



# Cukurova Medical Journal

## Olgu Sunumu / Case Report

### Gastrointestinal Cerrahi Sonrası Gelişen Bir Wernicke Ensefalopatisi

Wernicke Encephalopathy after Gastrointestinal Surgery

Semra Saygı<sup>1</sup>, Tülin Savaş<sup>1</sup>, Özlem Alkan<sup>2</sup>, İlknur Erol<sup>1</sup>

<sup>1</sup>Başkent Üniversitesi Tıp Fakültesi Adana Uygulama ve Araştırma Hastanesi, Çocuk Nöroloji, <sup>2</sup>Radyoloji, ADANA

*Cukurova Medical Journal 2015;40(3):627-631.*

#### ABSTRACT

We herein describe a child operated for acute abdomen who developed Wernicke's encephalopathy (WE) secondary to prolonged total parenteral nutrition (TPN) that lacked vitamin B1 supplementation. The author concluded that surgeons, child neurologists, pediatricians and radiologists need to be aware of the predisposing factors and symptoms of WE. Clinicians need to keep in mind that ophthalmoplegia, ataxia or altered mental status could be findings of WE.

**Key words:** Wernicke's encephalopathy, encephalopathy, ataxia, ophthalmoplegia, total parenteral nutrition.

#### ÖZET

Bu yazıda akut batın nedeni ile opere olan, gastrointestinal cerrahi sonrası dönemde tiamin desteği olmaksızın, total parenteral beslenme alan ve Wernicke ensefalopatisi (WE), gelişen olgu sunulmuştur. Cerrahların, çocuk nörologlarının, pediatriklerin ve radyologların, WE için risk faktörlerini ve hastalığın belirti ve bulgularını iyi bilmeleri, klinisyenlerin, oftalmopleji, ataksi veya mental durum değişikliklerinin WE'ne ait bulgular olabileceğini akılda tutmaları gerekir.

**Anahtar kelimeler:** Wernicke ensefalopatisi, ensefalopati, ataksi, oftalmopleji, total parenteral beslenme

#### GİRİŞ

Wernicke ensefalopatisi (WE), tiamin (vitamin B1) eksikliği sonucu gelişen, ciddi morbidite ve mortaliteye neden olabilen nörolojik bir sendromdur<sup>1</sup>. Wernicke ensefalopatisi uzun süre alkol kullanımı, hiperemesis gravidarum, gastrointestinal cerrahi sonrası malabsorbsiyon, uzun süreli parenteral beslenme, kanser, transplantasyon, açlık grevi, anoreksiya nevrosa, hemodiyaliz yada peritoneal diyaliz, insan immün yetmezlik virüsü (HIV) taşıyan hasta grubu gibi tiamin absorpsiyonunda bozulmaya yol açabilecek durumlar nedeniyle görülmektedir<sup>2-4</sup>.

Klasik klinik triadı olan ensefalopati, yürüyüş ataksisi ve oftalmopleji vakaların ancak %10-20'si

gibi küçük bir grubunda görülmektedir. Sadece ataksi, oftalmopleji veya ensefalopati biçiminde de ortaya çıkabilmektedir<sup>5</sup>. Erken tanı ve tedavi ile hızlı düzelme olması nedeni ile tüm hekimlerin hastalığın belirti ve bulgularını iyi bilmeleri, risk altındaki bireyleri tanıyabilmeleri gerekmektedir. Bu yazıda gastrointestinal cerrahi sonrası dönemde tiamin desteği olmaksızın total parenteral beslenme (TPN) alan ve WE gelişen bir olgu sunulmuştur.

#### OLGU SUNUMU

15 yıl 10 aylık kız hasta bulanık görme ve göz hareketlerinde kısıtlılık nedeni ile Çocuk Nöroloji bölümümüze danışıldı. Öyküsünden 3 yıl önce dış

merkezde bezoar tanısı ile opere edildiği, yaklaşık 1 ay önce dış merkezde akut batın tanısı ile görüldüğü, jejenal düzeyde ele gelen kitle nedeniyle enterostomi yapıldığı, kıl yumağı olarak değerlendirildiği ve sonrasında bridektomi yapıldığı, post op 5. günde oral başlandığı ancak tolere edemediği ve post op 7. günde tekrar bridileus tanısı ile laparotomi yapıldığı, eksplorasyonda bridektomi sırasında dolaşımı kısmen bozuk 50 cm'lik jejenal segment rezeksiyonu ve anastomozu yapıldığı, yoğun bakımda takip edildiği, post op 7. günde tekrar oral alımı tolere edemediği için brid ileus tanısı ile Başkent Üniversitesi Çocuk Cerrahi bölümüne sevk edildiği, hastanemizde intestinal obstruksiyon tanısı ile oral alımının kesildiği, TPN başlandığı, çekilen ÖMD pasaj grafisinde opak maddenin kolona geçtiği, ayakta direk batın grafisinde gaz dağılımının eşit olması ve nazogastrik sondadan geleninin az olması üzerine, oral alımının açıldığı, izleminde sağ gözde kaymasının fark edilmesi üzerine göz bölümüne danışıldığı, papilla sınırlarında hafif siliklik, venlerde dolgunluk, sol gözde üst temporal parapapiller bölgede hemoraji plağı ve başında istem dışı sallanma izlenmesi üzerine ped nöroloji konsültasyonunun önerildiği öğrenildi. Özgeçmişinde özellik olmayan hastanın, soygeçmişinden anne- babasının hala-dayı çocukları olduğu, erkek kardeşinin ders başarısının kötü olduğu, teyzesinde 40 yaşlarında inme geçirme öyküsü olduğu öğrenildi.

Fizik incelemesinde; ağırlık 49 kg (3-10p), boy 165 cm (25p), tansiyon arteriyel 100/80mmHg, nabız 64/dk, ateş 36.8°C, solunum sayısı 26/dk idi. Genel durumu iyi, bilinci açık, koopere, sistemik muayenesinde insizyon skarı dışında özellik yoktu. Yapılan nörolojik muayenesinde direkt ve indirekt ışık refleksleri bilateral pozitif, pupiller izokorik, bilateral yukarı, aşağı, içe ve dışa bakış sınırlı, kas gücü tonus doğal, derin tendon refleksleri normoaktif, plantar yanıt bilateral fleksör, duyu mayenesi doğal, yürüme ataksik, romberg testi pozitif ve gövde instabilitesi mevcut idi.

Laboratuar incelemesinde tam kan sayımı: Hb:10.40g/dl, Htc: %27.30, WBC:7.42 /mm<sup>3</sup> CRP: 5.14 mg/L, beyin omurilik sıvısı incelemesinde glukoz: 102,00 mg/dL, protein: 33,00 mg/dL, BOS Kültürü: üreme yok, Ig G Index: 0.35, laktik asit: 39 mg/dL (10- 22), piruvat: 2,8 mg/dL (0.5- 1.7), serum laktik asit: 28,20 mg/dL (4,5-19.8), piruvat: 2,30 mg/dL (0,3-1), ANA, Anti DNA: negatif, C3, C4: normaldi. Beyin bilgisayarlı tomografisi (BT) normal olmasına karşın manyetik rezonans görüntüleme (MRG) bilateral talamus medial kesiminde, beyin sapı posterior kesiminde ve periakuaduktal bölgede sinyal artımı saptandı (Şekil 1-2). Vizüel evoked potansiyel testinde sağda görme yollarında prekiyazmatik, demyelinizan etkilenme ile uyumlu bulgu saptandı. Öykü, klinik ve görüntüleme bulguları ile Wernicke ensefalopatisi düşünülerek hastaya 100 mg/gün intravenöz tiamin başlandı. Takibinin 3. gününde ataksisi düzelen 5. gününde yukarı bakış paralizisi düzelen hastanın; tedavi öncesi gönderilen tiamin düzeyinin 20,75 µg/L (25-75) olduğu öğrenilerek tanı doğrulandı. Hastanın intravenöz tiamin tedavisi 14 güne tamamlandı; 250mg/g oral tiamin tedavisi ile ayaktan takibi planlanarak taburcu edildi. Tedavinin birinci ayında yapılan nörolojik muayenesinin tamamen normal olduğu görüldü.

## TARTIŞMA

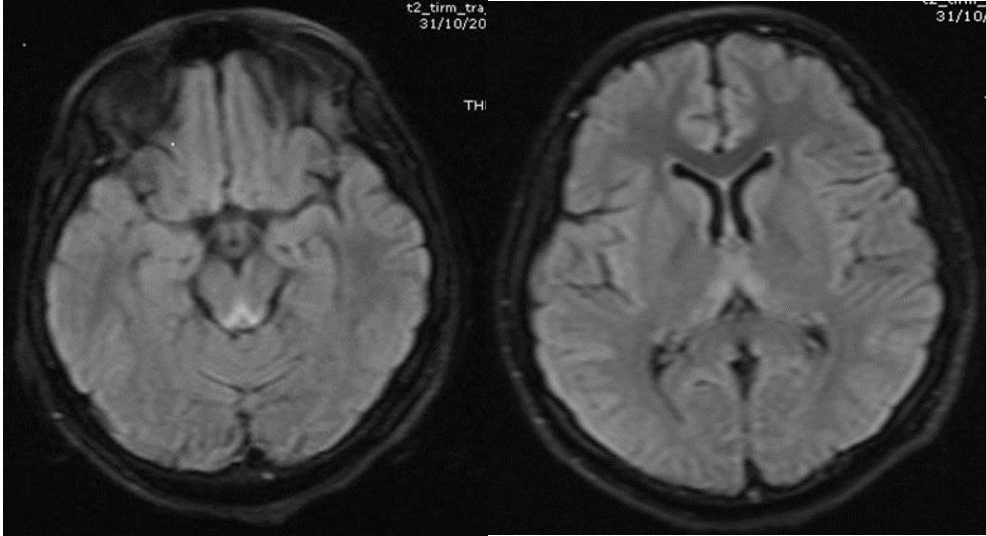
Tiamin enerji metabolizmasında rol alan transketolaz, alfa-ketoglutarat dehidrogenaz ve piruvat dehidrogenaz gibi anahtar enzimlerin kofaktörüdür. Tiamin eksikliğinin, metabolik ihtiyacı fazla olan beyin alanlarında, metabolizmayı inhibe ederek nöronal hasarı başlattığı varsayılır<sup>1,6</sup>. Akut nörolojik hasarlanmada vasküler konjesyon, mikrogial proliferasyon, peteşial hemoraji görülürken, kronik hasarlanmada ise demiyelinizasyon, gliosis ve nöronal kayıp olur. Wernicke ensefalopatisinde bu patolojik değişiklikler karakteristik olarak 3. ventrikül, aquaduk ve 4. ventrikül çevresinde simetrik görülür. Mamiller cisim, dorsomedial talamus, lokus sereleus, periakuaduktal gri cevher, okular motor nukleus ve

vestibüler nükleus sıklıkla etkilenirken, kolliküler, forniksler, septal alan hipokampus, serebral korteks ve serebellum da tutulabilir<sup>1</sup>.

Klinik klasik triadı ensefalopati, okulomotor disfonksiyon, yürüme ataksisidir. Wernicke ensefalopatisinde; oryantasyon bozukluğundan ajitasyon, deliryum, stupor ve komaya kadar değişen bilinç değişikliği görülebilir. Okulomotor disfonksiyonda ise okulomotor, abducens ve vestibular nükleus tutulumuna bağlı nistagmus, lateral rektus paralizisi, konjuge bakış felçleri, pupil anormallikleri (anizokori, myozis), nonreaktif pupil yanıtı görülebilir. Pitozis nadirdir. Ataksi öncelikle duruş ve yürüyüş ataksisi şeklindedir. Polinöropati, serebellar ve vestibüler disfonksiyona bağlı gelişir<sup>1</sup>. Klasik triada ek olarak hipotansiyon ve hipotermi, genellikle sadece alt ekstremiteleri tutan periferik nöropati, taşikardi, efor dispnesi, artmış kardiyak output ve EKG anormallikleri gibi kardiyovasküler belirti ve bulgular yaygındır<sup>5</sup>.

Wernike ensefalopatisi tanısı alan 131 olguyu retrospektif olarak inceleyen bir çalışmada hastaların %82'sinde ensefalopati, %23'ünde ataksi, % 29'unda oküler anormallikler, %11'inde polinöropati bildirilmişken ancak %17'sinde klasik triad gözlenmiştir<sup>5</sup>. Hastamızda da ensefalopati olmaksızın oftalmoparezi ve ataksi izlenmiştir.

Wernike ensefalopatisinin beyin tomografisinin sensitivitesi düşüktür, hastamızda olduğu gibi normal olması tanıyı dışlamaz, beyin MRG akut diensefalik ve periventriküler lezyonların tanısında BT'den daha sensitiftir. Aqueduct, 3. ventrikül çevresi, medial talamus ve mamiller cisimde T2 de artmış, T1 de azalmış sinyal intensitesi gözlenir<sup>8</sup>. Hastamızın beyin MRG incelemesinde her iki taraf talamus medial kesiminde ve beyin sapı posterior kesiminde periakuaduktal bölgede sinyal artımı WE ile uyumlu bulunmuştur (Şekil 1-2).



**Şekil 1a.** Periaquaduktal bölgede sinyal artımı

**1b:** Bilateral talamus medial kesiminde, beyin sapı posterior kesiminde sinyal artımı

Wernike ensefalopatisi için diagnostik laboratuvar testi yoktur. Tiamin eksikliği en güvenilir tiyamin pirofosfat (TPP) eklenmesinden önce ve sonra eritrosit tiamin transketolazından (ETKA) ölçülmesi ile tespit edilebilir. Tiamin ya da tiyamin

pirofosfat seviyesi, serum ya da tam kan içinde kromatografi ile ölçülebilir<sup>7</sup>. Semptomatik hastalarda bu kan testlerinin duyarlılığı ve özgünlüğü net değildir. Hastamızdan bakılan

serum tiamin düzeyinin düşük bulunmasında tanıyı desteklemiştir.

Wernicke ensefalopatisinin ayırıcı tanısında ilaçlar ve toksinler, epilepsi, serebrovasküler olaylar, kafa travması, infeksiyonlar, elektrolit bozuklukları, endokrinolojik bozukluklar, B12, folik asit, niasin eksikliği ve diğer nedenler düşünülmelidir<sup>2-4</sup>. Olgumuzda bu tanımlar klinik, nörogörüntüleme ve laboratuvar bulguları ile dışlanmıştır.

Wernicke ensefalopatisinin tedavisiz hastaların çoğunda koma ve ölümle sonuçlandığı bilinmektedir. Tedavide intravenöz tiamin güvenli basit ucuz ve etkilidir. Tedavi WE tanısı düşünüldüğü anda başlanmalıdır. Oral tiamin gastrointestinal emilim yetersiz olduğundan, ilk tedavide tercih edilmemelidir. Literatürde İV tiamin dozu 100 mg - 2000 mg/gün arasında değişmektedir<sup>9-11</sup>. Ancak, belirli bir tedavi dozu ve tedavi süresini destekleyen randomize çalışmalar henüz yoktur<sup>12,13</sup>. Olgumuzda 14 gün 100 mg/gün iv tiamin tedavisini takiben 250 mg/gün oral tiamin tedavisi bir ay verildi. Tiamin tedavisi ile saatler günler içerisinde okuler bulgular düzelirken vestibuler fonksiyonlarda düzelmeye 2. haftadan sonra görülebilir<sup>1,14</sup>. Hastamızın da 1 aylık tiamin tedavisinin sonunda tüm nörolojik bulgularının düzeldiği gözlemlendi.

## SONUÇ

Cerrahi sonrası uzun süreli total parenteral beslenme (TPN) desteği almak zorunda kalan hastalarda gelişen nörolojik komplikasyonlarda WE ayırıcı tanıda mutlaka düşünülmeli, öykü ve fizik muayenede klasik bulguların nadiren bir arada görüldüğü akılda tutulmalı, şüphelenilen vakalarda erken dönemde MRG bulguları ile tanı desteklenmelidir. Uzun süreli parenteral beslenme zorunluluğu olan hastalarda parenteral beslenme karışımlarına rutin olarak tiamin preparatları eklenmelidir. Sekelleri ağır ve ölümcül seyredabilen WE'de erken tanı ve hızla tiamin tedavisine başlanmasının mortalite ve morbiditeyi azaltacağı unutulmamalıdır.

## REFERANSLAR

1. Victor, M, Adams, RA, Collins, GH. The Wernicke-Korsakoff syndrome and related disorders due to alcoholism and malnutrition. FA Davis, Philadelphia. 1989.
2. Vasconcelos MM, Silva KP, Vidal G, Silva AF, Domingues RC, Berdichevsky CR. Early diagnosis of pediatric Wernicke's encephalopathy. *Pediatr Neurol*. 1999;20:289-94.
3. Francini-Pesenti F, Brocadello F, Manara R, Santelli L, Laroni A, Caregaro L. Wernicke's syndrome during parenteral feeding: not an unusual complication. *Nutrition*. 2009;25:142-6.
4. Kömür M, Gündoğdu G, Avlan D, Okuyaz Ç. Uzun Süreli Total Parenteral Beslenme Sonrası Wernicke Ensefalopatili Bir Vaka Sunumu. *Çocuk Dergisi*. 2011;11:26-28.
5. Harper CG, Giles M, Finlay-Jones R. Clinical signs in the Wernicke-Korsakoff complex: a retrospective analysis of 131 cases diagnosed at necropsy. *J Neurol Neurosurg Psychiatry*. 1986;49:341.
6. Martin PR, Singleton CK, Hiller-Sturmhöfel S. The role of thiamine deficiency in alcoholic brain disease. *Alcohol Res Health*. 2003;27:134.
7. O'Keeffe ST. Thiamine deficiency in elderly people. *Age Ageing*. 2000;29:99.
8. Antunez E, Estruch R, Cardenal C, et al. Usefulness of CT and MR imaging in the diagnosis of acute Wernicke's encephalopathy. *AJR Am J Roentgenol*. 1998;171:1131.
9. Zhang XP, Lu YQ, Huang WD. Wernicke encephalopathy following splenectomy in a patient with liver cirrhosis: a case report and review of the literature. *J Zhejiang Univ Sci B*. 2010;11:433-6.
10. Sechi G, Serra A. Wernicke's encephalopathy: new clinical settings and recent advances in diagnosis and management. *Lancet Neurol*. 2007;6:442-55.
11. Rufa A, Rosini F, Cerase A, et al. Wernicke encephalopathy after gastrointestinal surgery for cancer: causes of diagnostic failure or delay. *Int J Neurosci*. 2011;121:201-8.
12. Francini-Pesenti F, Brocadello F, Famengo S, Nardi M, Caregaro L. Wernicke's encephalopathy during parenteral nutrition. *JPEN*. 2007;31:69-71.
13. Han JW, Lim S, Shin HS, Park HJ, Jung WJ, Kwon SY, Lyu CJ. Two cases of Wernicke's

encephalopathy in young age patients receiving allogeneic hematopoietic stem cell transplantation. Yonsei Med J. 2012 ;53:1049-53.

14. Ghez C. Vestibular paresis: a clinical feature of Wernicke's disease. J Neurol Neurosurg Psychiatry. 1969;32:134.

**Yazışma Adresi / Address for Correspondence:**

Dr. Semra Saygı  
Başkent Üniversitesi Tıp Fakültesi  
Adana Uygulama ve Araştırma Merkezi  
Çocuk Sağlığı ve Hastalıkları Anabilim Dalı,  
Çocuk Nöroloji Bilim Dalı  
ADANA  
tel: +90 322 4586868  
E-mail: semra\_saygi@yahoo.com

Geliş tarihi/Received on : 12.09.2014

Kabul tarihi/Accepted on: 28.10.2014