



## A Novel Cause of False-Positive Iodine-131 Whole Body Scintigraphy: Eczema

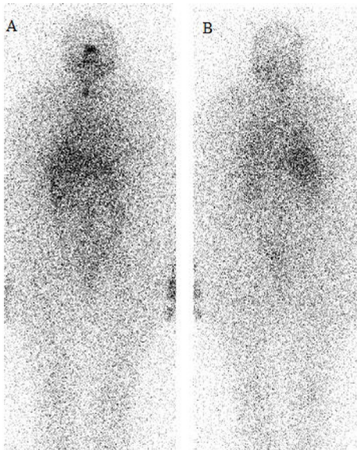
### Yanlış Pozitif I-131 Tüm Vücut Tarama Sintigrafisinin Yeni Bir Nedeni: Egzama

Yanlış Pozitif I-131 Sintigrafisi / False-Positive I-131 Scintigraphy

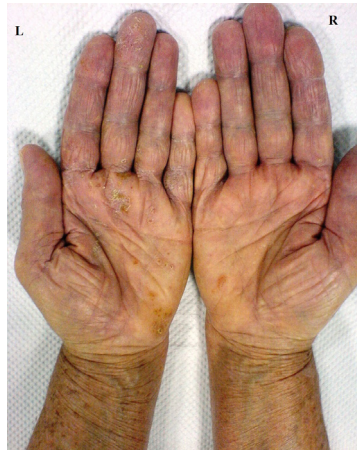
Esra Arzu Gençoğlu, Ayşe Aktaş, Murat Aras  
Başkent Üniversitesi Tıp Fakültesi Nükleer Tıp Anabilim Dalı, Ankara, Türkiye

İyi diferansiyasyonlu tiroid kanserli hastaların takibinde yaygın olarak kullanılan I-131 tüm vücut tarama sintigrafisinin doğru yorumlanması hastalar açısından büyük önem taşımaktadır. Çünkü, vücut sekresyonlarının bulaşı, artefaktlar, inflamasyon/infeksiyon, nontiroidal neoplazmlar gibi pek çok sebebe bağlı olarak metastazı taklit eden yanlış pozitif görüntüler ortaya çıkabilir ve bu durum hastalara gereksiz ileri tetkik ve tedavi uygulanmasına neden olabilir. Bu açıdan, I-131 tüm vücut tarama sintigrafisinde yanlış pozitifliğe neden olan tüm durumların bilinmesi ve bunların doğru olarak tanınıp patolojik aktivitelerden ayırt edilmesi, optimal sintigrafik değerlendirme için en önemli koşuldur. Bu çalışmada, literatürde ilk kez, I-131 tüm vücut tarama sintigrafisinde yanlış pozitifliğe yol açan yeni bir neden olarak egzama bulunan bir olgu sunulmaktadır. Papiller tiroid kanseri nedeniyle total tiroidektomi ve sol boyun diseksiyonu yapılmış, lenf nodu metastazı bulunan 73 yaşında kadın hastaya 150 mCi I-131 tedavisi verildi. Tedavi öncesi TSH değeri >100 mIU/ml (normal değer: 0.30-5 µIU/mL), tiroglobulin 0.15 ng/ml (normal değer: 0-75 ng/mL), anti-tiroglobulin 136 ng/ml (normal değer: 0-100 ng/mL) olarak saptandı. Tedavi sonrası 7. günde gama kamera (E-Cam, Siemens, Almanya) ile rutin olarak yapılan I-131 tüm vücut tarama çalışmasında, boyunda sağda daha belirgin olmak üzere orta hattın her iki yanında rezidüel tiroid dokusuna, sublingual bölgede ektopik tiroid dokusuna ait olduğu düşünülen aktivite tutulumları izlendi (Resim 1). Ayrıca, incelemede solda daha belirgin olmak üzere her iki elde palmar yüzde multipl odakta aktivite tutulumu dikkati çekti. Kontaminasyon ihtimaline karşı, hastanın elleri yıkatarak 24 saat sonra takip görüntüleri alındı, ancak alınan görüntülerde bu tutulumların devam ettiği saptandı (Resim 2). Hastanın yaklaşık 30 yıldır egzama tanısıyla izlendiği ve zaman zaman bu açıdan tedavi gördüğü öğrenildi. Yapılan muayenede, solda daha belirgin olmak üzere her iki elde palmar yüzde kabuklanma evresindeki veziküler lezyonlar gözlemlendi ve bu alanların sintigrafide artmış aktivite tutulumu görülen bölgelerle uyumlu olduğu tespit edildi (Resim 3). Kemik patolojisi olasılığını ekarte etmek için her iki elin direkt grafisi çekildi, kemiklerde patolojik bulgu saptanmadı (Resim 4). Tüm incelemeler birlikte değerlendirildiğinde I-131 taramada ellerde izlenen fokal aktivite tutulumlarının, egzamaya bağlı yanlış pozitif görüntü olduğu düşünüldü.

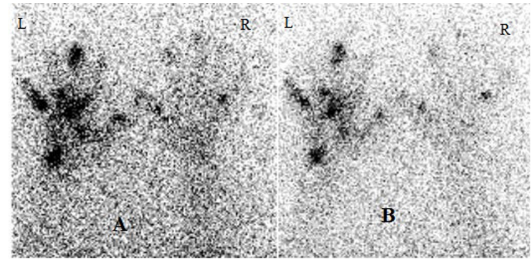
Sonuç olarak, egzamalı hastalarda vücudun herhangi bir bölgesinde cilt lezyonlarında, muhtemelen inflamasyona bağlı I-131 tutulumunun olabileceği, hastaların sintigrafik görüntüleri değerlendirilirken bu durumun yanlış pozitiflik kaynağı olarak mutlaka göz önünde bulundurulması gerektiği düşünüldü.



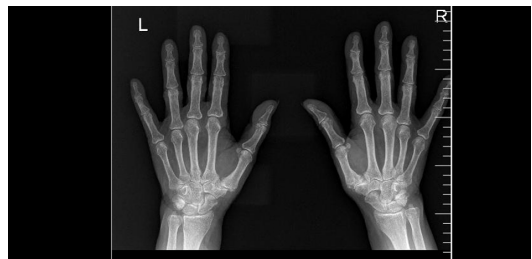Resim 1. Anterior (A) ve posterior (B) I-131 tüm vücut tarama görüntülerinde boyunda sağda daha belirgin olmak üzere orta hattın her iki yanında rezidüel tiroid dokusuna, sublingual bölgede ektopik tiroid dokusuna ait olduğu düşünülen aktivite tutulumlarına ilaveten, solda daha belirgin olmak üzere her iki elde aktivite tutulumu izlenmektedir.



Resim 3. Solda daha belirgin olmak üzere her iki elde palmar yüzde egzamaya bağlı kabuklanma evresindeki veziküler lezyonlar gözlenmektedir.



Resim 2. Her iki elden alınan palmar statik sintigrafik görüntülerde, solda daha belirgin olmak üzere her iki elde palmar yüzde multipl odakta artmış aktivite tutulumu mevcuttur (A). Kontaminasyon olasılığını ekarte etmek için gerekli temizlik işlemleri yapıldıktan sonra alınan geç görüntüde, her iki elde izlenen aktivite tutulumlarının devam ettiği saptanmaktadır (B).



Resim 4. Her iki el grafisinde, kemik patolojisi izlenmemektedir.

#### How to cite this article:

Gençoğlu EA, Aktaş A, Aras M. A Novel Cause of False-Positive Iodine-131 Whole Body Scintigraphy: Eczema. J Clin Anal Med 2015; DOI: 10.4328/JCAM.2018.

DOI: 10.4328/JCAM.2018

Received: 12.08.2013 Accepted: 22.08.2013 Printed: 01.09.2015

Corresponding Author: Esra Arzu Gençoğlu, Başkent Üniversitesi Tıp Fakültesi, Nükleer Tıp Anabilim Dalı, Fevzi Çakmak Caddesi, 10. Sokak, No:45, 06490, Bahçelievler, Ankara, Türkiye. T.: +90 3122126868-1436 F.: +90 3122237333 E-Mail: arzugencoglu@yahoo.com