



Cukurova Medical Journal

Araştırma Makalesi / Research Article

Karotid Arter Stenozlu Olgularda Renkli Doppler Ultrasonografi ile Oftalmik Arter Akım Paterninin Değerlendirilmesi

Evaluation of the Ophthalmic Artery Flow Pattern with Color-Doppler Ultrasonography in the Patients with Carotid Artery Stenosis

Şenay Demir¹, Erol Akgül², Kaigeldy Aikimbaev², Naime Tokmak¹, Mehmet İnal², Erol Aksungur²

¹Başkent Üniversitesi Tıp Fakültesi, Radyoloji/ADANA

²Çukurova Üniversitesi Tıp Fakültesi, Radyoloji/ADANA

Cukurova Medical Journal 2015;40(4):730-737.

ABSTRACT

Purpose: To assess whether ophthalmic artery flow patterns reflect the status of cerebral circulation in patients with carotid artery stenosis.

Material and Method: Twenty-four patients including 14 men and 10 women, with varying degrees of monolateral or bilateral carotid artery stenosis were included in the study. Patients' ages ranged between 32 and 79 years (mean 60). The control group was composed of 12 subjects without carotid artery stenosis who had undergone digital subtraction angiography for different purposes. Digital subtraction angiography and color-Doppler ultrasonography were performed in all the patients and the control group. Degrees of carotid artery stenosis and flow patterns and velocities, pulsatility and resistance indices of ophthalmic arteries of two groups were compared.

Results: Significant differences in ophthalmic artery flow patterns and velocities, pulsatility and resistance indices between those patients with carotid artery stenosis of more than 70% and the control group were recorded.

Conclusion: Imaging of the ophthalmic artery with color-Doppler ultrasonography is a useful and cost-effective method that reflects the status of cerebral circulation in patients with carotid artery stenosis.

Key words: Carotid artery stenosis, ophthalmic artery, color-Doppler ultrasonography

ÖZET

Amaç: Karotid arter stenozunda stenozun derecesi her zaman serebral perfüzyon ile orantılı olmamakta, %70'in altında stenoz saptanan semptomatik olgularla da karşılaşılabilmektedir. Karotid arterlerdeki stenozun oftalmik arter akım paterninde de değişikliklere yol açtığı bilinmektedir. Bu çalışmanın amacı karotid arter stenozu bulunan olgularda oftalmik arter akım paterninde ortaya çıkan değişikliklerin serebral kan dolaşımını ne derecede yansıttığı ve bunu ne şekilde kullanabileceğimizi araştırmaktır.

Materyal ve Metod: Serebral iskemi nedeni ile anjiyografi yapılmak üzere departmanımıza gönderilen, tek ya da çift taraflı karotid arter stenozu saptanan 14'ü erkek, 10'u kadın olmak üzere 24 olgu çalışmaya dahil edildi. Olguların yaş ortalaması 60 (32-79 arası) idi. Başka nedenlerle anjiyografi endikasyonu bulunan, karotid arter stenozu saptanmayan 12 olgu kontrol grubu olarak alındı. Tüm olgulara karotid arterlere yönelik dijital substraksiyon anjiyografi ve renkli Doppler inceleme, oftalmik arterlere yönelik transorbital renkli Doppler inceleme yapıldı. İki grubun karotid arterlerdeki stenozlarının derecesi ile oftalmik arterlerin akım paterni, hız, pulsatilite ve resistivite indeksleri karşılaştırıldı.

Bulgular: Renkli Doppler ultrasonografi değerlendirmesinde oftalmik arterin akım yönü ve hızı ile pulsatilite ve resistivite indeksleri değerlerinde %70'in üzerinde karotid arter stenozu bulunan olgularda stenoz olmayanlara göre anlamlı farklılık izlenmiştir.

Sonuç: Transorbital renkli Doppler ultrasonografi karotid arter hastalığında oftalmik arterlerin kolayca görüntülenebildiği, serebral kanlanmanın derecesi hakkında fikir veren, takip ve tedavinin planlanmasında kullanılabilir ucuz ve invaziv olmayan bir yöntemdir.

Anahtar kelimeler: Karotid arter stenozu, oftalmik arter, renkli Doppler ultrasonografi

GİRİŞ

Kuzey Amerika ve Avrupa Karotid endarterektomi çalışmaları semptomatik internal karotid arter darlığı bulunan olgularda cerrahi tedavinin, inmenin önlenmesinde belirgin yarar sağladığını göstermiştir. Karotid arter stenozu günümüzde endarterektomi ve lümen içi stent uygulamaları ile başarılı şekilde tedavi edilebilmektedir. Bugüne kadar yapılan çalışmaların hemen tümü %70 ve üzeri stenozlarda cerrahi ya da endovasküler tedavinin medikal tedaviye üstünlüğünü ortaya koymuştur. Daha düşük dereceli stenozlarda ise tedavi şekli ve zamanı konusunda fikir ayrılıkları mevcuttur. Karotid arter stenozunun derecesinin her zaman serebral kan dolaşımı düzeyini yansıtmadığını ve yeni yöntemlerin gerekliliğini savunan görüşler öne çıkmaktadır. Oftalmik arter internal karotid arterin ilk major dalı olduğundan karotid arterdeki darlık ve oklüzyon gibi patolojilerden etkilenmektedir. Karotid arterlerdeki stenozun oftalmik arter akım paterninde de değişikliklere yol açtığı bilinmektedir^{1,2,3,4,5,6,7}.

Anjiyografi sadece açık olan lümeni göstermesi nedeni ile karotid stenoz derecesini göstermede ve damar duvarını değerlendirmede yetersiz kalabilmektedir. Gerçek darlık derecesini saptamak için ideal olarak hem damarın orijinal çapının hem de rezidüel açık lümenin bilinmesi gerekir. Ayrıca darlık ölçümünde kullanılan anjiyografik metodlar da sonuçlarda farklılığa neden olabilmektedir. Anjiyografinin kendisinin de inme riski yaratabilmesi, bazı sistemik yan etki olasılıkları ve pahalı bir yöntem olması tarama testi olarak kullanılmasını engellemektedir. Oftalmik arterin karotid bulba en

yakın ve ilk dalı olması, transorbital olarak renkli Doppler incelemeye uygun olması ve internal ve eksternal karotid arterlerin sulama alanlarının bileşkesi düzeyinde yer alması nedeni ile serebral kan akımındaki değişiklikleri gösterme açısından oldukça değerli bir arter olarak görülmekle birlikte literatüre baktığımızda çok fazla bir veri bulunmamaktadır¹.

Bu çalışmanın amacı transorbital renkli Doppler inceleme ile oftalmik arter akım paternini değerlendirerek serebral kan akımının durumu hakkında ne kadar fikir edinebileceğimizi ve bu bilgiyi nasıl değerlendirebileceğimizi araştırmaktır.

MATERYAL ve METOD

Serebral iskemi ya da karotid arterlerde aterosklerotik değişiklikler nedeni ile dijital substraksiyon anjiyografi (DSA) yapılan olgular arasında internal karotid arterde (İKA) stenoz saptanan 24 olgu çalışmaya dahil edilmiştir. Hastalara bilgilendirilmiş onam formu imzalatılarak etik kurul onayı alınmıştır. Anevrizma, menenjiom ya da arteriovenöz malformasyon şüphesi gibi ateroskleroz dışı nedenlerle DSA istenen 12 olgu ise kontrol grubunu oluşturmuştur. Hem anjiyografik darlık ölçümleri hem de RDUS değerlendirmeleri, konusunda uzman ve tecrübeli bir radyoloji uzmanı gözetiminde dört yıllık eğitim sürecini tamamlamış bir araştırma görevlisi tarafından yapıldı.

Renkli Doppler ultrasonografi:

Renkli Doppler inceleme DSA hemen öncesinde darlık dereceleri bilinmeksizin yapılmış olup GE Logic 500 Pro ya da Acuson Aspen 4.0 kullanıldı. Olgular sırtüstü yatar pozisyonda, gözkapığı üzerinden glob içi ve retrobulber alan görülecek şekilde renkli Doppler ultrasonografi

(RDUS) ile değerlendirildi. Oftalmik arter, intraorbital arterler içerisinde en büyük olup, globun hemen arka kısmında lateralden mediale doğru bir trase izleyerek genellikle optik siniri çaprazlar. Seyrinde çok çeşitli varyasyonlar bulunabileceği bildirilmiştir⁸. Akım formu internal karotid artere benzer. Silyer arter ve retinal arter de intraorbital yerleşimli olup optik sinir komşuluğunda ve daha küçük boyutlardadır. Çalışmamız sırasında tüm olguların oftalmik arterlerinde maksimum, minimum ve ortalama akım hızları, akım yönü, pulsatilite ve rezistivite indeksleri (Pİ ve Rİ) kaydedildi.

Anjiyografi:

Prestilix 1600-X DRS cihazı kullanılarak yapılan DSA görüntüleri üzerinden karotid arterlerin stenoz derecesi NASCET (Kuzey Amerika Semptomatik Karotid Endarterektomi Çalışması) yöntemine göre değerlendirildi. İKA lümeninin en dar olduğu kısmın çapı, distaldeki en yakın normal lümen çapına oranlanması ile darlık derecesi yüzde olarak hesaplandı. Olgular 5 gruba

ayrıldı: A) Her iki İKA'da ≥ 70 stenoz (n=1) , B) Bir tarafta ≥ 70 ya da oklüzyon diğer tarafta < 70 stenoz (n=7), C) Tek tarafta ≥ 70 stenoz ya da oklüzyon (n=3), D) Tek taraflı < 70 stenoz (n=7) , E) Çift taraflı < 70 stenoz (n=6).

İstatistik

İstatistiksel değerlendirme için SPSS 11.5 (SPSS Inc. Chicago, Illinois, USA) programı kullanıldı. Mann-Whitney testi kullanılarak karotid arterlerdeki stenoz derecesi ile oftalmik arterlerin RDUS değerleri arasında anlamlı bir ilişki olup olmadığına bakıldı.

BULGULAR

Çalışmaya alınan hasta grubunda 10 kadın 14 erkek mevcut olup yaş ortalamaları 60 iken kontrol grubunu oluşturan 5 kadın 7 erkek olgunun yaş ortalaması 52 idi.

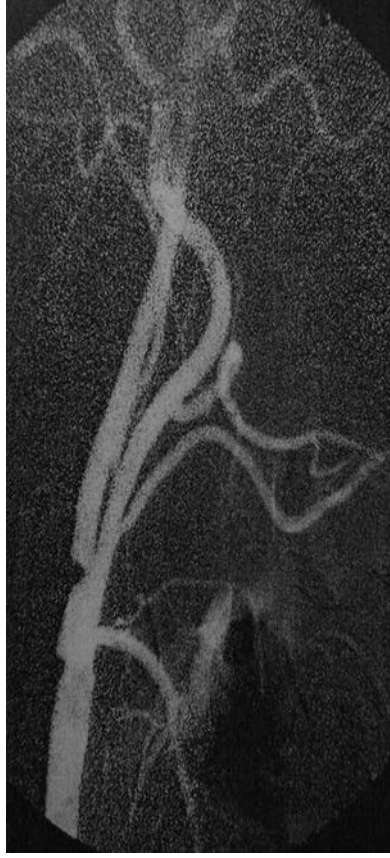Kontrol grubunun oftalmik arter renkli Doppler inceleme sonuçları ortalama ve standart sapmaları Tablo 1'de verilmiştir.

Tablo1. Kontrol gurubunda ortalama ve standart sapmaları ile oftalmik arter renkli Doppler inceleme sonuçları.

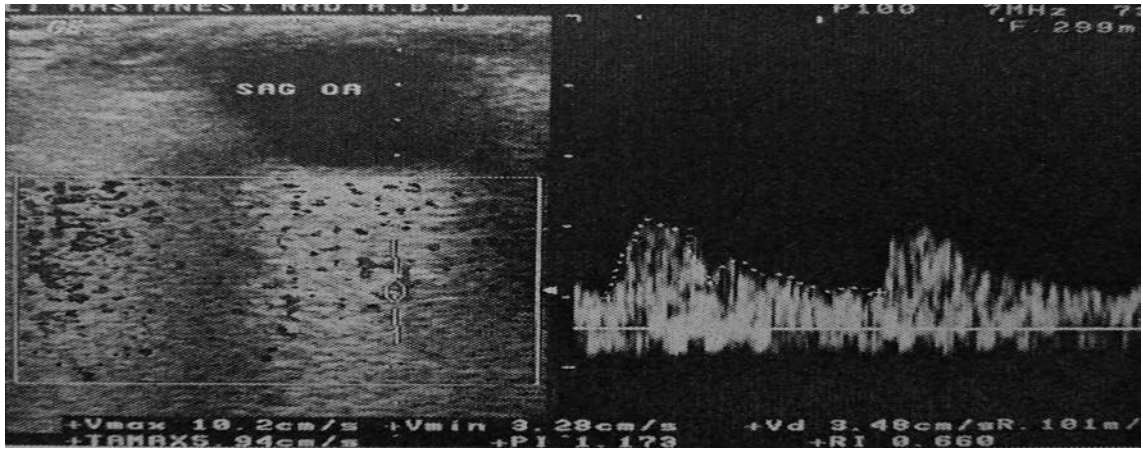
	Maksimum hız cm/sn	Minimum hız cm/sn	Ortalama hız cm/sn	Pİ	Rİ
sağ	37,5 ± 11,5	11,4 ± 4,3	19,1 ± 6,6	1,3 ± 0,3	0,67 ± 0,6
sol	36,4 ± 9,7	10,9 ± 2,9	17,4 ± 4,2	1,5 ± 0,2	0,7 ± 0,5

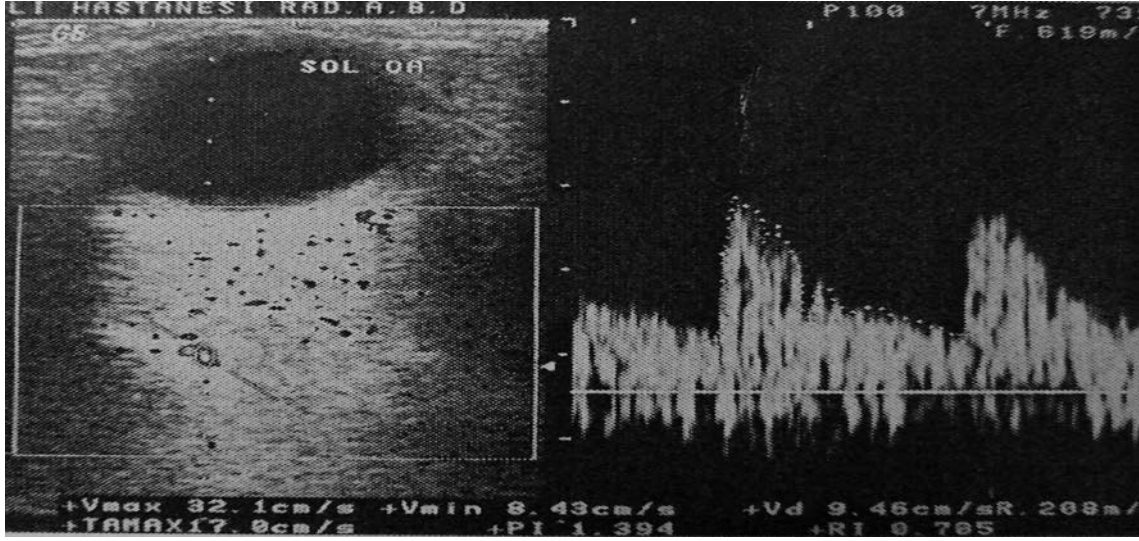
Tek ya da iki taraflı < 70 karotid arter stenozu bulunan 13 olgu ile kontrol grubunun oftalmik arter akım hızları, Pİ ve Rİ değerleri arasında istatistiksel olarak anlamlı bir fark bulunmamıştır. Ancak bu olgulardan sağ İKA'de $\geq 60-65$ stenozu bulunan bir olguda sağ oftalmik arter akım hızı hem karşı taraf oftalmik arterine hem

de kontrol grubuna göre belirgin azalmıştı. Rİ değerlerinde ise hafif azalma saptandı (Resim 1). Sağda ≥ 45 solda ≥ 35 stenoz bulunan bir diğer olguda ise sağda daha belirgin olmak üzere akım hızlarında azalma, Pİ ve Rİ değerlerinde ise artış izlendi.



Resim 1a. Sağ karotid arterde %65 stenoz bulunan olgunun DSA görüntüsü.





Resim 1b ve 1c. Sağ karotid arterde %65 stenoz bulunan olgunun sağ (b) ve sol (c) oftalmik arter RDUS bulguları. Akım hızı ve RI değerleri sağ oftalmik arterde azalmıştır.

Tek taraflı $\geq 70\%$ karotid stenoz saptanan üç olguda stenoz bulunan tarafın oftalmik arterinde maksimum hız kontrol grubuna göre azalmıştı ($p < 0,05$). Tek taraflı oklüzyon bulunan bir olguda ise o taraf oftalmik arterinde geri akım izlendi.

Tablo 2'de tek taraflı $\geq 70\%$ stenoz ya da oklüzyon bulunan dört olgunun aynı taraf oftalmik arter RDUS ölçüm sonuçları ortalama ve standart sapmaları verilmiştir.

Bir tarafta $< 70\%$, karşı tarafta $\geq 70\%$ stenoz ya da oklüzyon saptanan 7 olguya baktığımızda;

yüksek dereceli stenozun bulunduğu tarafta oftalmik arter akım hızlarının belirgin azaldığı ya da geri akım bulunduğu görüldü. RI değerlerinde de anlamlı azalma mevcuttu. Diğer tarafta da oftalmik arter minimum hızında düşüş saptandı.

Toplamda bulunan dokuz karotid oklüzyon olgusunun dördünde oftalmik arterde geri akım izlendi. Bilateral $\geq 80\%$ civarında stenoz bulunan tek olguda da bir tarafta akım yönü tersine dönmüş, diğer tarafta ise akım hızı ve direnci belirgin azalmıştı.

Tablo 2. Tek taraflı $\geq 70\%$ stenoz ya da oklüzyon bulunan olguların aynı taraf oftalmik arter RDUS ölçüm sonuçları ortalama ve standart sapmaları.

	Maksimum hız cm/sn	Minimum hız cm/sn	Ortalama hız cm/sn	PI	RI
Tek taraf $\geq 70\%$ stenoz ya da oklüzyon	17,5 ± 7,3	7 ± 3,5	10,1 ± 5,3	1,1 ± 0,3	0,62 ± 0,04

TARTIŞMA

Serebral iskemi karşısında organizmanın tepkisi ve kompensasyon mekanizmalarının durumu kişiden kişiye farklılık göstermektedir. İntrakranial kollaterallerin bulunmadığı ya da yetersiz kaldığı durumlarda devreye giren diğer bazı yollar vardır. Bunların başında oftalmik arter

gelir. Oftalmik arterde akım yönünün tersine dönmesi intrakranial dolaşımın yetersiz kaldığının ve kötü prognozun göstergesidir. Bu olgularda serebral perfüzyonun yeterli düzeyde tutulabilmesi için kan basıncının belli bir düzeyin altına düşmemesi gerekmektedir^{9,10,11,12}.

Powers ve arkadaşlarının %66 üzeri karotid stenozu bulunan 19 olgu üzerinde yaptıkları araştırma sonuçlarına göre serebral perfüzyon düşmeye başladığında ilk olarak prekapiller düzeyde gerçekleşen vazodilatasyon sayesinde beyne giden kan miktarı ve kan hacmi/akım hızı oranı yeterli düzeyde tutulur. Perfüzyon basıncındaki düşüş devam eder, maksimum vazodilatasyona rağmen kompanse edilemezse otoregülasyon başarısız olur, akım hızı azalmaya başlar. Bu durumda perfüzyon basıncının daha fazla düşmesini önlemek için damarlarda kollaps gelişir³.

Paivansalo ve ark.'nın 94 olguluk randomize çalışmasında oftalmik arterdeki akım hızı İKA stenoz oranı ile karşılaştırılmıştır: %80 ve üzerindeki stenozlarda oftalmik arter akım hızında azalma saptanmıştır. İKA oklüzyonu nda %92 oranında, \geq %90 stenozlarına %47'sinde oftalmik arterde ters akım izlenmiştir⁴.

Biz de yüksek dereceli stenozun bulunduğu tarafta oftalmik arter akım hızlarının belirgin azaldığını ya da akımın tersine döndüğünü, Rİ değerlerinin azaldığını gördük. Bu durum serebral kan akımının yetersiz kaldığını gösteriyordu. Yüksek dereceli stenoz ya da oklüzyon varlığında ters akım oranını da oldukça yüksek bulduk.

Hu ve ark.'nın 66 olguluk çalışmalarında da karotid arter stenozunun derecesine orantılı olarak oftalmik arter pik sistolik ve diyastol sonu akım hızlarının değiştiği gösterilmiştir (Tablo 3)¹². Bu çalışmaya göre %75'in altındaki stenozlarda Rİ değerleri hafif artış göstermekte, stenoz derecesi %75'in üzerine çıktığında ise düşmeye başlamaktadır. Akım hızları ise stenoz derecesi ile orantılı olarak azalmaktadır.

Bizim çalışmamızın sonuçları da literatürle kısmen benzerlik taşımaktadır. İstatistiksel olarak %70'in altında stenoz bulunan olgularda kontrol grubuna göre akım hızı, Pİ ve Rİ değerlerinde anlamlı fark bulmadık. Oftalmik arter akım hızı özellikle %70 üzeri stenozda belirgin derecede etkilenmektedir. Hatta tek taraflı \geq %70 stenoz varlığında karşı taraf oftalmik arter akım hızı bile azalabilmektedir. Sağda %45 solda %35 stenoz bulunan bir olguda saptadığımız Pİ ve Rİ değerlerindeki artış ise kompensasyon mekanizmasının kritik devrede olduğunu, vasokonstriksiyon gelişmeye başladığını düşündürmektedir.

Oklüzyon varlığında, oftalmik arter akım yönü normal ise, Rİ ve Pi değerleri düşük bulunmuş; akım yönü ters dönmüş ise, akım hızı ile orantılı olarak Rİ ve Pİ'nin artabileceği görülmüştür.

Bulgularımız ve literatürdeki çalışmalar göstermiştir ki; serebral beslenmenin bozulmasına neden olacak derecede karotid arter stenozu varlığında oftalmik arterde ilk olarak akım hızı etkilenmekte, Rİ ve Pi değerleri erken evrede hafif artış göstermekte, ileri evre stenozda azalmaya başlamaktadır. Oftalmik arterde akım yönünün tersine dönmesi serebral beslenmenin bozulduğunun net bir göstergesidir.

Oftalmik arter serebrovasküler hastalığa bağlı hemodinamik değişiklikleri yansıtan, RDUS ile kolaylıkla görüntülenebilen bir arterdir. Oftalmik arter akım formunun RDUS ile değerlendirilmesi kolay uygulanabilir, ucuz, non-invaziv ve tekrarlanabilen bir yöntem olup, karotid arter stenozlu olguların yönlendirilmesinde olumlu sonuçlar getirebilir.

Tablo 3. Hu ve ark.'nın çalışmasında bulunan karotid stenoz derecesine göre oftalmik arter akım hızları ve Rİ değerlerindeki değişim standart sapmaları ile verilmektedir.

		Karotid arter stenoz derecesi		
		<%50 (n=84)	%50-74 (n=23)	%75-99 (n=17)
Oftalmik arter	Pik sistolik hız (cm/sn)	41,69±14,38	35,87±11,01	28,11±8,55
	Diastol sonu hız (cm/sn)	11,05±6,35	7,48±3,44	6,67±2,12
	Rİ	0,74±0,09	0,79±0,05	0,75±0,06

Bu çalışma, Dr.Şenay Demir'in 2003 yılı uzmanlık tezinden üretilmiş olup, 2004 yılında İspanya'daki Avrupa Kardiyovasküler ve Girişimsel Radyoloji Kongresinde poster olarak sunulmuştur. Etik kurul onayı alınmıştır.

KAYNAKLAR

- Nuzzaci G, Righi D, Borgioli F, Nuzzaci I, Giannico G, Pratesi C et al. Duplex scanning exploration of the ophthalmic artery for the detection of the hemodynamically significant ICA stenosis. *Stroke*. 1999;30:821-6.
- Hong SP, Park YW, Lee CW, Park JW, Bae KR, Jun SW et al. Usefulness of the Doppler flow of the ophthalmic artery in the evaluation of carotid and coronary atherosclerosis. *Korean Circ J*. 2014;44:406-4.
- Powers WJ, Press GA, Grubb RL, Gado m, Raichle ME. The effect of hemodynamically significant carotid artery disease on the hemodynamic status of the cerebral circulation. *Ann Intern Med*. 1987;106:27-35.
- Paivansalo M, Riihelainen K, Rissanen T, Suramo I, Laatikainen L. Effect of an internal carotid stenosis on orbital blood velocity. *Acta Radiol*. 1999;40:270-5.
- Shneider P, Rossman M, Bernstein E, Ringelstein E, Otis S. Non-invasive assessment of cerebral collateral blood supply through the ophthalmic artery. *Stroke*. 1991;22:31-6.
- Mawn LA, Hedges TR^{3rd}, Rand W, Heggerick PA. Orbital color Doppler imaging in carotid occlusive disease. *Arch Ophthalmol*. 1997;115:492-6.
- Kadota E, Kaneda H, Makinaga G, Taneda M, Irino T. Pattern difference of reversed ophthalmic blood flow between occlusion and stenosis of the internal carotid artery. An ultrasonic Doppler study. *Stroke*. 1982;13:381-5.
- Rojanapongun P, Drance SM. Velocity of ophthalmic arterial flow recorded by Doppler ultrasound in normal subjects. *Am J of Ophthalmol*. 1993;115:174-80.
- Kety E, Nyberg-Hansen R, Dahl A, Bakke SJ, Russel D, Rootwelt K. Assessment of the ophthalmic artery as a collateral to the cerebral circulation. A comparison of transorbital Doppler ultrasonography and regional cerebral blood flow measurements. *Acta Neurol Scand*. 1996;93:374-9.
- Hu H-H, Sheng WY, Lo YK. Clinical significance of the ophthalmic artery in carotid artery disease. *Acta Neurol Scand*. 1995;92:242-6.
- Kety E, Nyberg-Hansen R, Horven I, Bakke SJ. Doppler study of the ophthalmic artery in patients with carotid occlusive disease. *Acta Neurol Scand*. 1995;92:173-7.
- Hu H-H, Sheng WY, Yen MY, Lai ST, Teng MM. Color Doppler imaging of orbital arteries for detection of carotid occlusive disease. *Stroke*. 1993;24:1196-1203.

Yazışma Adresi / Address for Correspondence:

Dr. Turgay Demir
Çukurova Üniversitesi Tıp Fakültesi
Nöroloji Anabilim Dalı
ADANA
e-mail:tdemir@cu.edu.tr

Geliş tarihi/Received on : 04.02.2015

Kabul tarihi/Accepted on: 04.03.2015