

بررسی اثر مخلوط عصاره‌های گیاهان عناب، کاسنی و خار مریم بر موش‌های صحرایی مبتلا به کبد چرب غیرالکلی

مژگان محمدی فر^۱، محسن تقی‌زاده^۱، علیرضا عابد^۲، علی سلطانی^۱، امیدرضا تمناجی^۲، طاهره خامه‌چیان^۳،
علیرضا حاتمی^۴، سید علیرضا طلائی^۵*

- ۱- مرکز تحقیقات بیوشیمی و تغذیه در بیماری‌های متابولیک، پژوهشکده علوم پایه، دانشگاه علوم پزشکی کاشان، کاشان، ایران
 - ۲- مرکز تحقیقات فیزیولوژی، پژوهشکده علوم پایه، دانشگاه علوم پزشکی کاشان، کاشان، ایران
 - ۳- گروه آسیب‌شناسی، دانشکده پزشکی، دانشگاه علوم پزشکی کاشان، کاشان، ایران
 - ۴- مرکز تحقیقات گیاهان دارویی شرکت داروسازی بارپج اسانس، کاشان، ایران
 - ۵- مرکز تحقیقات فیزیولوژی، پژوهشکده علوم پایه، دانشگاه علوم پزشکی کاشان، کاشان، ایران
- *آدرس مکاتبه: کاشان، بلوار قطب راوندی، دانشگاه علوم پزشکی کاشان، پژوهشکده علوم پایه، مرکز تحقیقات فیزیولوژی، تلفن: ۰۹۱۳۳۶۲۳۲۴۰
پست الکترونیک: talaei@kaums.ac.ir

تاریخ پذیرش: ۹۷/۹/۱۷

تاریخ دریافت: ۹۷/۶/۲۹

چکیده

مقدمه: بیماری کبد چرب غیرالکلی طیفی از آسیب‌های کبدی از استئاتوز تا سیروز کبدی را شامل می‌شود. اگرچه شیوع این بیماری در جهان رو به افزایش است، با این حال هنوز درمان مناسبی برای آن وجود ندارد.

هدف: در این مطالعه به بررسی تأثیر مخلوط عصاره‌های گیاهان عناب، کاسنی و خارمریم بر کبدچرب غیرالکلی ایجاد شده با رژیم غذایی پرچرب در موش‌های صحرایی پرداخته شده است.

روش بررسی: در این مطالعه تجربی از ۴۰ سر موش صحرایی نر استفاده شد. ۸ سر موش به عنوان کنترل منفی در نظر گرفته شده و بقیه حیوانات (۳۲ سر موش) با یک رژیم پرچرب تغذیه شدند. پس از ۴ ماه تغذیه با رژیم پرچرب، موش‌های مبتلا به کبد چرب به ۴ گروه ۸ تایی شامل گروه تغذیه با رژیم پرچرب و ۳ گروه دریافت‌کننده رژیم پرچرب به همراه عصاره با دوزهای ۱۰۰، ۲۰۰ و ۴۰۰ میلی‌گرم بر کیلوگرم وزن تقسیم و به مدت ۲ ماه تحت تیمار با عصاره قرار گرفتند. در پایان پروفایل لیپیدی، فعالیت آنزیم‌های کبدی و بافت کبد مورد بررسی قرار گرفت.

نتایج: دریافت رژیم پرچرب موجب افزایش مقادیر کلسترول تام، تری‌گلیسرید، و LDL و کاهش HDL شد. همچنین باعث افزایش فعالیت آنزیم‌های کبدی و تجمع چربی در بافت کبد شد. دریافت عصاره به صورت وابسته به دوز موجب بهبود وضعیت لیپیدها ($P < 0/05$) و فعالیت آنزیم‌های کبدی ($P < 0/05$) شد. یافته‌های آسیب‌شناسی کبد تغییرات ناشی از رژیم غذایی پرچرب و درمان با عصاره را تایید نمود.

نتیجه‌گیری: تغذیه با رژیم پرچرب سبب ایجاد کبدچرب غیرالکلی شده و تیمار با عصاره ترکیبی گیاهان عناب، کاسنی و خارمریم باعث بهبود پروفایل لیپیدی، فعالیت آنزیم‌های کبدی و آسیب بافت کبدی در موش صحرایی با تغذیه با رژیم پرچرب شد.

کل‌واژگان: عناب، کاسنی، خار مریم، بیماری کبد چرب غیرالکلی، رژیم غذایی پرچرب



مقدمه

بیماری کبد چرب غیرالکلی (NAFLD) از بیماری‌های مزمن کبدی در جهان است که شیوع آن به دلیل تغییر شیوه زندگی در حال افزایش است [۱]. این بیماری که با تجمع چربی در کبد مشخص می‌شود، طیفی از آسیب‌های کبد از استئاتوز اولیه تا سیروز و نارسایی کبدی را شامل می‌شود [۲]. از جمله عوامل خطر مرتبط با NAFLD می‌توان به چاقی و دیابت تیپ دو اشاره نمود [۳]. اگرچه پاتوژنز بیماری کبد چرب غیرالکلی کاملاً مشخص نشده است اما به نظر می‌رسد عواملی نظیر اختلال در متابولیسم لیپیدها، مقاومت به انسولین، استرس اکسیداتیو و التهاب در بروز و پیشرفت این بیماری دخیل باشند [۴]. رویکرد اولیه در درمان این بیماری اصلاح سبک زندگی، اصلاح رژیم غذایی و فعالیت‌های ورزشی می‌باشد. درمان‌های دارویی شامل تجویز آنتی‌اکسیدان‌ها، حساس‌کننده‌های به انسولین، عوامل کاهنده چربی خون و داروهای محافظت‌کننده از کبد می‌باشد [۵].

داروهای گیاهی با داشتن ترکیبات ضدالتهاب و آنتی‌اکسیدان می‌توانند در بهبود بیماری‌های کبدی مؤثر باشند. این گیاهان در طب سنتی برای کنترل و درمان بسیاری از بیماری‌ها به کار می‌روند [۶]. امروزه بسیاری از گیاهان با خاصیت حفاظت کبدی شناخته شده‌اند؛ عناب، کاسنی و خارمریم از جمله این گیاهان می‌باشند.

عناب (*Ziziphus jujuba* Mill.) در طب چینی و ایرانی به عنوان دارویی برای درمان اختلالات کبدی و کم‌خونی استفاده می‌شده است [۷]. این گیاه می‌تواند بر آزادسازی هیستامین، فعال شدن سیکلواکسیژنازهای ۱ و ۲ و فعال‌سازی کولین استراز اثر مهاری داشته باشد. Shen و همکاران گزارش کرده‌اند که عناب از بافت کبد در مقابل تتراکلرید کربن محافظت می‌نماید [۸]. در مطالعه‌ای که بر روی افراد مبتلا به چاقی صورت گرفته است نشان داده شد که پودر عناب می‌تواند میزان کلسترول سرم را کاهش دهد [۹]. همچنین نشان داده شده است که عصاره عناب می‌تواند پراکسیداسیون لیپیدی و استرس اکسیداتیو را در بیماران دیابتی کاهش دهد [۱۰]. مطالعات مختلف ویژگی‌های دارویی

عناب را به وجود خواص آنتی‌اکسیدانی ترکیبات فلاونوئیدی و پرتئوگلیکان در میوه آن نسبت داده‌اند [۱۱].

کاسنی (*Cichorium intybus* L.) گیاهی از خانواده کاسنی است که می‌تواند موجب کاهش چربی و قند خون و تقویت کبد شود [۱۲]. اثرات ضد میکروبی و آنتی‌اکسیدانی این گیاه ثابت شده است [۱۳]. گزارش شده است که کاسنی با افزایش سطح آنتی‌اکسیدان‌ها می‌تواند در بهبود آسیب کبدی ناشی از کربن تتراکلرید و گالاکتوزامین مؤثر باشد [۱۴]. همچنین در پژوهشی نشان داده شده است که کاسنی با محافظت از کبد در مقابل نیتروزآمین می‌تواند از آسیب حاد کبدی جلوگیری کند [۱۵].

خارمریم (*Silybum marianum* (L.) Gaertn.) در منابع طب سنتی به عنوان افزایش‌دهنده جریان صفرا، سم‌زدا و درمانی برای یرقان یاد شده است [۱۶]. عصاره خار مریم دارای گروهی از مواد شیمیایی از جمله فلاوئیدها می‌باشد که در مجموع سیلیمارین نامیده می‌شوند [۱۷]. سیلی‌مارین یک مخلوط ایزومری از فلاونوئیدها است که اثرات محافظت کبدی، آنتی‌اکسیدانی و ضدسرطانی آن به اثبات رسیده است [۱۸]. سیلی‌بین (Silybin)، ایزوسیلی‌بین (Isosilybin)، سیلی‌کریستین (Silychristin) و سیلی‌دیانین (Silydianin) از اجزای این مخلوط ایزومری می‌باشند [۱۹]. نشان داده شده است که سیلیمارین در درمان مسمومیت‌های کبدی، هپاتیت‌های ویروسی و بیماری‌های التهابی مزمن کبد مؤثر می‌باشد [۲۰، ۲۱]. با توجه به مطالب ذکر شده به نظر می‌رسد ترکیب عصاره‌های گیاهان عناب، کاسنی و خارمریم بتواند سبب بهبود پروفایل لیپیدی و شاخصه‌های بافتی در بیماری کبد چرب غیرالکلی شود. بنابراین هدف از این مطالعه بررسی تأثیر ترکیب عصاره‌های هیدروالکلی گیاهان عناب، کاسنی و خارمریم به صورت وابسته به دوز بر شاخصه‌های خونی و بافت‌شناسی کبد در موش صحرائی مدل کبد چرب غیرالکلی می‌باشد.

مواد و روش‌ها

حیوانات: این مطالعه تجربی بر روی ۴۰ سر موش صحرائی نر نژاد ویستار با محدوده وزنی ۲۵۰-۲۰۰ گرم انجام گرفت. حیوانات در شرایط استاندارد (درجه حرارت 22 ± 2



تهیه و آنالیز عصاره: ابتدا میوه عناب (کد هرباریوم: ۱-۲۱۰) و اندام هوایی کاسنی (کد هرباریوم: ۱-۱۶۱) و دانه خارمریم (کد هرباریوم: ۱-۲۳۱) که از مرکز تحقیقات گیاهان دارویی شرکت داروسازی باریج اسانس تهیه شده بود، پودر شده و سپس توسط پترولیوم اتر روغن‌گیری شد. عصاره‌گیری از گیاهان با روش پرکولاسیون با اتانول ۷۰ درصد انجام شد. در این روش پودر گیاه با حلال ترکیب شده و سپس این ترکیب به مدت ۴۸ ساعت در دمای اتاق قرار داده شد. پس از افزودن حلال، با استفاده از کاغذ صافی صاف شد. عصاره به دست آمده تا غلظت ماده خشک ۵۰ درصد تحت شرایط خلأ تغلیظ شد. مقدار تام ترکیبات فنلی در عصاره‌های کاسنی و عناب با استفاده از روش رنگ‌سنجی اندازه‌گیری شد؛ بدین نحو که مقدار مشخص از عصاره با معرف Folin-Ciocalteu و کربنات سدیم ترکیب شده و بعد از ۲ ساعت آنکوباسیون و نمایان شدن رنگ آبی، جذب محلول در ۷۶۰ نانومتر مقابل شاهد اندازه‌گیری شد. از غلظت‌های مختلف محلول گالیک اسید به عنوان استاندارد استفاده شد [۲۳]. جهت آنالیز عصاره خارمریم، مقدار ۱۰۰ میلی‌گرم از عصاره در ۱۰ میلی‌لیتر متانول حل شده و سپس به مدت ۱۵ دقیقه با سرعت ۵۰۰۰ دور بر دقیقه سانتریفیوژ شد. محلول حاصل پس از عبور از فیلتر ۰/۴۵ میکرون سه مرتبه به دستگاه HPLC (Well chrom, Germany PLATIN blue-Knauer) با ستون Nucleodur تزریق شد؛ دمای ستون ۲۵ درجه سانتی‌گراد و طول موج دتکتور ۲۸۸ نانومتر بود [۲۴]. عصاره‌های سه گیاه عناب، کاسنی و خارمریم با توجه به میزان ترکیبات فنولی به نسبت ۱۸:۳۵:۴۷ با هم ترکیب شده و سپس دوزهای ۱۰۰، ۲۰۰ و ۴۰۰ میلی‌گرم از ترکیب آنها تهیه شد. جهت بررسی تأثیر عصاره ترکیبی بر موش‌های مبتلا شده به کبد چرب شاخص‌های بیوشیمیایی و بافتی کبد سنجیده شد.

درجه سانتی‌گراد، رطوبت 5 ± 55 درصد و سیکل روشنایی ۱۲ ساعته) با دسترسی آزاد به آب و غذا نگهداری شدند. این مطالعه با کد IR.KAUMS.MEDNT.REC.1396.81 در کمیته اخلاق دانشگاه علوم پزشکی کاشان تصویب شد و تمامی دستورات اخلاقی مصوب آن کمیته در مورد کار با حیوانات آزمایشگاهی رعایت شد. تمامی حیوانات در ابتدای مطالعه وزن شده و سپس ۸ سر موش به عنوان گروه کنترل منفی در نظر گرفته شده و بقیه موش‌ها تحت تیمار با یک رژیم غذایی پرچرب قرار گرفتند. چهار ماه بعد از شروع تغذیه با رژیم پرچرب، موش‌ها وزن شده پس از خونگیری از دم حیوانات شاخص‌های بیوشیمیایی در سرم آنها سنجیده شد. همچنین تعداد ۳ سر موش به طور تصادفی انتخاب شده و پس از تهیه نمونه بافتی، ایجاد کبد چرب در موش‌ها توسط پاتولوژیست تأیید شد. سپس موش‌های مبتلا شده به کبدچرب به ۴ گروه ۸ تایی تقسیم شدند: ۱- گروه تغذیه با رژیم پرچرب، ۲- گروه تغذیه با رژیم پرچرب و دریافت کننده عصاره با دوز ۱۰۰ میلی‌گرم بر کیلوگرم وزن موش، ۳- گروه تغذیه با رژیم پرچرب و دریافت کننده عصاره با دوز ۲۰۰ میلی‌گرم بر کیلوگرم وزن، ۴- گروه تغذیه با رژیم پرچرب و دریافت‌کننده عصاره با دوز ۴۰۰ میلی‌گرم بر کیلوگرم وزن. دوزهای مختلف عصاره به مدت ۲ ماه روزانه از طریق گاوژ تجویز شدند. جهت در نظر گرفتن استرس گاوژ برای گروه کنترل هر روز آب مقطر تجویز شد.

تهیه غذای پرچرب: برای تهیه رژیم پرچرب پودر غذای پایه جوندگان با کره گوسفندی و ساکاروز مخلوط می‌شد (جدول شماره ۱). سپس زرده و سفیده تخم مرغ به این مخلوط اضافه می‌شد. ترکیب حاصل به مدت ۳۰ دقیقه در اون ۱۰۰ سانتی‌گراد خشک شده و به صورت پلیت در اختیار حیوانات قرار می‌گرفت [۲۲].

جدول شماره ۱- ترکیبات سازنده رژیم غذایی پرچرب

ترکیب مورد استفاده	مقدار (درصد وزنی)
پودر غذای پایه جوندگان	۲۸ درصد
کره گوسفندی	۲۸ درصد
ساکاروز	۱۴ درصد
زرده تخم‌مرغ	۱۹ درصد
سفیده تخم‌مرغ	۱۱ درصد



میانگین گزارش شده و سطح معنی‌داری $P < 0/05$ در نظر گرفته شد.

نتایج

آنالیز عصاره‌ها: مقدار فنل تام در عصاره میوه عناب با پنجاه درصد ماده خشک، ۱۲ میلی‌گرم به ازای هر گرم گالیک اسید محاسبه شد. همچنین مقدار فنل تام برای عصاره کاسنی ۸۵ میلی‌گرم به ازای هر گرم گالیک اسید و مقدار سیلیمارین در عصاره اتانولی خار مریم، ۸/۸ درصد حجمی بود.

ایجاد کبد چرب: تغذیه با رژیم پرچرب سبب افزایش سطوح سرمی شاخص‌های تری‌گلیسرید (۷۱ درصد)، کلسترول تام (۵۰ درصد) و LDL (۲۳۳ درصد) نسبت به گروه کنترل منفی شد ($P < 0/001$). همچنین میزان HDL در موش‌های دریافت‌کننده رژیم پرچرب نسبت به گروه کنترل منفی ۲۵ درصد کاهش یافته بود ($P < 0/001$). در موش‌های گروه کنترل منفی شاخص‌های بیوشیمیایی تغییر معنی‌داری نداشت ($P = 0/4$). میزان فعالیت آنزیم‌های کبدی (ALT، AST و ALP) نیز با دریافت رژیم پرچرب به طور معنی‌داری نسبت به کنترل منفی افزایش یافت ($P < 0/001$). همچنین بررسی بافت کبد موش‌هایی که به صورت تصادفی از بین حیوانات دریافت‌کننده رژیم پرچرب انتخاب شده بودند، نشان داد که کبد چرب درجه ۲ در حیوانات ایجاد شده است.

تغییرات وزن: چهار ماه تغذیه با رژیم غذایی پرچرب سبب افزایش وزن حیوانات از 221 ± 5 گرم به 395 ± 6 گرم شد (۷۷ درصد افزایش). این در حالی است که وزن موش‌های گروه کنترل منفی تنها ۲۶ درصد افزایش یافته بود. آنالیز آماری نشان داد که اختلاف بین درصد افزایش وزن در دو گروه معنی‌دار است ($P < 0/001$). در طول دوره تیمار با عصاره، وزن موش‌های گروه رژیم غذایی پرچرب ۳۰ درصد افزایش یافت (از ۳۹۵ به ۵۱۰ گرم رسید، $P < 0/001$). دریافت عصاره با دوزهای ۲۰۰ و ۴۰۰ میلی‌گرم طی دو ماه باعث افزایش وزن حیوانات به میزان ۲۰ و ۱۲ درصد شد ($P < 0/05$) در مقایسه با گروه رژیم پرچرب).

سنجش شاخصه‌های بیوشیمیایی: در پایان مطالعه به منظور بررسی شاخص‌های بیوشیمیایی شامل میزان تری‌گلیسرید (TG)، کلسترول تام (TC)، لیپوپروتئین با دانسیته کم (LDL) و لیپوپروتئین با دانسیته بالا (HDL) و میزان فعالیت سرمی آنزیم‌های کبدی شامل آلانین آمینوترانسفراز ($ALT = SGPT$)، آسپاراتات آمینوترانسفراز ($AST = SGOT$) و آلکالین فسفاتاز (ALP) بعد از بیهوشی از قلب موش‌ها خونگیری به عمل آمده و به منظور جدا نمودن سرم، نمونه خون‌های به دست آمده پس از ۲۰ دقیقه انکوباسیون در آزمایشگاه، به مدت ۱۰ دقیقه با دور ۲۰۰۰ سانتریفیوژ شدند. فاکتورهای ذکر شده به روش الایزا و با استفاده از کیت‌های تجاری Biosino Biotechnology Company (Beijing, China) دستگاه خوانشگر الایزا (Awareness, USA) سنجیده شد.

بررسی پاتولوژیک بافت کبد: پس از ایجاد بیهوشی عمیق با کلروفورم، لوب سمت چپ کبد موش‌ها خارج شده و در فرمالین ۱۰ درصد قرار داده شد. پس از تثبیت بافت، نمونه‌ها در دستگاه پاساژ بافت پردازش شده و از آنها بلوک پارافینی تهیه شد. سپس بوسیله میکروتوم برش‌هایی به ضخامت ۵ میکرومتر از بافت‌ها تهیه شده و با روش هماتوکسیلین ائوزین رنگ‌آمیزی شد. لام‌های تهیه شده توسط پاتولوژیست و با میکروسکوپ نوری بررسی شد. تغییرات بافتی بر اساس میزان تجمع چربی در کبد به این صورت درجه بندی شد؛ صفر: بدون استئاتوز، یک: کمتر از ۲۵ درصد هپاتوسیت‌ها دچار استئاتوز هستند، دو: بین ۲۶ - ۵۰ درصد هپاتوسیت‌ها دچار استئاتوز هستند، سه: بین ۵۱ - ۷۵ درصد هپاتوسیت‌ها دچار استئاتوز هستند، چهار: بیش از ۷۵ درصد هپاتوسیت‌ها دچار استئاتوز هستند. وجود سلول‌های التهابی و عروق پر خون در بافت کبد نشان دهنده التهاب بوده و این مورد به صورت کیفی در مقایسه با گروه کنترل گزارش شد.

تجزیه و تحلیل آماری: داده‌های کمی حاصل از این مطالعه با نرم‌افزار آماری SPSS 16 و با آزمون آنالیز واریانس یک طرفه و مقایسه میانگین با روش Tukey انجام شد. جهت آنالیز داده‌های بافت‌شناسی از آزمون ناپارامتری کروسکال والیس استفاده شد. داده‌ها به صورت انحراف استاندارد از

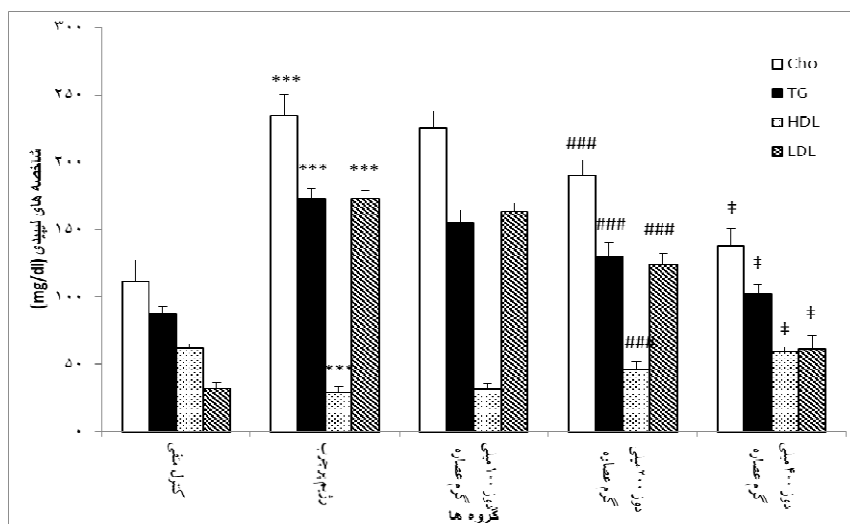


مصرف دوزهای ۲۰۰ و ۴۰۰ میلی گرم عصاره سبب کاهش فعالیت هر سه آنزیم کبدی نسبت به گروه پرچرب شد ($P < 0/001$). نتایج آنالیز آماری نشان می‌دهد که دوز ۴۰۰ میلی گرم عصاره نسبت به دوز ۲۰۰ در کاهش مقادیر آنزیم‌های کبدی مؤثرتر بوده است ($P < 0/001$).

تغییرات پاتولوژیک بافت کبد: بررسی‌های میکروسکوپی نشان داد که بافت کبد در موش‌های گروه کنترل ساختاری طبیعی دارد (شکل شماره ۱). این در حالی است که رژیم غذایی پرچرب سبب تجمع چربی در هپاتوسیت‌ها به صورت واکوئل‌های ریز و درشت شد ($P < 0/001$ نسبت به گروه کنترل منفی). همچنین در بافت کبد موش‌های گروه کنترل، التهاب و تجمع سلول‌های التهابی دیده نشد، اما در موش‌های رژیم غذایی پرچرب تجمع سلول‌های التهابی مشاهده شد. دریافت دوز ۴۰۰ میلی گرم عصاره سبب کاهش تعداد واکوئل‌های چربی، درجه استئاتوز و کاهش التهاب در موش‌ها شد ($P < 0/05$). دوزهای ۱۰۰ و ۲۰۰ میلی گرم عصاره تأثیر معنی‌داری بر استئاتوز بافت کبد نداشت ($P < 0/05$ ، جدول شماره ۲).

تغییرات شاخص‌های بیوشیمیایی: مصرف رژیم پرچرب در طی دو ماه تیمار با عصاره، میزان تری‌گلیسرید، کلسترول تام و LDL را در موش‌های گروه پرچرب به میزان ۳۰، ۳۴ و ۷۳ درصد افزایش داد ($P < 0/001$). همچنین، مقدار HDL در این گروه از موش‌ها ۴۸ درصد کاهش یافته بود ($P < 0/001$). اگر چه دریافت دوز ۱۰۰ میلی گرم عصاره سه گیاه عناب، کاسنی و خارمریم نتوانست سبب کاهش شاخص‌های تری‌گلیسرید، کلسترول تام و LDL و افزایش مقدار HDL شود اما دریافت دوزهای ۲۰۰ و ۴۰۰ عصاره سبب بهبود پروفایل لیپیدی موش‌های دریافت کننده رژیم غذایی پرچرب شد ($P < 0/001$). دوز ۴۰۰ میلی گرم عصاره به طور مؤثرتری ($P < 0/001$) سبب کاهش شاخص‌های TG، کلسترول تام و LDL و افزایش مقدار HDL در گروه‌های درمانی شد (نمودار شماره ۱).

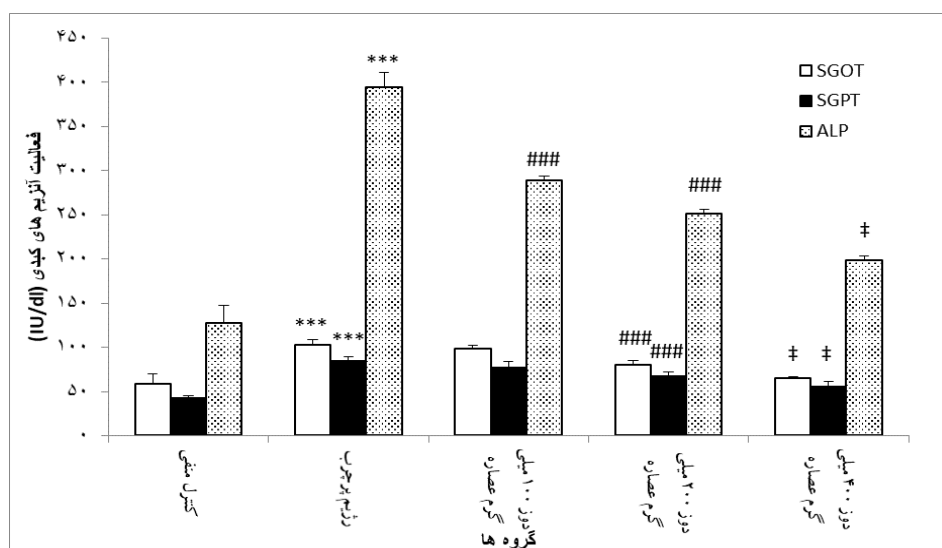
همانطور که در نمودار شماره ۲ نشان داده شده است، میزان فعالیت آنزیم‌های کبدی (ALT، AST و ALP) در سرم موش‌های تغذیه شده با رژیم پرچرب در طی زمان مداخله با عصاره افزایش معنی‌داری نشان داد ($P < 0/001$). تجویز دوز ۱۰۰ میلی گرم عصاره بر میزان آنزیم‌های آمینوترانسفراز تأثیر معنی‌داری نداشت، اما سبب کاهش میزان آنزیم آلکالین فسفاتاز نسبت به گروه تغذیه با رژیم پرچرب شد ($P < 0/001$).



نمودار شماره ۱- میزان شاخص‌های لیپیدی (Cho, TG, HDL و LDL) در سرم موش‌های صحرائی

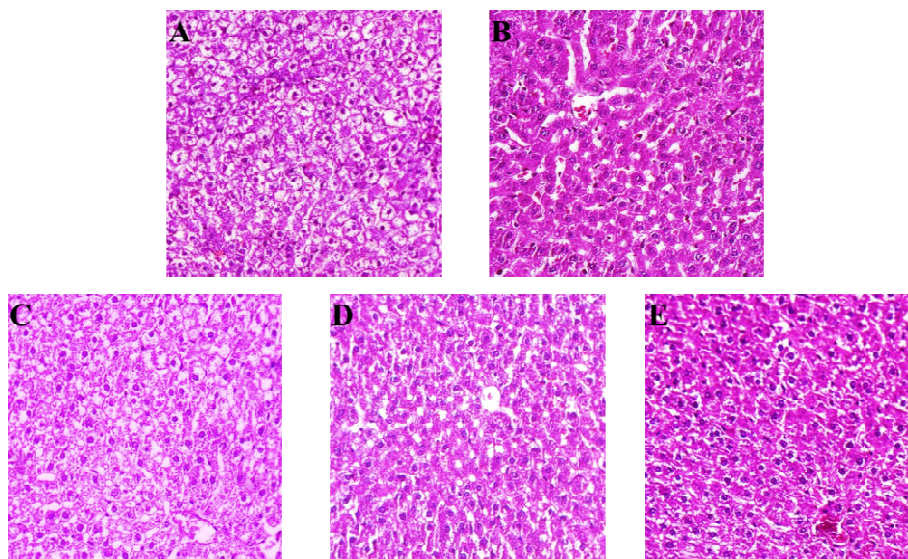
مقادیر به صورت میانگین \pm انحراف استاندارد از میانگین گزارش شده است. *** اختلاف معنی‌دار شاخص‌های لیپیدی نسبت به گروه کنترل منفی ($P < 0/001$)
 #### اختلاف معنی‌دار شاخص‌های لیپیدی نسبت به گروه دریافت کننده رژیم پرچرب ($P < 0/001$), † اختلاف معنی‌دار بین دوز ۲۰۰ و ۴۰۰ میلی‌گرم عصاره ($P < 0/05$)





نمودار شماره ۲- میزان فعالیت آنزیم‌های (ALP و AST=SGOT, ALT=SGPT) در سرم موش‌های صحرائی

مقادیر به صورت میانگین \pm انحراف استاندارد از میانگین گزارش شده است. *** اختلاف معنی‌دار شاخصه‌های لیپیدی نسبت به گروه کنترل منفی ($P < 0/001$)
 ### اختلاف معنی‌دار شاخصه‌های لیپیدی نسبت به گروه دریافت‌کننده رژیم پرچرب ($P < 0/001$). † اختلاف معنی‌دار بین دوز ۲۰۰ و ۴۰۰ میلی‌گرم عصاره ($P < 0/05$)



شکل شماره ۱- نمای ریزیینی از بافت کبد (رنگ آمیزی هماتوکسیلین - اتوزین، بزرگنمایی $40\times$).

(A) گروه کنترل منفی: هپاتوسیت‌ها و ساختار بافت کبد طبیعی می‌باشد. (B) گروه دریافت‌کننده رژیم غذایی پرچرب: تشکیل واکوئل‌های چربی (C) گروه دریافت‌کننده رژیم غذایی پرچرب و عصاره با دوز ۱۰۰ میلی‌گرم: تغییر چربی کبد نسبت به گروه رژیم غذایی پرچرب معنی‌دار نیست. (D) گروه دریافت‌کننده رژیم غذایی پرچرب و عصاره با دوز ۲۰۰ میلی‌گرم: کاهش واکوئل‌های چربی معنی‌دار نیست. (E) گروه دریافت‌کننده رژیم غذایی پرچرب و عصاره با دوز ۴۰۰ میلی‌گرم: کاهش معنی‌دار واکوئل‌های چربی نسبت به گروه رژیم غذایی پرچرب.



جدول شماره ۲- تأثیر عصاره گیاهان خار مریم، کنگرفرنگی و عناب بر درجه استئاتوز کبد در موش‌های صحرایی

P	درجات استئاتوز کبد				گروه‌ها
	۳	۲	۱	۰	
-	۰	۰	۱	۷	کنترل منفی
a	۲	۴	۲	۰	رژیم غذایی پرچرب
a	۲	۳	۳	۰	عصاره با دوز ۱۰۰ میلی‌گرم
a	۱	۴	۳	۰	عصاره با دوز ۲۰۰ میلی‌گرم
bc	۰	۳	۵	۱	عصاره با دور ۴۰۰ میلی‌گرم

ارقام نشان‌دهنده تعداد موش‌ها برای هر درجه از استئاتوز می‌باشد. a: $P < 0/001$ نسبت به گروه شاهد؛

b: $P < 0/05$ نسبت به گروه رژیم پرچرب؛ c: $P < 0/05$ نسبت به سایر گروه‌های دریافت‌کننده عصاره.

بحث

موش‌های صحرایی شده و مشخصه‌های متابولیک دخیل در بیماری کبد چرب را نیز ایجاد می‌نماید. برای بررسی اثر عصاره گیاهان عناب، کاسنی و خارمریم سه دوز از این عصاره ترکیبی، تهیه و گاوآژ شد. دریافت این عصاره به صورت وابسته به دوز سبب بهبود نشانگرهای بیوشیمیایی در موش‌های مبتلا به کبد چرب شد.

بررسی‌های بافت‌شناسی نیز نشان داد که رژیم غذایی پرچرب سبب تجمع چربی در هپاتوسیت‌ها و تجمع سلول‌های التهابی در کبد شده است. دریافت دوز ۴۰۰ میلی‌گرم عصاره گیاهان عناب، کاسنی و خارمریم توانست سبب کاهش استئاتوز در هپاتوسیت‌ها شده و التهاب ایجاد شده در بافت کبد را بهبود بخشد.

در مطالعات انجام شده، نشان داده شده است که هر سه گیاه عناب، کاسنی و خارمریم دارای توانایی حفاظت از بافت کبد می‌باشند. این اثر حفاظتی را می‌توان به وجود میزان بالای آنتی‌اکسیدان‌ها در این گیاهان مربوط دانست. مطالعات مختلف بیان کرده‌اند که خواص دارویی عصاره عناب به دلیل خواص آنتی‌اکسیدانی آن است [۳۰، ۲۹]. شریف و همکاران خواص ضدالتهابی عصاره دانه عناب را گزارش نموده‌اند [۶]. این اثرات ضدالتهابی و آنتی‌اکسیدانی ناشی از حضور تانن‌ها، فلاونوئیدها و کاروتن در عصاره میوه عناب است [۳۱]. عصاره دانه عناب باعث بهبود گلوکز خون و پروفایل‌های لیپیدی می‌شود [۳۲]. در مطالعه Shen و همکاران نشان داده شد که عصاره

بیماری کبد چرب غیرالکلی (NAFLD) به دلایلی از جمله افزایش شیوع چاقی و سندروم متابولیک در حال تبدیل شدن به یکی از مهم‌ترین بیماری‌های کبدی است [۲۵]. تجمع چربی در کبد می‌تواند ناشی از عدم تعادل در تولید و تجزیه لیپیدها بوده و به دلیل اختلالات متابولیسمی رخ دهد. استرس اکسیداتیو، سیتوکین‌ها و سایر عوامل پیش‌التهابی ممکن است در تبدیل استئاتوز اولیه به استئاتوهپاتیت غیرالکلی نقش داشته باشند [۳]. نتایج به دست آمده در این پژوهش حاکی از آن است که مصرف رژیم غذایی پرچرب سبب افزایش میزان HDL، LDL، TC، TG در سرم موش‌های صحرایی می‌شود که این یافته با مطالعات قبلی همسو است [۲۶]. افزایش فعالیت سرمی آنزیم‌های کبدی ALT، AST و ALP یکی از نشانه‌های آسیب بافت کبد می‌باشد [۲۷]. در این مطالعه مصرف رژیم غذایی پرچرب سبب افزایش فعالیت سرمی آنزیم‌های ALT، AST و ALP شد. برای ایجاد بیماری کبد چرب در حیوانات آزمایشگاهی روش‌های مختلفی از جمله دست‌کاری‌های ژنتیکی، استفاده از رژیم‌های بدون کولین و متیونین و استفاده از رژیم پرچرب وجود دارد که در بین آنها رژیم پرچرب به سبب ایجاد شرایط متابولیک مشابه بیماری انسانی، معتبرترین مدل برای ایجاد کبد چرب در حیوانات می‌باشد [۲۸]. رژیم پرچرب استفاده شده در این پژوهش توسط امامت و همکاران معرفی شده است [۲۲]. مصرف این رژیم باعث ایجاد استئاتوهپاتیت غیرالکلی در



عصاره ریشه کاسنی بر کبد آنها بررسی شد. در این مطالعه نشان داده شد که کاسنی با خاصیت جمع‌آوری رادیکال‌های آزاد می‌تواند سبب بهبود آسیب ایجاد شده در اثر این سموم شود [۳۷]. گزارش شده است مصرف روزانه ترکیب کاسنی و دارچین موجب کاهش سطح فعالیت آنزیم‌های کبدی در سرم بیماران مبتلا به بیماری کبد چرب غیرالکلی می‌شود [۳۸].

بنابر آنچه گفته شد عصاره ترکیبی سه گیاه عناب، کاسنی و خارمریم با مکانیسم‌های مختلفی سبب بهبود بافت کبد، پروفایل لیپیدی و آنزیم‌های کبدی در موش‌های مبتلا به کبدچرب غیرالکلی شد. برای شناخت دقیق‌تر این مکانیسم‌ها مطالعات بیشتری نیاز است. از محدودیت‌های این مطالعه می‌توان به عدم سنجش مقاومت به انسولین و شاخص‌های استرس اکسیداتیو اشاره نمود. امید است در مطالعات بعدی با سنجش این متغیرها، مسیرهای دخیل در عملکرد گیاهان دارویی مشخص گردد.

نتیجه‌گیری

نتایج حاصل از این تحقیق نشان داد که دریافت عصاره ترکیبی گیاهان عناب، خارمریم و کاسنی به خاطر خاصیت درمانی بالقوه آنها می‌تواند سبب کاهش استئاتوز در هپاتوسیت‌های موش صحرائی شده و التهاب ایجاد شده در بافت کبد را بهبود بخشد. شاید بتوان در آینده و پس از انجام آزمایش‌های تکمیلی روی مدل‌های انسانی و حیوانی، ترکیب این سه گیاه را به عنوان یک فرمولاسیون جدید برای درمان بیماری کبد چرب غیرالکلی معرفی کرد.

میوه عناب باعث کاهش پراکسیداسیون لیپیدی و نکروز سلولی ناشی از کربن تتراکلرید (CCl₄) در بافت کبد می‌شود [۸].

عصاره دانه گیاه خارمریم دارای ۴-۶ درصد سیلی‌مارین می‌باشد [۳۴، ۳۳]. سیلی‌مارین یک مخلوط فنولی استاندارد استخراج شده از خارمریم است و آثار متعددی از جمله اثر ضدالتهابی، قابلیت حفاظت سلولی، ضدسرطانی دارد [۳۵]. از بین آثار فارماکولوژیک، قابلیت حفاظت از سلول‌های کبدی سیلی‌مارین بیش از سایر خواص مورد توجه است. [۳۶] این اثر از طریق مکانیسم‌های آنتی‌اکسیدانی مختلفی از جمله مهار پراکسیداسیون چربی، تحریک RNA پلی‌مراز ریپوزومی، محافظت از هپاتوسیت‌ها در برابر توکسین‌ها و مهار سیتوکین‌هایی مانند TNF- α (فاکتور نکروزدهنده تومور-آلفا) اعمال شود [۱۸]. گزارش شده است سیلی‌مارین می‌تواند استرس اکسیداتیو تولید شده در موش‌های تغذیه‌کننده با سوکروز را مهار کرده و الگوی کلسترول و لیپوپروتئین‌های پلازما را بهبود ببخشد [۱۹].

کاسنی دارای مقادیر بالای کافئیک اسید، کلروژنیک اسید، سینارین و لوتئولین و سایر فلاونوئیدها می‌باشد. اثرات حفاظت کبدی کاسنی را به وجود کلروژنیک اسید و سینارین موجود در آن نسبت داده‌اند. در پژوهشی نشان داده شده که کاسنی مقاومت به انسولین را از طریق تحریک سلول‌های بتای پانکراس برای سنتز انسولین، کاهش می‌دهد. همچنین کاسنی با افزایش سطح آنتی‌اکسیدان‌ها می‌تواند در بهبود آسیب کبدی ناشی از نیتروزامین و کربن تتراکلرید مؤثر باشد [۱۴، ۱۵]. در مطالعه‌ای دیگر دو مدل آسیب کبدی با استفاده از گالاکتوزآمین و کربن تتراکلرید در موش‌های آزمایشگاهی القا شد و اثرات

منابع

1. Chan D F, Li A M, Chu W C, Chan M H, Wong E M and Liu E K. Hepatic steatosis in obese Chinese children. *Int. J. Obes. Relat. Metab. Disord.* 2004; 28: 1257 - 63.
2. Kitade H, Chen G, Ni Y and Ota T. Nonalcoholic Fatty Liver Disease and Insulin

Resistance: New Insights and Potential New Treatments. *Nutrients* 2017; 9 (4): 387.

3. Gungor N, Saad R, Janosky J and Arslanian S. Validation of surrogate estimates of insulin sensitivity and insulin secretion in children and adolescents. *J. Pediatr.* 2004; 144 (1): 47 - 55.



4. Xanthakos S, Miles L, Bucuvalas J, Daniels S, Garcia V and Inge T. Histologic spectrum of nonalcoholic fatty liver disease in morbidly obese adolescents. *Clin Gastroenterol Hepatol*. 2006; 4 (2): 226 - 32.
5. Vajro P, Lenta S, Socha P, Dhawan A, McKiernan P and Baumann U. Diagnosis of nonalcoholic fatty liver disease in children and adolescents: position paper of the ESPGHAN Hepatology committee. *J. Pediatr. Gastroenterol. Nutr*. 2012; 54 (5): 700 - 13.
6. Sharif M. A-R, Yoon J I, Kim H J, Kim J-S and Kang S C. Anti-inflammatory activity of seed essential oil from *Zizyphus jujuba*. *Food and Chemical Toxicol*. 2010; 48 (2): 639 - 43.
7. Cheng G, Bai Y, Zhao Y, Tao J, Liu Y, Tu G, Ma L, Liao N and Xu X. Flavonoids from *Zizyphus jujuba* Mill var. *spinosa*. *Tetrahedron*. 2000; 56 (45): 8915 - 20.
8. Shen X, Tang Y, Yang R, Yu L, Fang T and Duan J-a. The protective effect of *Zizyphus jujube* fruit on carbon tetrachloride-induced hepatic injury in mice by anti-oxidative activities. *J. Ethnopharmacol*. 2009; 122 (3): 555 - 60.
9. Sabzghabae A M, Khayam I, Kelishadi R, Ghannadi A, Soltani R, Badri S and Shirani S. Effect of *Zizyphus jujuba* fruits on dyslipidemia in obese adolescents: A triple-masked randomized controlled clinical trial. *Medical Archives* 2013; 67 (3): 156.
10. Hemmati M, Zohoori E, Mehrpour O, Karamian M, Asghari S, Zarban A and Nasouti R. Anti-Atherogenic potential of jujube, saffron and barberry: Anti-Diabetic and antioxidant actions. *EXCLI J*. 2015; 14: 908.
11. Zhao H-x, Zhang H-s and Yang S-f. Phenolic compounds and its antioxidant activities in ethanolic extracts from seven cultivars of Chinese jujube. *Food Science and Human Wellness* 2014; 3 (3): 183 - 90.
12. Zafar R and Ali S M. Anti-hepatotoxic effects of root and root callus extracts of *Cichorium intybus* L. *J. Ethnopharmacol*. 1998; 63 (3): 227 - 31.
13. Nandagopal S and Kumari B R. Phytochemical and antibacterial studies of Chicory (*Cichorium intybus* L.) -A multipurpose medicinal plant. *Advances in Biological Res*. 2007; 1 (1 - 2): 17 - 21.
14. El-Sayed Y S, Lebda M A, Hassinin M and Neoman S A. Chicory (*Cichorium intybus* L.) root extract regulates the oxidative status and antioxidant gene transcripts in CCl₄- induced hepatotoxicity. *PLoS One*. 2015; 10 (3): e0121549.
15. Hassan H A and Yousef M I. Ameliorating effect of chicory (*Cichorium intybus* L.)-supplemented diet against nitrosamine precursors-induced liver injury and oxidative stress in male rats. *FCT*. 2010; 48 (8): 2163 - 9.
16. Flora K, Hahn M, Rosen H and Benner K. Milk thistle (*Silybum marianum*) for the therapy of liver disease. *AJG*. 1998; 93 (2): 139 - 43.
17. Tamayo C and Diamond S. Review of clinical trials evaluating safety and efficacy of milk thistle (*Silybum marianum* [L.] Gaertn.). *Integrative Cancer Therapies* 2007; 6 (2): 146 - 57.
18. Shaker E, Mahmoud H and Mnaa S. Silymarin, the antioxidant component and *Silybum marianum* extracts prevent liver damage. *Food and Chemical Toxicol*. 2010; 48 (3): 803 - 06.
19. Škottová N, Kazdová L, Oliyarnyk O, Večeřa R, Sobolová L and Ulrichová J. Phenolics-rich extracts from *Silybum marianum* and *Prunella vulgaris* reduce a high-sucrose diet induced oxidative stress in hereditary hypertriglyceridemic rats. *Pharmacological Res*. 2004; 50 (2): 123 - 30.
20. Bosisio E, Benelli C and Pirola O. Effect of the flavanolignans of *Silybum marianum* L. on lipid peroxidation in rat liver microsomes and freshly isolated hepatocytes. *Pharmacological Res*. 1992; 25 (2): 147159 - 150165.
21. Jacobs B P, Dennehy C, Ramirez G, Sapp J and Lawrence V A. Milk thistle for the treatment of liver disease: a systematic review and meta-analysis. *AJM*. 2002; 113 (6): 506 - 15.



22. Emamat H, Noori M, Foroughi F, Rismanchi M, Eini-Zinab H and Hekmatdoost A. An Accessible and Pragmatic Experimental Model of Nonalcoholic Fatty Liver Disease. *MEJDD*. 2016; 8 (2): 109 - 15.
23. Abbas Z K, Saggi S, Sakeran M I, Zidan N, Rehman H and Ansari A A. Phytochemical, antioxidant and mineral composition of hydroalcoholic extract of chicory (*Cichorium intybus* L.) leaves. *Saudi J. Biological Sciences* 2015; 22 (3): 322 - 6.
24. Kim N-C, Graf T N, Sparacino C M, Wani M C and Wall M E. Complete isolation and characterization of silybins and isosilybins from milk thistle (*Silybum marianum*). *OBC*. 2003; 1 (10): 1684 - 9.
25. Farrell G C and Larter C Z. Nonalcoholic fatty liver disease: from steatosis to cirrhosis. *Hepatol*. 2006; 43 (2 Suppl 1): S99 - s112.
26. Ahmed U, Redgrave T G and Oates P S. Effect of dietary fat to produce non-alcoholic fatty liver in the rat. *J. Gastroenterol Hepatol*. 2009; 24 (8): 1463 - 71.
27. Marchesini G, Bugianesi E, Forlani G, Cerrelli F, Lenzi M, Manini R, Natale S, Vanni E, Villanova N and Melchionda N. Nonalcoholic fatty liver, steatohepatitis, and the metabolic syndrome. *Hepatol*. 2003; 37 (4): 917 - 23.
28. Kucera O and Cervinkova Z. Experimental models of non-alcoholic fatty liver disease in rats. *WJG*. 2014; 20 (26): 8364 - 76.
29. Peng W-H, Hsieh M-T, Lee Y-S, Lin Y-C and Liao J. Anxiolytic effect of seed of *Ziziphus jujuba* in mouse models of anxiety. *J. Ethnopharmacol*. 2000; 72 (3): 435 - 41.
30. Yue Y, Wu S, Zhang H, Zhang X, Niu Y, Cao X, Huang F and Ding H. Characterization and hepatoprotective effect of polysaccharides from *Ziziphus jujuba* Mill. var. *spinosa* (Bunge) Hu ex H. F. Chou sarcocarp. (*FCT*). 2014; 74: 76 - 84.
31. Li J-W, Fan L-P, Ding S-D and Ding X-L. Nutritional composition of five cultivars of Chinese jujube. *Food Chem*. 2007; 103 (2): 454 - 60.
32. Kim H-S. Effects of the *Zizyphus jujuba* seed extract on the lipid components in hyperlipidemic rats. *J. Food Science and Nutrition*. 2002; 7 (1): 72 - 7.
33. Greenlee H, Abascal K, Yarnell E and Ladas E. Clinical Applications of *Silybum marianum* in Oncology. *Integrative Cancer Therapies* 2007; 6 (2): 158 - 65.
34. Kroll D J, Shaw H S and Oberlies N H. Milk Thistle Nomenclature: Why It Matters in Cancer Research and Pharmacokinetic Studies. (*ICT*). 2007; 6 (2): 110 - 9.
35. Huseini H F, Larijani B, Heshmat R a, Fakhrzadeh H, Radjabipour B, Toliat T and Raza M. The efficacy of *Silybum marianum* (L.) Gaertn. (silymarin) in the treatment of type II diabetes: a randomized, double-blind, placebo-controlled, clinical trial. *Phytotherapy Res*. 2006; 20 (12): 1036 - 9.
36. Katiyar S K, Meleth S and Sharma S D. Silymarin, a Flavonoid from Milk Thistle (*Silybum marianum* L.), Inhibits UV-induced Oxidative Stress Through Targeting Infiltrating CD11b + Cells in Mouse Skin. *Photochemistry and Photobiol*. 2008; 84 (2): 266 - 71.
37. Upur H, Amat N, Blažeković B and Talip A. Protective effect of *Cichorium glandulosum* root extract on carbon tetrachloride-induced and galactosamine-induced hepatotoxicity in mice. *FCT*. 2009; 47 (8): 2022 - 30.
38. Asl Z S, Malekirad A A, Abdollahi M, Bakhshipour A, Dastjerdi H A, Mostafalou S and Poor R Y. Effects of the Mixture of *Cichorium intybus* L. and *Cinnamomum zeylanicum* on hepatic enzymes activity and biochemical parameters in patients with nonalcoholic fatty liver disease. *Health*. 2014; 6 (11): 1212.



Effect of *Ziziphus jujuba* Mill., *Cichorium intybus* L. and *Silybum marianum* (L.) Gaertn. Combination Extract on Non-alcoholic Fatty Liver Disease in Rats

Mohammadifar Mojgan¹, Taghizadeh Mohsen¹, Abed Alireza², Soltani Ali¹, Tamtaji Omidreza², Khamechian Tahereh³, Hatami Alireza⁴, Talaei Seyyedalireza^{2*}

1- Biochemistry and Nutrition in Metabolic Diseases Research Center, Institute for Basic Sciences, Kashan University of Medical Sciences, Kashan, Iran

2- Physiology Research Center, Institute for Basic Sciences, Kashan University of Medical Sciences, Kashan, Iran

3- Department of Pathology, School of Medicine, Kashan University Medical Sciences, Kashan, Iran

4- Barij Essence Medicinal Plants Research Center, Kashan, Iran

*Corresponding author: Kashan, Kashan University of Medical Sciences, Institute for Basic Sciences, Physiology Research Center

Tel: +98-913-3623240

Email: talaei@kaums.ac.ir

Abstract

Background: Non-alcoholic fatty liver disease (NAFLD) includes a range of liver damage from early steatosis to cirrhosis. Although NAFLD prevalence in the world is increasing, but there is no effective treatment for it.

Objective: The aim of this study was to evaluate the effect of combined extract of jujube, chicory and silymarin on NAFLD induced by high-fat diet (HFD) in rats.

Method: In this experimental study 40 male rats randomly were divided in two groups: a negative control group (n = 8) and a high-fat diet group (n = 32). After 4 months of feeding with HFD, rats were assigned into 4 groups (n = 8) including an HFD group and three groups receiving HFD and the extract at 100, 200 and 400 mg/kg for 2 months. Finally, lipid profile, liver enzymes activity and liver histology were investigated.

Results: High-fat diet increased cholesterol, triglyceride and LDL and decreased HDL levels (P<0.001). This diet also increased serum activity hepatic enzymes and lipid accumulation in liver tissue. Receiving the extract improved lipid profile and hepatic enzyme activity, dose-dependently. Histopathology of liver confirmed the change induced by HFD and protective effect of extract.

Conclusion: Treatment with combined extracts of jujube, chicory and silymarin improves high-fat diet (HFD) induced NAFLD in rats.

Keywords: *Cichorium intybus*, *Silybum marianum*, *Ziziphus jujuba*, High-fat diet, Non-alcoholic fatty liver disease

