

ORIGINALNI RAD / ORIGINAL PAPER

DOI 10.2298/VETGL1604111B

UDC 599.735.52-147.13
599.735.3-147.13

**UPOREDNE KARAKTERISTIKE METATARZALNIH KOSTIJU
(OSSA METATARS) I ČLANAKA PRSTIJU (OSSA DIGITORUM PEDIS SEU
PHALANGES DIGITORUM) SRNE (CAPREOLUS CAPREOLUS) I OVCE
(OVIS ARIES) U CILJU UTVRĐIVANJA VRSTE ŽIVOTINJA***
*COMPARATIVE CHARACTERISTICS OF METATARSAL BONES (OSSA METATARS)
AND FINGER ARTICLES (OSSA DIGITORUM PEDIS SEU PHALANGES DIGITORUM)
OF ROE DEER (CAPREOLUS CAPREOLUS) AND SHEEP (OVIS ARIES) IN ORDER
TO DETERMINE ANIMAL SPECIES*

Blagojević Miloš, Nikolić Zora, Zorić Zoran, Čupić Miladinović Dejana**

Metatarzalne kosti i članci prstiju srne i ovce ređe se koriste za identifikaciju vrste životinja. U praksi su česti slučajevi da na lešu nedostaju glava i distalni delovi ekstremiteta, kako bi se onemogućila identifikacija kostiju, po kojima je najlakše odrediti vrstu životinja.

Za ispitivanje metatarzalnih kostiju (Ossa metatarsi) i članaka prstiju (Ossa digitorum pedis seu phalanges digitorum) upotrebene su kosti distalnog dela zadnjeg ekstremiteta, od 6 srna i 7 ovaca. Posle odvajanja od mekih tkiva, kosti su kuvane u autoklavu, a radi beljenja i odmaščivanja držane su u 3% rastvoru vodonik peroksida (H₂O₂). Kostiju su sušene prirodnim putem na vazduhu, a zatim su fotografisane.

U srne su razvijene četiri metatarzalne kosti: druga (Os metatarsale secundum), treća (Os metatarsale tertium), četvrta (Os metatarsale quartum) i peta (Os metatarsale quintum). U ovce je razvijena treća (Os metatarsale tertium) i četvrta (Os metatarsale quartum) metatarzalna kost. Kod srne i ovce treća i četvrta metatarzalna kost su srasle u jednu kost - glavna metatarzalna kost. Kod ovce na dorzalnoj i plantarnoj strani ovih kostiju se nalaze žlebovi, koji su plići i širi nego u srne.

* Rad primljen za štampu 14.09.2016.

** Dr sci. vet. med. Miloš Blagojević, van. profesor, dr sci. vet. med. Zora Nikolić, redovni profesor, dr sci. med. Zoran Zorić, docent, dr vet. med. Dejana Čupić Miladinović, student doktorskih akademskih studija, Fakultet veterinarske medicine, Univerzitet u Beogradu, Srbija

Na zadnjem ekstremitetu u srne postoje četiri prsta, a u ovce dva prsta. Razlika postoji u broju članaka drugog i petog prsta u srne. U srne drugi i peti prst se sastoje iz sraslog prvog i drugog članka ($Ph_1 + Ph_2$) i trećeg članka (Ph_3).

Na osnovu trećeg članka, trećeg i četvrtog prsta može se razlikovati jedna životinja od druge. Margo solearis u srne je zašiljen, a u ovce zatupast. Kod srne je zašiljen i Processus extensorius na Margo coronalis, dok je u ovce zatupast.

Kada nedostaje materijal (sveže meso, krv, dlaka) potreban za sprovođenje drugih laboratorijskih metoda, onda se koristi metoda određivanja vrste životinja na osnovu morfoloških razlika kostiju srne i ovce. Ovom metodom sa sigurnošću možemo utvrditi kojoj životinji kosti pripadaju.

Ključne reči: komparativna forenzička osteologija, metatarzalne kosti, članci prstiju, srna, ovca

Uvod / Introduction

Kosti distalnog dela zadnjeg ekstremiteta u srne i ovce (metatarzalne kosti i članci prstiju) su mnogo ređe predmet na osnovu koga se može vršiti identifikacija vrste životinja. To dolazi iz razloga, a u praksi se često dešava, da se na ispitivanje ne dobije ceo životinjski leš, već samo delovi, zato što su, da bi se onemogućila identifikacija kostiju, odstranjene glava i distalni delovi ekstremiteta po kojima je najlakše vršiti identifikaciju.

Mnogi autori su upoređivali razlike pojedinih kostiju između divljih i domaćih vrsta životinja, srne i ovce (Stanojević i Nikolić, 1975; Blagojević i Aleksić, 2012), jagnjeta i kunića (Stanojević i sar., 1981; Stanojević i sar., 1983), kunića i zeca (Stanojević i sar., 1981; Stanojević i sar., 1983) kao i domaćih životinja sisara (Barone, 1966; Ellenberger i Baum, 1977; Janković i Popović, 1985; König i Liebich, 2005). Na osnovu tih razlika može se odrediti vrsta životinja kojoj kosti pripadaju.

Cilj rada je da se prikažu uporedne razlike kostiju zadnjeg donožja ili metatarzalne kosti (*Ossa metatarsi*) i članci prstiju (*Ossa digitorum pedis seu phalanges digitorum*) srne i ovce, da bi se na osnovu istaknutih morfoloških razlika mogla izvršiti identifikacija kostiju, ako u izvesnim slučajevima budu donešene kao materijal za ekspertizu.

Materijal i metode rada / Material and methods

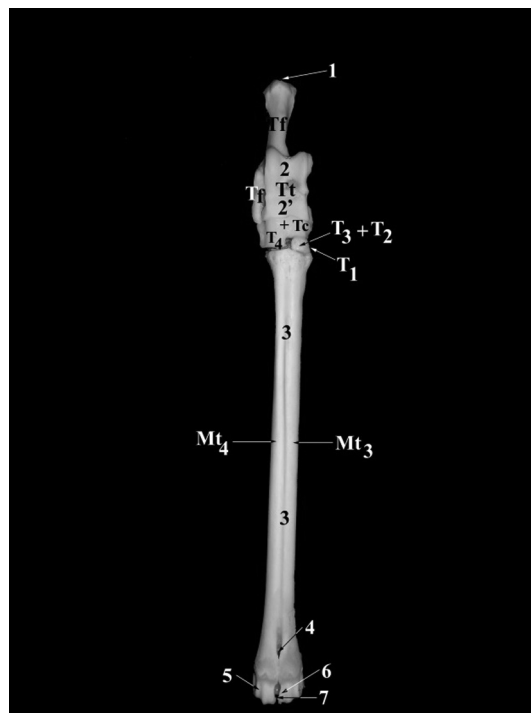
Za ispitivanje kostiju zadnjeg donožja ili metatarzalnih kostiju (*Ossa metatarsi*) i članaka prstiju (*Ossa digitorum pedis seu phalanges digitorum*) upotrebene su kosti distalnog dela zadnjeg ekstremiteta od 6 srna i 7 ovaca.

Posle odvajanja od mekih tkiva kosti su kuvane u autoklavu. Posle kuvanja, radi beljenja i odmaščivanja, kosti su stavljene u 3% rastvor vodonik peroksida (H₂O₂). Osušene kosti su fotografisane.

Rezultati i diskusija / Results and Discussion

Metatarzalne kosti (*Ossa metatarsi*) u srne i ovce se razlikuju po broju, obliku, veličini i položaju.

U srne su razvijene četiri metatarzalne kosti: druga (*Os metatarsale secundum* – Mt₂), treća (*Os metatarsale tertium* – Mt₃), četvrta (*Os metatarsale quartum* – Mt₄) i peta (*Os metatarsale quintum* – Mt₅). Treća i četvrta metatarzalna

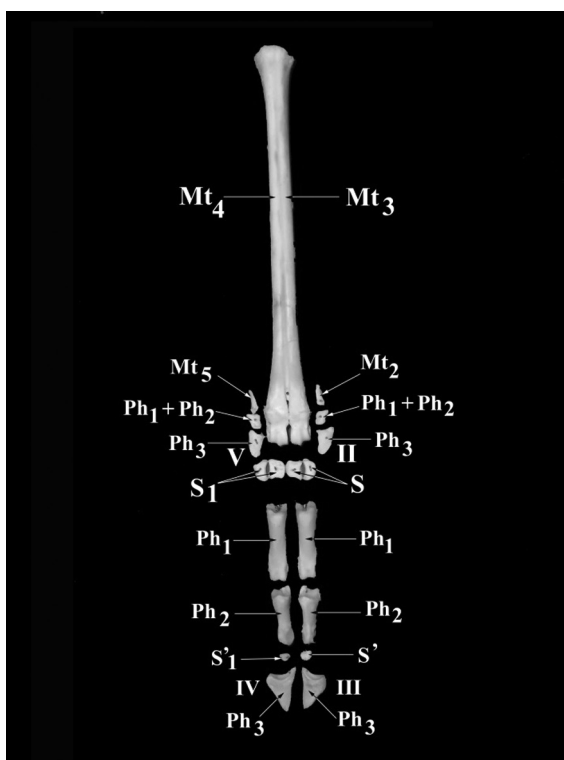


Slika 1. Kosti zadnjeg nožja ili tarzalne kosti, kosti zadnjeg donožja ili metatarzalne kosti srne. Desni zadnji ekstremitet, dorzalna strana. (Ossa tarsi et ossa metatarsi capreolus capreolus)

Picture 1. Last tarsal bones, last metatarsal bones of a roe deer. Right rear limb, dorsal side. (Ossa tarsi et ossa metatarsi capreolus capreolus)

Tt - Talus seu os tarsi tibiale, Tf - Calcaneus seu os tarsi fibulare, Tc - Os tarsi centrale i T4 - Os tarsale quartum srasle u jednu kost Os centroquartale (Tc + T4), T1 - Os tarsale primum (leži plantarno od srasle Os tarsale secundum i Os tarsale tertium), T2 - Os tarsale secundum i T3 - Os tarsale tertium su srasle, Mt3 - Os metatarsale tertium, Mt4 - Os metatarsale quartum, 1 - Tuber calcanei, 2 - Trochlea tali proximalis, 2' - Trochlea tali distalis, 3, 3 - Sulcus longitudinalis dorsalis, 4 - Foramen nutricium, 5 - Trochlea metatarsi axialis, 6 - Trochlea metatarsi abaxialis, 7 - Incisura intertrochlearis

kost su srasle u jednu jedinstvenu kost koja se zove glavna metatarzalna kost - Mt₃ + Mt₄ (slike 1 Mt₃, 1 Mt₄, 2 Mt₃, 2 Mt₄). Da su to bile dve kosti u prvim danima života dokazuje postojanje koštane pregrade, koja često ne dopire do proksimalnog dela kosti u medularnoj šupljini kosti. Metatarzalne kosti su duže za jednu sedminu od metakarpalnih kostiju. Na dorzalnoj strani metatarzalnih kostiju nalazi se dubok i uzan žleb (*Sulcus longitudinalis dorsalis*) (slika 1_{3,3}), koji se pruža celom dužinom kosti i na distalnom delu završava nutritivnim otvorom (*Foramen nutricium*)



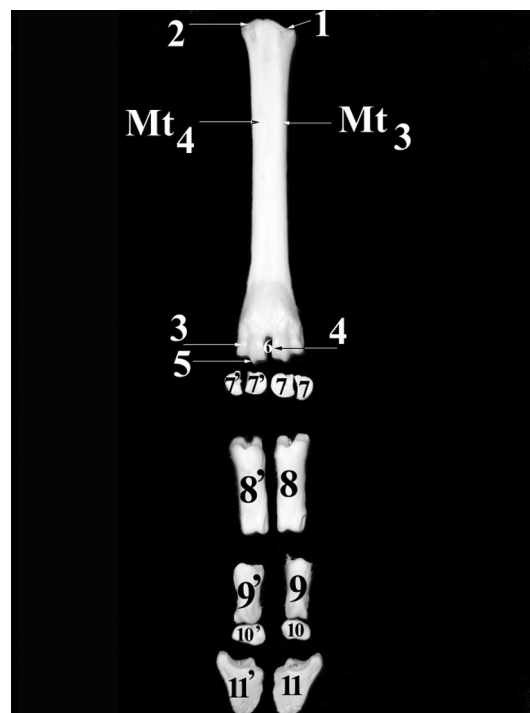
Slika 2. Kostii zadnjeg donožja ili metatarzalne kosti, sezamoidne kosti i članci prstiju srne. Desni zadnji ekstremitet, dorzalna strana. (Ossa metatarsi, ossa sesamoidea et phalanges digitorum capreolus capreolus)

Picture 2. Last metatarsal bones, sesamoid bones and finger articles of a roe deer. Right rear limb, dorsal side (Ossa metatarsi, ossa sesamoidea et phalanges digitorum capreolus capreolus)

Mt2 - Os metatarsale secundum, Ph1+Ph2 - spojena prva i druga falanga druge metatarzalne kosti, Ph3 - Phalanx distalis digiti II, Mt3 - Os metatarsale tertium, S - Ossa sesamoidea proximalia digiti III (plantarno), Ph1 - Phalanx proximalis digiti III, Ph2 - Phalanx media digiti III, S' - Os sesamoideum distale digiti III (plantarno), Ph3 - Phalanx distalis digiti III, Mt4 - Os metatarsale quartum, S1 - Ossa sesamoidea proximalia digiti IV (plantarno), Ph1 - Phalanx proximalis digiti IV, Ph2 - Phalanx media digiti IV, S'1 - Os sesamoideum distale digiti IV (plantarno), Ph3 - Phalanx distalis digiti IV, Mt5 - Os metatarsale quintum, Ph1+Ph2 - spojena prva i druga falanga pete metatarzalne kosti, Ph3 - Phalanx distalis digiti V, II - Digitus II, III - Digitus III, IV - Digitus IV, V - Digitus V

(slika 1₄), koji vodi u udubinu između dva kondilusa (*Fossa intercondylaris*). Na proksimalnom delu plantarne strane nalazi se dubok i širok mišićni žleb, koji distalno postepeno nestaje. Druga (slika 2 Mt₂) i peta metatarzalna kost (slika 2 Mt₅) su male koščice piramidnog oblika sa vrhom okrenutim proksimalno i bazom, koja artikulirše sa spojenim prvim i drugim člankom (*Phalanx proximalis* + *Phalanx media*). Ove koščice su povezane vezivnim tkivom za distalni deo glavne metatarzalne kosti i na njih se nadovezuju članci drugog i petog prsta.

U ovce su razvijene dve metatarzalne kosti (slika 3 Mt₃, 3 Mt₄): treća (*Os metatarsale tertium* – Mt₃) i četvrta (*Os metatarsale quartum* – Mt₄) (Barone i Malavielle, 1951; Popesko, 1980; Rebesko i Rigler, 1983; Rebesko i sar., 1986;



Slika 3. Kostii zadnjeg donožja ili metatarzalne kosti, sezamoidne kosti i članci prstiju ovce. Desni zadnji ekstremitet, dorzalna strana. (Ossa metatarsi, ossa sesamoidea et phalanges digitorum ovis)

Picture 3. Last metatarsal bones, sesamoid bones and finger articles of a sheep. Right rear limb, dorsal side (Ossa metatarsi, ossa sesamoidea et phalanges digitorum ovis) Mt3 - *Os metatarsale tertium*, Mt4 - *Os metatarsale quartum*, 1 - *Facies articularis tarsea III* metatarzalne kosti, 2 - *Facies articularis tarsea IV* metatarzalne kosti, 3 - *Trochlea metatarsi axialis*, 4 - *Trochlea metatarsi abaxialis*, 5 - *Crista sagittalis*, 6 - *Incisura intertrochlearis*, 7, 7' - *Ossa sesamoidea proximalia digiti III* (plantarno), 8, 8' - *Ossa sesamoidea proximalia digiti IV* (plantarno), 9 - *Phalanx proximalis digiti III*, 9' - *Phalanx proximalis digiti IV*, 10 - *Os sesamoideum distale digiti III* (plantarno), 10' - *Os sesamoideum distale digiti IV* (plantarno), 11 - *Phalanx distalis digiti III*, 11' - *Phalanx distalis digiti IV*

Blagojević i sar., 1999; Mrvić-Jovičić, 2003; Nikolić i sar., 2015). Te kosti u ovce su teže nego u srne i srasle su celom dužinom stvarajući glavnu metatarzalnu kost, koja je kao i kod srne u distalnom delu razdvojena (Koch, 1963; Nickel i sar., 1968; Šijački i sar., 1997). Na dorzalnoj i plantarnoj strani ovih kostiju nalaze se žlebovi (Sisson, 1962), koji su plići i širi nego u srne.

Na distalnom delu zadnjeg ekstremiteta u srne postoje četiri, a u ovce dva prsta. U srne su razvijeni drugi, treći, četvrti i peti prst, a u ovce treći i četvrti prst. Treći i četvrti prst u srne i ovce sastoje se iz tri članka : *Phalanx proximalis*, *Phalanx media* i *Phalanx distalis* (slike 2 Ph₁, Ph₂, Ph₃, 3_{8,8',9,9',11,11'}) (Ellenberger i Baum, 1977; Janković i Popović, 1985; König i Liebich, 2005). Razlika postoji u broju članaka drugog i petog prsta u srne. U srne drugi prst (slika 2 Mt₂) i peti prst (slika 2 Mt₅) se sastoje iz dva članka, odnosno iz sraslog prvog i drugog članka (Ph₁ + Ph₂) (slika 2 Mt₂ - Ph₁ + Ph₂, 2 Mt₅ - Ph₁ + Ph₂) i trećeg članka (Ph₃) (slika 2 Mt₂ - Ph₃, 2 Mt₅ - Ph₃). Ako nedostaju pojedine kosti distalnog dela zadnjeg ekstremiteta u srne i ovce, a treba izvršiti veštačenje i dati stručno mišljenje, onda za to može da posluži treći članak trećeg i četvrtog prsta. On je karakterističnog izgleda i na osnovu njega se može razlikovati jedna od druge životinje. Tabanski rub (*Margo solearis*) u srne je zašiljen, a u ovce zatupast. Kod srne je zašiljen i *Processus extensorius* na krunskom rubu (*Margo coronalis*), dok je u ovce zatupast i iza njega se nalazi jedan žleb.

Zaključak / Conclusion

Kosti distalnog dela zadnjeg ekstremiteta (*Ossa metatarsi et ossa digitorum pedis seu phalanges digitorum*) u srne i ovce se razlikuju po broju, obliku, razvijenosti i položaju. U srne su razvijene četiri metatarzalne kosti (Mt₂, Mt₃, Mt₄ i Mt₅), od kojih su treća i četvrta srasle u glavnu metatarzalnu kost – (Mt₃ + Mt₄), a druga (Mt₂) i peta (Mt₅) su male koščice povezane vezivnim tkivom za distalne delove glavne metatarzalne kosti.

U ovce su razvijene treća i četvrta metatarzalna kost, spojene u jednu kost (Mt₃ + Mt₄). U srne postoje četiri prsta na zadnjem ekstremitetu, a u ovce dva. Razlika postoji u broju članaka drugog i petog prsta u srne. U srne drugi i peti prst se sastoji iz sraslog prvog i drugog članka (Ph₁ + Ph₂) i trećeg članka (Ph₃).

Literatura / References

1. Barone R, Malavielle S. Les vaisseaux du coeur équadés, Recueil Méd, Vet. 1951; 77:513-29.
2. Barone R. Anatomie comparée des mammifères domestiques, Ostéologie. Lyon, 1966.
3. Blagojević M, Aleksić J. Forenzička analiza kostiju u Regio antebrachii srne (*Capreolus capreolus*) i ovce (*Ovis aries*) u cilju utvrđivanja pripadnosti životinjskoj vrsti. Veterinarski glasnik 2012; 66 (3-4): 325-31.
4. Blagojević Z, Mrvić V, Jovanović S. Praktikum za vežbe iz anatomije (Osteologija). Beograd, 1999.
5. Ellenberger W, Baum H. Handbuch der vergleichenden Anatomie der Haustiere. Berlin: Springer-Verlag, New York: Heidelberg, 1977.

6. Janković Ž, Popović S. Anatomija domaćih životinja, Osteologija i miologija. Veterinarski fakultet, Savez veterinarara i veterinarskih tehničara Jugoslavije, Odbor za izdavačku delatnost, 1985.
7. König E. H., Liebich G. H. Veterinary anatomy of Domestic Mammals. Stuttgart – New York: Schattaur-GmbH, 2005.
8. Koch T. Lehrbuch der Veterinar-Anatomie, Band II, Jena, 1963.
9. Mrvić-Jovičić V. Atlas komparativne anatomije domaćih životinja. Beograd: „LIR BG d. o. o.“, 2003.
10. Nickel R, Schummer A, Seiferle E. Lehrbuch der Anatomie der Haustiere. Band I, Bewegungsapparat, Berlin und Hamburg: Paul Parey, 1968.
11. Nikolić Z, Blagojević Z, Mrvić V, Blagojević M. Praktikum za vežbe iz anatomije I. Beograd, 2015.
12. Nomina anatomica veterinaria. Fifth edition. Editorial Committae Hannover, Columbia, Gent, Sapporo, 2005.
13. Nomina anatomica veterinaria. Fifth edition (revised edition). Published by the Editorial Committee Hannover (Germany), Columbia, MO (USA), Ghent (Belgium), Sapporo (Japan), 2012.
14. Popesko P. Atlas topografske anatomije domaćih životinja. Treći svezak-zdjelica i udovi. Zagreb: „Jugoslovenska medicinska naklada“. 1980.
15. Rebesko B, Rigler L. Slikovni priručnik za anatomiju domaćih živali. Ljubljana: „Državna založba Slovenije“, 1983.
16. Rebesko B, Rigler L, Zobundžija M, Janković Ž. Slikovni priručnik anatomije domaćih živali. Ljubljana: „Državna založba Slovenije“, 1986.
17. Sisson S. The anatomy of the domestic animals. Philadelphia London: W. B. Saunders Company, 1962.
18. Stanojević D, Nikolić Z. Usporedne karakteristike pojedinih kostiju prednjeg ekstremiteta srne (*Capreolus capreolus*) i ovce (*Ovis aries*) u cilju utvrđivanja pripadnosti vrste životinja. Veterinarski glasnik 1975; 4: 291-95.
19. Stanojević D, Nikolić Z, Blagojević Z. Forenzički značaj morfoloških razlika kostiju prednjeg ekstremiteta jagnjeta i kunića. Veterinarski glasnik 1981; 35 (5): 433-42.
20. Stanojević D, Nikolić Z, Blagojević Z. Forenzički značaj morfoloških razlika kostiju prednjeg i zadnjeg ekstremiteta kunića (*Oryctolagus cuniculus*) i zeca (*Lepus timidus*). Zbornik radova X Seminara inovacija znanja veterinarara. Beograd, 1981, 283-88.
21. Stanojević D, Nikolić Z, Blagojević Z. Forenzički značaj morfoloških razlika kostiju glave jagnjeta i kunića. Veterinarski glasnik 1983; 37 (4): 311-16.
22. Stanojević D, Nikolić Z, Blagojević Z. Forenzički značaj morfoloških razlika kostiju kunića (*Oryctolagus cuniculus*) i zeca (*Lepus europeus*). Veterinarski glasnik 1983; 37 (6): 455-63.
23. Šijački N, Jablan-Pantić O, Pantić V. Morfologija domaćih životinja. 5. izd. Beograd: „Nauka“, 1997.

ENGLISH

COMPARATIVE CHARACTERISTICS OF METATARSAL BONES (OSSA METATARSII) AND FINGER ARTICLES (OSSA DIGITORUM PEDIS SEU PHALANGES DIGITORUM) OF ROE DEER (CAPREOLUS CAPREOLUS) AND SHEEP (OVIS ARIES) IN ORDER TO DETERMINE ANIMAL SPECIES

Blagojević Miloš, Nikolić Zora, Zorić Zoran, Čupić Miladinović Dejana

Metatarsal bones and finger articles of roe deer and sheep are rarely used for animal identification. In practice there are frequent cases where on a corpse the head and distal

parts of the limbs are missing. That is in order to prevent the identification of the bones, by which it is easiest to determine the animal species.

For identification of metatarsal bones (*Ossa metatarsi*) as well as finger articles (*Ossa digitorum pedis seu phalanges digitorum*) there were used distal parts of hindlimb bones, taken from 6 roe deers and 7 sheep. After the separation from the soft tissues, the bones were boiled in an autoclave, and for bleaching and degreasing they were kept in 3% solution of hydrogen peroxide (H_2O_2). The bones were air dried, and then photographed.

In roe deer, four metatarsal bones are developed: the second (*Ossa metatarsale secundum*), the third (*Ossa metatarsale tertium*), the fourth (*Ossa metatarsale quartum*) and the fifth (*Ossa metatarsale quintum*). In sheep, the third (*Ossa metatarsale tertium*) and the fourth (*Ossa metatarsale quartum*) metatarsal bones are developed. Both in roe deer and sheep, the third and the fourth metatarsal bones are fused into one single bone - main metatarsal bone. In sheep, on dorsal and plantar side of these bones there are grooves which are more shallow and wider than in roe deer.

In roe deer, hindlimbs have four fingers, and in sheep two. In roe deer there is also the difference in the number of articles on the second and fifth finger. In this animal the second and fifth finger have coalesced the first and second article ($Ph_1 + Ph_2$) and the third article (Ph_3).

Based on the third article of the third and fourth finger, it may be distinguished one animal from another. *Margo solearis* in roe deer is peaky and in sheep it is blunt. In roe deer *Processus extensorius* is peaky on *Margo coronalis*, while in sheep it is blunt.

In the cases when material (fresh meat, blood, hair) necessary for some laboratory methods is missing, there is used the method of animal species determination based on morphological differences between the bones of these two animals. By this method it can be with certainty determined which animal the bones belong to.

Key words: comparative forensic osteology, metatarsal bones, finger articles, roe deer, sheep

РУССКИЙ

СРАВНИТЕЛЬНЫЕ ХАРАКТЕРИСТИКИ ПЛЮСНЕВЫХ КОСТЕЙ (OSSA METATARSII) И ФАЛАНГ ПАЛЬЦЕВ (OSSA DIGITORUM PEDIS SEU PHALANGES DIGITORUM) СЕРНЫ (CAPREOLUS CAPREOLUS) И ОВЦЫ (OVIS ARIES) С ЦЕЛЬЮ ОПРЕДЕЛЕНИЯ ВИДА ЖИВОТНОГО

Благоевич Милош, Николич Зора, Зорич Зоран, Чупич Миладинович Деяна

Плюсневые кости и фаланги пальцев серны и овцы редко используются для определения вида животного. На практике часто встречаются случаи, когда на трупе не хватает головы и дистальных отделов конечностей, что делает невозможным идентификацию костей, по которым легче всего определить вид животного.

Для исследования плюсневых костей (*Ossa metatarsi*) и фаланг пальцев (*Ossa digitorum pedis seu phalanges digitorum*) использованы дистальные кости задних конечностей 6 серн и 7 овец. После отделения мягких тканей кости варились в автоклаве, а для отбеливания и обезжиривания их держали в 3% растворе пероксида водорода (H_2O_2). Кости высушивались естественным путем на воздухе, а затем были сфотографированы.

У серны развиты четыре плюсневых кости: вторая (*Os metatarsale secundum*), третья (*Os metatarsale tertium*), четвертая (*Os metatarsale quartum*) и пятая (*Os metatarsale quintum*). У овцы развиты третья (*Os metatarsale tertium*) и четвертая (*Os metatarsale quartum*) плюсневые кости. И у серны и у овцы третья и четвертая плюсневые кости срослись в одну кость – главную плюсневую кость. У овцы на дорсальной и плантарной стороне этих костей находятся желобки, которые мельче и шире чем у серны.

На задней конечности серны находится четыре пальца, а у овцы – два пальца. Различие состоит в количестве фаланг второго и пятого пальцев у серны. У серны второй и пятый пальцы состоят из сросшихся первой и второй фаланг ($Ph_1 + Ph_2$) и третьей фаланги (Ph_3).

На основании третьей фаланги третьего и четвертого пальцев можно различить одного животного от другого. *Margo solearis* у серны заостренный, а у овцы притупленный. У серны заострен и *Processus extensorius* на *Margo coronalis*, в то время как у овцы он притупленный.

При недостатке материала (свежее мясо, кровь, шерсть), необходимого для проведения других лабораторных методов, используется метод определения вида животного на основании морфологических различий костей серны и овцы. Этим методом можно с точностью определить, кому из животных принадлежат кости.

Ключевые слова: сравнительная судебно-медицинская остеология, плюсневые кости, фаланги пальцев, серна, овца

