

ORIGINALNI RAD / ORIGINAL PAPER

DOI 10.2298/VETGL1604131B

UDC 599.824-141.3

**A. FEMORALIS KOD MALOG ZELENOG MAJMUNA
(CERCOPITHECUS AETHIOPS SABEUS)*
A. FEMORALIS IN THE SMALL GREEN MONKEY
(CERCOPITHECUS AETHIOPS SABEUS)**

Blagojević Miloš, Nikolić Valentina, Zdravković Marija, Zorić Zoran,
Čupić Miladinović Dejana**

Mali zeleni majmun (Cercopithecus aethiops sabeus) u velikim grupama nastanjuje Afričke savane. Naše životinje su dopremljene iz Istočne Afrike, odnosno iz Kenije, Ugande i Tanzanije. Njegova celokupna dužina iznosi 110 cm, a samo rep je dug 50 cm. Često se viđaju u zoološkim vrtovima. Prema podacima, uglavnom zoovrtova, svi majmuni žive oko 15-17 godina, izuzetno 20 godina. Cilj rada je bio da obradimo deo kardiovaskularnog sistema i na taj način doprinesemo boljem poznavanju građe tela ove životinje i damo doprinos komparativnoj anatomiji.

Kao materijal za ispitivanje koristili smo 6 malih zelenih majmuna, oba pola, starosti 3-4 godine, telesne mase 2000-3000 grama dobijenih iz Instituta za virusologiju, vakcine i serume u Beogradu. Za dobijanje arterijske vaskularizacije zadnjih ekstermiteta, posle iskrvarenja životinja u trbušnu aortu ubrizgana je kontrastna masa želatin obojen slikarskom temperom. Posle injiciranja, krvni sudovi su preparisani i fotografisani.

Kod malog zelenog majmuna butna arterija (A. femoralis) je produžetak spoljašnje bedrene arterije (A. iliaca externa). Grane butne arterije su : A. profunda femoris, A. saphena, A. genus descendens i A. caudalis femoralis. Od A. profunda femoris se odvajaju A. circumflexa femoris lateralis, Ramus muscularis i A. circumflexa femoris medialis.

* Rad primljen za štampu 14.09.2016.

** Dr sci. vet. med. Miloš Blagojević, van. profesor, Fakultet veterinarske medicine, Univerzitet u Beogradu, Srbija; dr sci. med. Valentina Nikolić, redovni profesor, Medicinski fakultet, Univerzitet u Beogradu, Srbija; dr sci. med. Marija Zdravković, klinički asistent, Medicinski fakultet, Univerzitet u Beogradu, KBC Bežanijska kosa, Beograd, Srbija; dr sci. med. Zoran Zorić, docent, Fakultet veterinarske medicine, Univerzitet u Beogradu, Srbija; dr vet. med. Dejana Čupić Miladinović, student doktorskih akademskih studija, Fakultet veterinarske medicine, Univerzitet u Beogradu, Srbija

Kod čoveka od *A. femoralis* se odvajaju sledeće arterije: *A. epigastrica superficialis*, *A. circumflexa ilium superficialis*, *Aa. pudendae externae*, *A. profunda femoris* i *A. genus descendens* (*A. descendens genus*). Grane od *A. profunda femoris* su: *A. circumflexa femoris lateralis*, *A. circumflexa femoris medialis* i *Aa. perforantes*.

Kod domaćih životinja sisara grane butne arterije (*A. femoralis*) su: *A. circumflexa femoris lateralis*, *A. saphena*, *A. genus descendens* i *Aa. caudales femoris*.

Kod malog zelenog majmuna, čoveka i domaćih životinja sisara od *A. femoralis* se odvajaju *A. genus descendens*.

Od butne arterije kod malog zelenog majmuna i čoveka se odvajaju *A. profunda femoris*.

Kod malog zelenog majmuna i domaćih životinja sisara od *A. femoralis* se odvajaju *A. saphena* i *A. caudalis femoris*, odnosno *Aa. caudales femoris* kod domaćih životinja sisara, dok se kod čoveka odvajaju *A. epigastrica superficialis*, *A. circumflexa ilium superficialis* i *Aa. pudendae externae*.

Grane od *A. profunda femoris* kod malog zelenog majmuna i čoveka su: *A. circumflexa femoris lateralis*, *A. circumflexa femoris medialis*, kod malog zelenog majmuna i *Ramus muscularis*, a kod čoveka i *Aa. perforantes*. Kod domaćih životinja sisara *A. circumflexa femoris lateralis* je grana od *A. femoralis*.

Na osnovu našeg ispitivanja butne arterije (*A. femoralis*) kod malog zelenog majmuna ustanovili smo, da se neki krvni sudovi odvajaju od *A. femoralis* kao kod čoveka, a neki kao kod domaćih životinja sisara.

Ključne reči: mali zeleni majmun, butna arterija, vaskularizacija

Uvod / Introduction

Istraživanja koronarnih arterija govore u prilog sličnosti šema čoveka i malog zelenog majmuna, što čini da ovaj terestrijalni primat predstavlja dobar eksperimentalni model za funkcionalna istraživanja kardiovaskularnog sistema.

Poslednje decenije, u nekim zemljama (SAD, Kanada) vrše se imunološka ispitivanja na malom zelenom majmunu i u tome značajno mesto zauzimaju i ispitivanja na omotačima fetusa i placenti, kao i receptori za estrogen i progesteron u uterusu ženki različitog životnog doba. Mali zeleni majmun može da posluži i kao odličan model kod istraživanja različitih infekcija urogenitalnog trakta, kao što je na primer sa inokulacijom virusa koji izaziva venerične bolesti. Osim toga, njegovo relativno malo telo je pogodno za rukovanje i ekonomično za održavanje. To je bio jedan od glavnih razloga da obradimo deo kardiovaskularnog sistema

kod malog zelenog majmuna i na taj način doprinesemo boljem poznavanju građe tela ove životinje i damo doprinos komparativnoj anatomiji.

Mali zeleni majmun (*Cercopithecus aethiops sabeus*) pripada superfamiliji Cercopithecoidea ili Catarrhini, podred Anthropeidea, red Primates, podklasa Placentalia, klasa Mammalia.

U velikim grupama nastanjuje Afričke savane. Naše životinje su dopremljene iz Istočne Afrike, odnosno iz Kenije, Ugande i Tanzanije. Imaju kratku njušku, male zube, većinom sivo-zelene boje, ali donji deo vrata, grudi, trbuh i unutrašnji delovi prednjih ekstremiteta su beličasti. Njegova celokupna dužina iznosi 110 cm, a samo rep je dug 50 cm. Na glavi se nalaze sa svake strane bele dlake upravljene prema vratu, tako da izgledaju kao zalisci. Imaju velike bukalne kese. Ekstremiteti i rep su više sivi nego ostali deo tela. Koža lica, ušiju i prednjih ekstremiteta je crna. Prsti su vrlo dugi, a palac mali. Prema podacima, uglavnom zoovrtova, svi majmuni žive oko 15-17 godina, izuzetno 20 godina.

Mnogi naučnici su koristili za eksperimente malog zelenog majmuna (*Cercopithecus aethiops sabeus*) i prikazali rezultate, kao što su: Izgled mozga *Cercopithecus sabeus*-a (Hadžiselimović i Dilberović, 1980); Muški genitalni organi majmuna – *Cercopithecus aethiops sabeus* (Testis, Epididymis, Ductus deferens) (Stanojević i sar., 1983); Ekstrahepatične vene portalnog krvotoka jetre malog zelenog majmuna (Blagojević i sar., 1994); Unutrašnja bedrena arterija malog zelenog majmuna (Blagojević i sar., 1998); Morfologija, topografija i vaskularizacija ženskih polnih organa malog zelenog majmuna (*Cercopithecus aethiops sabeus*), pelvimetrijska mera ženki majmuna (Mrvić, 1995, 1998); Genetička raznovrsnost lentivirusa u nehumanih primata (Peeters i sar., 2001); Superiorni kolikulusi posle odstranjivanja hemisfera u majmuna (Théoret i sar., 2001); Arterijska vaskularizacij mozga malog zelenog majmuna (Blagojević i sar., 2004); A. subclavia i njene grane kod malog zelenog majmuna (Blagojević i sar., 2005); Distribucija leve i desne koronarne arterije zelenog afričkog majmuna (*Cercopithecus aethiops sabeus*) (Nikolić i sar., 2003., 2007); Vaskularizacija korteksa insule *Cercopithecus aethiops*-a, drugačiji pristup formiranju nehumanoidno-primatskog modela za izučavanje bolesti zavisnosti (Filipović i sar., 2008); Miokardno premošćavanje prednje međukomorne arterije (Ramus interventricularis anterior) i njenih grana u malog zelenog majmuna (*Cercopithecus aethiops sabeus*) (Nikolić i sar., 2009); Morfologija, topografija, vaskularizacija i inervacija organa grudne duplje eksperimentalnih životinja (Blagojević, 2010).

Materijal i metode rada / *Material and methods*

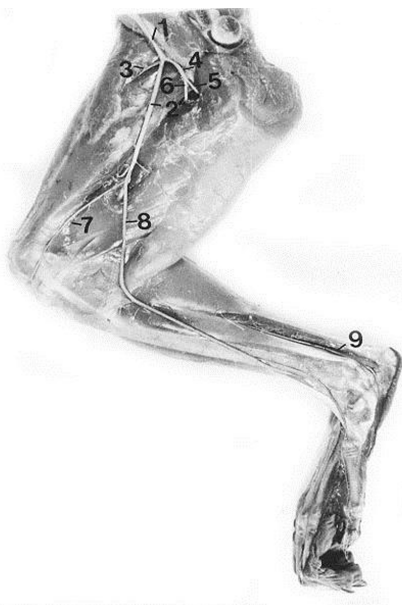
Kao materijal za ispitivanje koristili smo 6 malih zelenih majmuna, oba pola, starosti 3-4 godine, telesne mase 2000-3000 grama. Životinje smo dobili iz Instituta za virusologiju, vakcine i serume „Torlak” u Beogradu, gde su i žrtvovane. Uz obaveznu opštu anesteziju u operacionoj sali, iskrvarenje životinja je izvršeno presecanjem *A. carotis comminus*. Na Institutu za virusologiju, vakcine i serume

životinjama su izvađeni bubrezi. Čelijska kultura bubrega malog zelenog majmuna (*Cercopithecus aethiops sabeus*) služi za razmnožavanje poliovirusa u cilju pripremanja vakcine protiv poliomielitisa. Posle iskrvarenja i vađenja bubrega, životinje su donete na Katedru za anatomiju Fakulteta veterinarske medicine Univerziteta u Beogradu.

Za ispitivanje koristili smo anatomske metode rada. Arterijsku vaskularizaciju zadnjih ekstremiteta dobili smo tako, što smo iglom ušli u početni deo trbušne aorte (*Aorta abdominalis*). Koncem smo podvezali iglu zajedno sa trbušnom aortom. Od kontrastne mase koristili smo želatin obojen slikarskom temperom. Špric smo napunili kontrastnom masom, stavili na iglu i ubrizgali kontrastnu masu. Posle injiciranja, iglu smo izvadili iz trbušne aorte, konac dobro zategli i preparate ostavili 24 časa u frižideru, da se kontrastna masa stegne. Posle preparisanja krvni sudovi su fotografisani. Za fotografisanje smo koristili digitalni fotoaparat OLYMPUS X-760, AF 3x optical zoom, 10.0 megapixels.

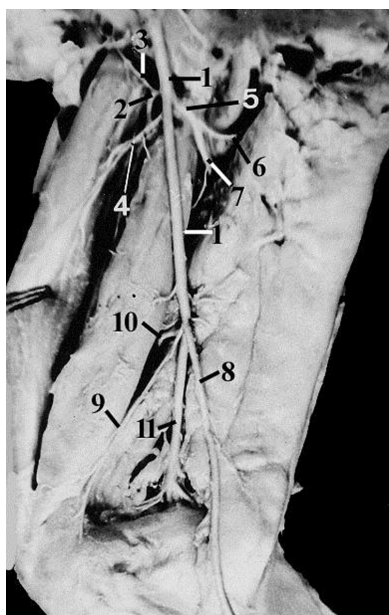
Rezultat / Results

A. femoralis (slike 1₂, 2₁) je produžetak spoljašnje bedrene arterije (*A. iliaca externa*) (slika 1₁). Ulazi u butni kanal i pruža se distalno, probija kroz *M. adductor* i dolazi između glava *M. gastrocnemius*-a. Prolazi između kondilusa butne kosti do *Fossa poplitea*, gde dobija naziv *A. poplitea*. Grane butne arterije (*A. femoralis*) su: 1. *A. profunda femoris*, 2. *A. saphena*, 3. *A. genus descendens* i 4. *A. caudalis femoris*.



Slika 1. *A. femoralis* sa svojim granama kod malog zelenog majmuna (*Cercopithecus aethiops sabeus*)

Picture 1. *A. femoralis* with its branches in *Cercopithecus aethiops sabeus*; 1 - *A. iliaca externa*, 2 - *A. femoralis*, 3 - *A. circumflexa femoris lateralis*, 4 - *A. profunda femoris*, 5 - *Ramus superficialis* od *A. circumflexa femoris medialis*, 6 - *Ramus profundus* od *A. circumflexa femoris medialis*, 7 - *A. genus descendens*, 8 - *A. saphena*, 9 - *A. tibialis caudalis*



Slika 2. *A. femoralis* i njene grane kod malog zelenog majmuna (*Cercopithecus aethiops sabeus*)

Picture 2. *A. femoralis* with its branches in *Cercopithecus aethiops sabeus*; 1 - *A. femoralis*; 2 - *Ramus descendens* od *A. circumflexa femoris lateralis*; 3 - *Ramus ascendens* od *A. circumflexa femoris lateralis*; 4 - *Ramus muscularis*; 5 - *A. profunda femoris*; 6 - *Ramus superficialis* od *A. circumflexa femoris medialis*; 7 - *Ramus profundus* od *A. circumflexa femoris medialis*; 8 - *A. saphena*; 9 - *A. genus descendens*; 10 - *A. caudalis femoris*; 11 - *A. poplitea*

1. *A. profunda femoris*

A. profunda femoris (slike 1₄, 2₅) se odvaja od početnog dela butne arterije i predstavlja jako stablo, od kojeg se odvajaju sledeće grane: a) *A. circumflexa femoris lateralis*, b) *Ramus muscularis* i c) *A. circumflexa femoris medialis*.

a) *A. circumflexa femoris lateralis*

A. circumflexa femoris lateralis (slika 1₃) se odvaja od početnog dela *A. profunda femoris*, a u nekim slučajevima neposredno od *A. femoralis*. Deli se na *Ramus ascendens* i *Ramus descendens*.

Ramus ascendens (slika 2₃) se pruža prema karlici i vaskulariše *M. iliopsoas*. *Ramus descendens* (slika 2₂) vaskulariše *M. quadriceps femoris*. U gornjoj trećini butne kosti daje dve grane. Prva grana se pruža do kolenog zgloba između *M. vastus intermedius* i *M. vastus lateralis*, koje vaskulariše. Druga grana daje dva ogranka koji vaskularišu *M. vastus intermedius* i *M. vastus medialis*.

b) *Ramus muscularis*

Ramus muscularis (slika 2₄) je grana od *A. profunda femoris*. Vaskulariše *M. rectus femoris* i *M. vastus medialis*. Jedna grana se pruža i do kolenog zgloba. *Ramus muscularis* može da se odvoja i od *A. circumflexa femoris lateralis*.

c) *A. circumflexa femoris medialis*

A. circumflexa femoris medialis je produžetak od *A. profunda femoris*, pošto se od nje odvoje *A. circumflexa femoris lateralis* i *Ramus muscularis*. Pruža se prema mišićima koji leže kaudalno u *Regio femoris medialis*. U predelu *M. pectineus*-a deli se na dve grane: *Ramus superficialis* i *Ramus profundus*. *Ramus superficialis* (slike 1₅, 2₆) vaskulariše mišiće u predelu stidne i sedne kosti, kao i mišiće koji leže kaudalno u *Regio femoris medialis* (*M. pectineus*, *M. adductor*, *M. gracilis*). *Ramus profundus* (slike 1₆, 2₇) vaskulariše takođe mišiće koji leže kaudalno u *Regio femoris medialis*, *M. vastus medialis*, *M. vastus lateralis* i *M. biceps femoris*.

2. *A. saphena*

A. saphena (slike 1₈, 2₈) se odvaja od butne arterije zajedničkim stablom sa *A. genus descendens*. Probija medijalnu butnu laminu i leži ispod kože uz istoimenu venu i nerv. Po izlasku iz butnog kanala *A. saphena* se pruža kaudodistalno kroz medijalnu femoralnu i kruralnu fasciju, preko *M. gracilis*, *M. semitendinosus* i *M. semimembranosus*. U središnjem delu golenjače od *A. saphena* se odvaja *A. malleolaris medialis*, koja se pruža ka distalnom delu golenjače, vaskulariše taj predeo i anastomozira sa *A. peronea* i *A. tibialis caudalis*. U daljem toku, na rastojanju od 1,8 cm od *A. malleolaris medialis*, *A. saphena* daje drugu granu koja se pruža ka prvom prstu – *A. metatarsa dorsalis I*. Od *A. saphena* u distalnom delu golenjače se odvaja treća grana koja vaskulariše distalni deo golenjače i anastomozira sa *A. peronea*. U proksimalnom delu tarzalnog zgloba od *A. saphena* se odvajaju *A. tarsea lateralis* i *A. tarsea medialis*.

A. tarsea lateralis vaskulariše mišiće na lateralnoj strani tarzalnog zgloba i tarzalni zglob.

A. tarsea medialis vaskulariše mišiće na medijalnoj strani tarzalnog zgloba i tarzalni zglob.

Na dorzalnoj strani tarzusa od *A. saphena* se odvaja grana koja se pruža prema proksimalnom delu metatarzusa, gde se deli na dva ogranka. Jedan ogranak se pruža između 4. i 5. metatarzalne kosti – *A. metatarsa dorsalis IV*, a drugi između 3. i 4. metatarzalne kosti – *A. metatarsa dorsalis III*. Dalje se *A. saphena* pruža po dorzalnoj strani metatarzusa, a distalno između 2. i 3. metatarzalne kosti postaje *A. metatarsa dorsalis II*.

3. *A. genus descendens*

A. genus descendens (slike 1₇, 2₉) se odvaja od butne arterije zajedničkim stablom sa *A. saphena*. Pruža se koso prema medijalnoj strani kolennog zgloba. Daje ogranke za vaskularizaciju *M. biceps femoris*, *M. vastus intermedius*, *M. semimembranosus* i kolenni zglob.

4. *A. caudalis femoris*

A. caudalis femoris (slika 2₁₀) je grana butne arterije koja se odvaja ispred ili iza zajedničkog stabla za *A. saphena* i *A. genus descendens*. Vaskulariše mišiće na kaudalnoj strani butne kosti. Dovodi krv u *M. semimembranosus*, *M. semitendinosus*, *M. biceps femoris* i *M. gracilis*.

Diskusija / Discussion

Dobijene rezultate koji se odnose na *A. femoralis* kod malog zelenog majmuna (*Cercopithecus aethiops sabeus*) upoređivali smo sa istim kod čoveka i domaćih životinja sisara.

Kod čoveka (Radojević, 1963; Bošković, 1989; Netter, 1989; Putz i Pabst, 2000; Moore i Dalley, 2006) *A. femoralis* je produžetak od *A. iliaca externa*. Pruža se od sredine preponske Pupartove veze (*Lig. inguinale Pouparti*). Prolazi kroz *Lacuna vasorum*, unutrašnji otvor *Hiatus subinguinalis*-a. Spušta se kroz *Trigonum femorale*. U visini vrha butnog trougla ulazi u *Canalis adductorius* i kroz njegov donji otvor (*Hiatus adductorius*) ulazi u zatkolenu jamu gde postaje *A. poplitea*. Njene grane su : 1. *A. epigastrica superficialis*, 2. *A. circumflexa ilium superficialis*, 3. *Aa. pudendae externae*, 4. *A. profunda femoris* i 5. *A. genus descendens* (*A. descendens genus*).

1. *A. epigastrica superficialis*

A. epigastrica superficialis polazi sa prednje strane butne arterije, probija butnu fasciju i pruža se potkožno prema pupku, gde i završava.

2. *A. circumflexa ilium superficialis*

A. circumflexa ilium superficialis se odvaja od butne arterije u istoj visini kao i *A. epigastrica superficialis*, a ponekad i zajedničkim stablom sa njom. Pruža se prema *Spina iliaca anterior superior*.

3. *Aa. pudendae externae*

Aa. pudendae externae, obično dve po broju (gornja i donja) se odvajaju jedna iznad druge od gornjeg dela unutrašnje strane butne arterije i pružaju se prema spoljašnjim polnim organima.

4. *A. profunda femoris*

A. profunda femoris polazi sa zadnje strane butne arterije i istog je kalibra kao i butna arterija. Pruža se u dubinu, zatim skreće unutra, iza *V. femoralis*, i

ulazi u međuprostor između *M. adductor longus*-a i *M. pectineus*-a. Njene grane su : a) *A. circumflexa femoris lateralis*, b) *A. circumflexa femoris medialis* i c) *Aa. perforantes*.

a) *A. circumflexa femoris lateralis*

A. circumflexa femoris lateralis polazi od gornjeg dela duboke butne arterije (*A. profunda femoris*), odatle ide upolje, provlači se između *M. rectus femoris* i donjeg kraja *M. iliopsoas*-a i deli se na dve završne grane *Ramus ascendens* i *Ramus descendens*.

b) *A. circumflexa femoris medialis*

A. circumflexa femoris medialis se najčešće odvaja od početnog dela *A. profunda femoris* ili ređe od *A. femoralis*, neposredno iznad mesta nastanka *A. profundae femoris*. Pruža se unutra i u dubinu pod *M. pectineus*. Pošto obide oko najnižeg dela *Collum femoris* pojavljuje se u sedalnom predelu između *M. quadratus femoris*-a i *M. adductor magnus*-a.

c) *Aa. perforantes*

Aa. perforantes se odvajaju od *A. profunda femoris*, probijaju pripojne delove *Mm. adductores* u blizini *Linea aspera* butne kosti i prelaze u zadnji predeo buta. One su glavne arterije zadnjeg predela buta. Njihov broj varira od 1 do 6, a najčešće ih ima 3.

5. *A. genus descendens* (*A. descendens genus*)

A. genus descendens (*A. descendens genus*) se odvaja od *A. femoralis* u *Canalis adductorius*-u. Daje mišićne i zglobne grane. U pratnji *N. saphenus*-a završni deo probija unutrašnji fibrozni zid i izlazi iz Hunter-ovog kanala.

Kod domaćih životinja sisara (Sisson i Grossman, 1975 (a); Sisson i Grossman, 1975 (b); Ellenberger i Baum, 1977; Popesko, 1977; Nickel i sar., 1981; Janković i sar., 1996; Dyce i sar., 1996, König i Liebich, 2005; Blagojević i sar., 2015) posle odvajanja duboke butne arterije, *A. iliaca externa* ulazi u butni kanal (*Canalis femoralis*) i nastavlja distalno kroz ovaj kanal kao *A. femoralis*. Na distalnom kraju butne kosti *A. femoralis* se ukršta sa ovom kosti i probija se kroz *M. adductor* na kaudalnu starnu butne kosti, a zatim između glava *M. gastrocnemius*-a dopire u prostor između kondila butne kosti u *Fossa poplitea* i dobija naziv *A. poplitea*. Od butne arterije (*A. femoralis*) odvajaju se sledeće grane : 1. *A. circumflexa femoris lateralis*, 2. *A. saphena*, 3. *A. genus descendens* i 4. *Aa. caudales femoris*.

1. *A. circumflexa femoris lateralis*

A. circumflexa femoris lateralis daje tri grane: *Ramus descendens*, *Ramus transversus* i *Ramus ascendens*. *Ramus descendens* dovodi krv u *M. quadriceps femoris*. *Ramus transversus* postoji kod preživara, svinje i psa i daje grane za *M. vastus intermedius* i *M. vastus lateralis*. *Ramus ascendens* postoji kod preživara, svinje i psa i dovodi krv u *M. iliopsoas* i *Mm. glutei*.

2. *A. saphena*

A. saphena se odvaja od butne arterije u distalnoj trećini butnog kanala. Posle izlaska iz butnog kanala deli se kod konja i psa na *Ramus cranialis* i *Ramus caudalis*. Kod preživara i svinje produžetak od *A. saphena* odgovara kaudalnoj grani (*Ramus caudalis*) ove arterije u konja i psa.

Ramus cranialis od *A. saphena* se pruža distalno uz medijalnu stranu golenjače i završava kod konja na distalnom delu potkolenice ispred tarzalnog zgloba.

Kod psa *Ramus cranialis* od *A. saphena* u predelu tarzalnog zgloba se grana na *Aa. digitales dorsales communes I-IV*. Dalje distalno u predelu prstiju *Aa. digitales dorsales communes II-IV* daju po dve *Aa. digitales dorsales propriae*. *A. digitalis dorsalis communis I* produžava distalno kao *A. digitalis dorsalis propria I abaxialis*.

Ramus caudalis od *A. saphena* kod konja i psa, odnosno *A. saphena* kod preživara i svinje u predelu tarzalnog zgloba se deli na *A. plantaris lateralis* i *A. plantaris medialis*.

Kod preživara obe plantarne arterije se dele na duboku (*Ramus profundus*) i površnu granu (*Ramus superficialis*). Duboke grane obe plantarne arterije obrazuju *Arcus plantaris profundus*, iz koga izlaze *Aa. metatarseae plantares II-IV*. *Ramus superficialis* od medijalne plantarne arterije se deli na *A. digitalis plantaris communis II* i *A. digitalis plantaris communis III*. *Ramus superficialis* od *A. plantaris lateralis* produžava kao *A. digitalis plantaris communis IV*. Od *Aa. digitales plantares communes II-IV* se odvajaju po dve *Aa. digitales plantares propriae*.

Kod svinje duboke grane od *A. plantaris lateralis et medialis* obrazuju *Arcus plantaris profundus*, iz koga, kao kod preživara, izlaze *Aa. metatarseae plantares II-IV*. Površne grane od *A. plantaris lateralis et medialis* obrazuju *A. digitalis plantaris communis II* i *IV*. Srednja grana završnog dela od *A. saphena* produžava kao *A. digitalis plantaris communis III*. Kod svinje, kao i kod preživara, *Aa. digitales plantares communes II-IV* se dele na dve *Aa. digitales plantares propriae*.

Kod konja duboke grane obe plantarne arterije obrazuju *Arcus plantaris profundus*, iz koga izlaze *Aa. metatarseae plantares II* i *III* i udružuju se sa *A. metatarsea dorsalis III*. Ove tri udružene arterije se dele na *A. digitalis lateralis* i

A. digitalis medialis. Površne grane od *A. plantaris lateralis et medialis* se pružaju distalno kao *A. digitalis plantaris communis III* i *A. digitalis plantaris communis II*.

3. *A. genus descendens*

A. genus descendens se odvaja od butne arterije neposredno posle odvajanja *A. saphena*-e ili zajedno sa ovom arterijom kod psa. Daje grane za *M. biceps femoris*, *M. vastus medialis*, *M. semimembranosus*, *M. sartorius*, kao i za kolena zglob.

4. *Aa. caudales femoris*

Aa. caudales femoris su jače mišićne grane i ima ih više. Dovode krv u *M. semimembranosus*, *M. semitendinosus*, *M. biceps femoris*, *M. gluteobiceps*, *M. gastrocnemius*, *M. adductor*, *M. pectineus*, *M. gracilis* i *Lnn. poplitei*.

Zaključak / Conclusion

Na osnovu detaljne analize butne arterije (*A. femoralis*) kod malog zelenog majmuna, čoveka i domaćih životinja sisara došli smo do sledećih zaključaka :

1. Kod malog zelenog majmuna, čoveka i domaćih životinja sisara od *A. femoralis* se odvaja *A. genus descendens*. Kod čoveka ovaj krvni sud može da nosi i naziv *A. descendens genus*.

2. Od butne arterije kod malog zelenog majmuna i čoveka se odvaja *A. profunda femoris*.

3. Kod malog zelenog majmuna i domaćih životinja sisara od *A. femoralis* se odvajaju *A. saphena* i *A. caudalis femoris*, odnosno *Aa. caudales femoris* kod domaćih životinja sisara, dok se kod čoveka odvajaju *A. epigastrica superficialis*, *A. circumflexa ilium superficialis* i *Aa. pudendae externae*.

4. Grane od *A. profunda femoris* kod malog zelenog majmuna i čoveka su: *A. circumflexa femoris lateralis*, *A. circumflexa femoris medialis*, kod malog zelenog majmuna i *Ramus muscularis*, a kod čoveka i *Aa. perforantes*. Kod domaćih životinja sisara *A. circumflexa femoris lateralis* je grana od *A. femoralis*.

Na osnovu našeg ispitivanja butne arterije (*A. femoralis*) kod malog zelenog majmuna ustanovili smo, da se neki krvni sudovi odvajaju od *A. femoralis* kao kod čoveka, a neki kao kod domaćih životinja sisara.

Literatura / References

1. Blagojević Z, Nikolić Z, Mrvić V, Vitorović D. Extrahepatic veins of the portal system in the small green monkey (*Cercopithecus aethiops sabeus*). Acta Vet Belgrade, 1994; 44 (4) : 239-44.
2. Blagojević Z, Mrvić V, Jovanović S. The internal iliac artery of the small green monkey (*Cercopithecus aethiops sabeus*). Acta Vet Belgrade, 1998; 48 (2-3) : 185-90.

3. Blagojević Z, Nikolić Z, Đelić D, Mrvić V, Drekić D, Zorić Z, Blagojević M. Arterial vascularization of the brain of the small green monkey (*Cercopithecus aethiops sabeus*). Acta Vet Belgrade, 2004; 54 (4) : 319-24.
4. Blagojević Z, Blagojević M, Nikolić Z, Drekić D, Mrvić V, Đelić D, Zorić Z. The subclavia artery and its branches small green monkey (*Cercopithecus aethiops sabeus*). Acta Vet Belgrade, 2005; 55 (2-3) : 237-44.
5. Blagojević M. Morfologija, topografija, vaskularizacija i inervacija organa grudne duplje eksperimentalnih životinja. Doktorska disertacija. Beograd, 2010.
6. Blagojević Z, Nikolić Z, Mrvić V, Blagojević M, Nešić I. Praktikum za vežbe iz anatomije II. Autor-sko izdanje. Beograd, 2015.
7. Bošković M. Anatomija čoveka. Beograd : „Medicinska knjiga”, 1989.
8. Dyce KM, Sack WO, Wensing CJG. Textbook of Veterinary Anatomy. Second Edition. Philadelphia : WB Saunders, 1996.
9. Ellenberger W, Baum H. Handbuch der vergleichenden Anatomie des Haustiere. Berlin : Springer-Verlag, New York : Heidelberg, 1977.
10. Filipović B, Dimitrijević I, Đulejić V, Krstić M, Jurišić A, Kalezić N, Teofilovski-Parapid G. Blood supply of the insular cortex of *Cercopithecus aethiops* : another approach to establish non-human primate model for addiction. Acta Vet Belgrade, 2008; 58 (2-3) : 121-27.
11. Hadžiselimović H, Dilberović F. Izgled mozga *Cercopithecus sabeus*-a. Folia anatomica iugoslavi-ca. Sarajevo. 1980; 10 (1) : 27-36.
12. Janković Ž, Stanojević D, Miladinović Ž. Anatomija domaćih životinja sisara. Angiologija. Beograd : Veterinarski fakultet, Veterinarska komora Srbije, 1996.
13. König E. H., Liebich G. H. Veterinary anatomy of Domestic Mammals. Stuttgart – New York: Schat-tauer-GmbH, 2005.
14. Moore L. Keith, Daley F. Arthur. Clinically Oriented Anatomy. Fifth edition. Philadelphia, Baltimore, New York, Buenos Aires, Hon Kong, Sydney, Tokio : Lippincott Williams Wilkins, 2006.
15. Mrvić-Jovičić V. Morfologija, topografija i vaskularizacija ženskih polnih organa malog zelenog majmuna (*Cercopithecus aethiops sabeus*). Doktorska disertacija. Beograd, 1995.
16. Mrvić V, Blagojević Z, Jovanović S, Nikolić Z. Pelvimetry of the small green monkey (*Cercopithe-cus aethiops sabeus*). Acta Vet Belgrade, 1998; 48 (1) : 69-74.
17. Netter F. Atlas of human anatomy. New Jersey : Ciba-Geigu co, Summit, 1989.
18. Nickel R, Schummer A, Seiferle E. The anatomy of the Domestic Animals. The Circulatory System, the Skin and the Cutaneous Organs of the Domestic Mammals. Band III, Berlin-Hamburg : Verlag Paul Parey, 1981.
19. Nikolić V, Blagojević Z, Malobabić S, Arandžević A, Mališ M, Teofilovski-Parapid G, Stanković I. Distribution of left coronary artery branches in the African green monkey. Acta Vet Bel-grade, 2003; 53 (2-3) : 139-50.
20. Nikolić V, Filipović B, Radonjić V, Blagojević Z, Popović N, Karamarković A, Nikolić Z. Right cor-onary artery in *Cercopithecus aethiops sabeus*. Acta Vet Belgrade, 2007; 57 (5-6) : 585-93.
21. Nikolić V, Blagojević Z, Stijak L, Radonjić V., Đorđević M, Kovačević D, Filipović B. Myocardial bridges over the ramus interventricularis anterior and its branches in *Cercopithecus aethiops sabeus*. Acta Vet Belgrade, 2009; 59 (2-3) : 213-21.
22. Nomina anatomica veterinaria. Fifth edition (revised version). Published by the Editorial Com-mittee Hannover (Germany), Columbia, MO (USA), Ghent (Belgium), Sapporo (Japan), 2012.
23. Peeters M, Courgnaud V, Abela B. Genetic Diversity of Lentiviruses in Nonhuman Primates. Lab-oratoire Retrovirus, Montpellier, France. Aids Rev, 2001; 3 : 3-10.
24. Popesko P. Atlas of Topographical Anatomy of the Domestic Animals. 2nd edition. Philadelphia : WB Saunders, 1977.

25. Putz R, Pabst R. Atlas anatomije čovjeka. Sobotta, svezak 2. Trup, unutrašnji organi, donji ud. Hrvatsko izdanje : „Naklada Slap”, 2000.
26. Radojević S. Sistematska i topografska anatomija – Noga. Četvrto, dopunjeno izdanje. Beograd-Zagreb : „Medicinska knjiga”, 1963.
27. Sisson S, Grossman J.D. The Anatomy of the Domestic Animals. Vol. 1, fifth edition. Philadelphia, London, Toronto, 1975. (a)
28. Sisson S, Grossman J.D. The Anatomy of the Domestic Animals. Vol. 2, fifth edition. Philadelphia, London, Toronto, 1975. (b)
29. Stanojević D, Drekić D, Blagojević Z, Nikolić Z. Muški genitalni organi majmuna – *Cercopithecus aethiops sabeus* (Testis, Epididymis, Ductus deferens). Folia anatomica iugoslavica. Sarajevo, 1983; 13 (1) : 83-90.
30. Terminologia anatomica. Universität Freiburg, 1999.
31. Théoret H, Boire D, Herbin M, Ptito M. Anatomical sparing in the superior colliculus of hemispherectomized monkeys. Brain Research, Université de Montréal, Canada, 2001; 894 (2) : 274-80.

ENGLISH

**A. FEMORALIS IN THE SMALL GREEN MONKEY
(CERCOPITHECUS AETHIOPS SABEUS)**

**Blagojević Miloš, Nikolić Valentina, Zdravković Marija, Zorić Zoran,
Čupić Miladinović Dejana**

The small Green Monkey (*Cercopithecus aethiops sabeus*) in large groups inhabits the African savannah. The animals delivered to us were from East Africa, that is from Kenya, Uganda and Tanzania. The length of the animal is 110 cm, and the tail itself is 50 cm long. They can often be seen in Zoos. According to data, mostly by zoo gardens, these monkeys live for about 15 to 17 years, exceptionally for 20 years. The objective of our work was to investigate a part of their cardiovascular system so in that way to contribute to a better knowledge of this animal body structure and accordingly to comparative anatomy in general.

The investigation included 6 Small Green Monkeys, of both gender, 3-4 years old, body weight 2000-3000 grams, obtained from The Institute for Virusology, vaccines and serums from Belgrade. For obtaining the hindlimb arterial vascularization, after exsanguination of the animal, contrast mass of gelatin coloured with tempera was injected into the abdominal aorta. After injecting, the blood vessels were prepared and photographed.

In the Small Green Monkey, femoral artery (*A. femoralis*) is an continuation of the external iliac artery (*A. iliaca externa*). The branches of the femoral artery are: *A. profunda femoris*, *A. saphena*, *A. genus descendens* and *A. caudalis femoralis*. *A. profunda femoris* separates to *A. circumflexa femoris lateralis*, *Ramus muscularis* and *A. circumflexa femoris medialis*.

In humans *A. femoralis* branches into: *A. epigastrica superficialis*, *A. circumflexa ilium superficialis*, *Aa. pudendae externae*, *A. profunda femoris* and *A. genus descendens* (*A. descendens genus*). *A. profunda femoris* branches into: *A. circumflexa femoris lateralis*, *A. circumflexa femoris medialis* and *Aa. perforantes*.

In domestic animals, mammals, the branches of the femoral artery (*A. femoralis*) are: *A. circumflexa femoris lateralis*, *A. saphena*, *A. genus descendens* and *Aa. caudales femoris*.

In the Small Green Monkey, humans and domestic mammals *A. femoralis* branches into *A. genus descendens*.

The femoral artery of both Small Green Monkey and humans branches into *A. profunda femoris*.

In the Small Green Monkey and domestic mammala, *A. femoralis* branches into *A. saphena* and *A. caudalis femoris*, that is *Aa. caudales femoris* in domestic mammals, while in humans it branches into *A. epigastrica superficialis*, *A. circumflexa ilium superficialis* and *Aa. pudendae externae*.

The branches of *A. profunda femoris* in the Small Green Monkey and humans are: *A. circumflexa femoris lateralis*, *A. circumflexa femoris medialis*, in the Small Green Monkey also *Ramus muscularis*, and in humans *Aa. Perforantes*, too. In domestic mammals *A. circumflexa femoris lateralis* is a branch of *A. femoralis*.

Based on the results of our studying of the Small Green Monkey femoral artery (*A. femoralis*), we have concluded that some blood vessels branch from *A. femoralis* in the same way as in humans, and some as in domestic animals - mammals.

Key words: The Small Green Monkey, femoral artery (*A. femoralis*), vascularization

РУССКИЙ

A. FEMORALIS У МАЛОЙ ЗЕЛЕННОЙ МАРТЫШКИ (CERCOPITHECUS AETHIOPS SABEUS)

**Благоевич Милош, Николич Валентина, Здравкович Мария, Зорич Зоран,
Чупич Миладинович Деяна**

Малая зеленая мартышка (*Cercopithecus aethiops sabeus*) живет в Африканских саваннах большими группами. Наши животные доставлены из Восточной Африки, соответственно из Кении, Уганды и Танзании. Общая длина ее тела составляет 110 см, из которых 50 см приходится на хвост. Часто встречается в зоопарках. По данным, полученным в основном из зоопарков, все мартышки живут около 15-17 лет, в редких случаях – 20 лет. Целью работы являлась изучение части кардиоваскулярной системы для того, чтобы таким образом способствовать улучшению знаний о строении тела этих животных и внести свой вклад в сравнительную анатомию.

В качестве материала для исследований мы использовали 6 малых зеленых мартышек, обоего пола, в возрасте от 3 до 4 лет, с массой тела 2000-3000 граммов, полученных из Института вирусологии, вакцин и сывороток в Белграде. Для получения артериальной васкуляризации задних конечностей, после кровопускания у животных в брюшную аорту вводилось контрастное вещество – желатин, окрашенный темперной художественной краской. После инъекции кровеносные сосуды были препарированы и сфотографированы.

У малой зеленой мартышки бедренная артерия (*A. femoralis*) является продолжением внешней бедренной артерии (*A. iliaca externa*). Ветвями бедренной артерии являются: *A. profunda femoris*, *A. saphena*, *A. genus descendens* и *A. caudalis femoralis*. От *A. profunda femoris* ответвляются *A. circumflexa femoris lateralis*, *Ramus muscularis* и *A. circumflexa femoris medialis*.

У человека от *A. femoralis* ответвляются следующие артерии: *A. epigastrica superficialis*, *A. circumflexa ilium superficialis*, *Aa. pudendae externae*, *A. profunda femoris* и *A. genus descendens* (*A. descendens genus*). Ветвями *A. profunda femoris* являются:

A. circumflexa femoris lateralis, *A. circumflexa femoris medialis* и *Aa. perforantes*.

У домашних млекопитающих животных ветвями бедренной артерии (*A. femoralis*) являются: *A. circumflexa femoris lateralis*, *A. saphena*, *A. genus descendens* и *Aa. caudales femoris*.

У малой зеленой мартышки, человека и домашних млекопитающих животных от *A. femoralis* ответвляется *A. genus descendens*.

От бедренной артерии у малой зеленой мартышки и человека ответвляется *A. profunda femoris*.

У малой зеленой мартышки и домашних млекопитающих животных от *A. femoralis* ответвляются *A. saphena* и *A. caudalis femoris*, соответственно *Aa. caudales femoris* у домашних млекопитающих животных, в то время как у человека ответвляются *A. epigastrica superficialis*, *A. circumflexa ilium superficialis* и *Aa. pudendae externae*.

Ветвями от *A. profunda femoris* у малой зеленой мартышки и человека являются: *A. circumflexa femoris lateralis*, *A. circumflexa femoris medialis*, у малой зеленой мартышки и *Ramus muscularis*, а у человека и *Aa. perforantes*. У домашних млекопитающих животных *A. circumflexa femoris lateralis* является ветвью *A. femoralis*.

На основании наших исследований бедренной артерии (*A. femoralis*) у малой зеленой мартышки мы установили, что некоторые кровеносные сосуды ответвляются от *A. femoralis* так же, как у человека, а другие - как у домашних млекопитающих животных.

Ключевые слова: малая зеленая мартышка, бедренная артерия, васкуляризация