

ORIGINALNI RAD – ORIGINAL PAPER

UDK 619:616.988:578.834.1:636.8

**INFEKTIVNI PERITONITIS MAČAKA (FIP) U NAŠEM
SEKCIONOM MATERIJALU******FELINE INFECTIOUS PERITONITIS (FIP) IN OUR SECTION
MATERIAL*****Sanja Aleksić-Kovačević, D. Marinković****

Infektivni peritonitis mačaka (FIP) dijagnostikovao je u našem sekcijom materijalu kod 23 mačke, 19 persijskih i 4 domaće, oba pola, uzrasta između 5 meseci i 8 godina. Većinu inficirane populacije činile su životinje mlađe od 20 meseci. Makroskopski nalaz bio je kod većine mačaka granulomatoznog karaktera, a kod 7 životinja uočena je veća količina zlatno-žutog želatinoznog eksudata u trbušnoj duplji, što odgovara eksudativnoj formi FIP-a. Granulomi su bili smešteni u većini slučajeva u zidu abdomena, jetri, slezini, omentumu i serozi creva, a histološka građa odlikovala se fibrinoidno-nekrotičnim centrima, sa mnogobrojnim limfocitima, monocitima, angioblastima i fibroblastima. Imunohistohemijski, antigeni corona-virusa mačaka (FCV) ekspimirani su u citoplazmi makrofaga, ređe u plazma ćelijama u granulomima, a ponekad i u nekrotizovanim oblastima.

Ključne reči: mačka, infektivni peritonitis mačaka (FIP), patohistologija

Uvod / Introduction

Infektivni peritonitis mačaka (FIP), uzrokovan je corona-virusom koji je veoma srodan virusu transmisivnog gastroenteritisa svinja, corona-virusu pasa i corona-virusu kod ljudi [7]. U novije vreme, FIP se sve češće dijagnostikuje u našem sekcijom materijalu, uglavnom kod persijskih i nešto ređe kod domaćih mačaka, oba pola [2]. Većinu inficirane populacije čine mačke mlađe od 20 meseci. Makroskopski i histopatološki nalaz kod spontanog i eksperimentalnog infektivnog peritonitisa do sada se opisivao u mnogobrojnim izveštajima u dve forme, eksudativnoj i proliferativnoj. Promene su, u oba slučaja, uglavnom lokalni-

* Rad primljen za štampu 25. 2. 2004. godine

** Dr Sanja Aleksić-Kovačević, docent, mr Darko Marinković, asistent, Katedra za patološku morfologiju, Fakultet veterinarske medicine, Beograd

zovane u trbušnoj duplji, mada nije redak nalaz granuloma i na pleuri. U eksudativnoj formi dominira nalaz zlatno-žutog eksudata sa naslagama fibrina na peritoneumu, dok u proliferativnoj formi granulome najčešće nalazimo na serozi creva, u jetri, omentumu i slezini. Histološka građa granuloma bojenih hematoksilin-eozinom, uglavnom je prepoznatljiva, mada se imunohistohemijskim metodama precizno potvrđuje prisustvo i lokalizacija virusnih antigena (FCV) [5].

Materijal i metode rada / *Materials and methods*

Makroskopskim i mikroskopskim analizama obuhvaćeni su organi 23 mačke, oba pola, uzrasta od 5 meseci do 8 godina. U materijalu obdukovanom na Katedri za patološku morfologiju Fakulteta veterinarske medicine u Beogradu nalazilo se 19 persijskih i 4 domaće mačke. Kod svih životinja, na osnovu patoanatomskog nalaza, a u nekim slučajevima i na osnovu prethodnih seroloških ispitivanja, postavljena je sumnja na infektivni peritonitis.

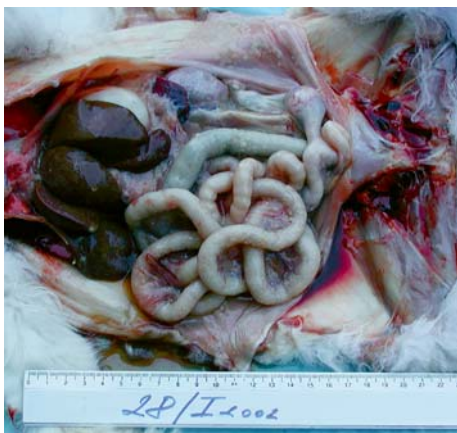
Uzorci jetre, slezine, bubrega, mezenterijalnih limfnih čvorova, mezenterijuma i pluća, fiksirani su u 10% neutralnom formalinu, a posle uobičajene automatske procedure napravljeni su parafinski blokovi. Isečci debljine 5 mikrometara bojeni su hematoksilin-eozinom (HE). U slučajevima u kojima prethodno nije urađeno serološko dokazivanje antitela na korona-virusne antigene (FCV), tkivni isečci su ispitani imunohistohemijskom metodom peroksidaza-anti-peroksidaza (PAP).

Serološka identifikacija antitela na FCV antigene, urađena je prethodno na uzorcima krvi, komercijalnim kit testovima. U imunohistohemijskim metodama upotrebljena su anti-korona-virus antitela (FCV3-70), proizvedena na mišu. U cilju otkrivanja virusnih antigena maskiranih zbog fiksiranja u formalinu, tkiva su prethodno tretirana komercijalnim rastvorom za demaskiranje antigena. Inkubacija isečaka normalnim serumom pacova služila je kao negativna kontrola.

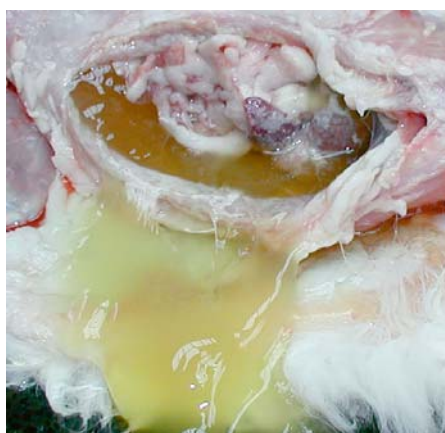Rezultati ispitivanja / *Results*

U našem sekcionom materijalu, infektivni peritonitis mačaka (FIP) dijagnostikovao je kod 23 životinje, u uzrastu između 5 meseci i 8 godina. Većina pozitivnih mačaka bile su mlađe od 20 meseci. Pozitivna reakcija na FCV dokazana je kod 19 persijskih i 4 domaće mačke, odnosno kod 13 ženki i 10 mužjaka. Prateći klinički izveštaji bili su različiti, mada je u većini slučajeva FIP bio suspektan, i na obdukciji često praćen i drugim nalazima. U većini slučajeva je zapažen na obdukciji fibrinozni i / ili granulomatozni peritonitis (slika 1).

Kod 7 mačaka trbušna duplja je bila ispunjena zlatno-žutim pihtijastim eksudatom, što odgovara eksudativnoj formi bolesti (slika 2).



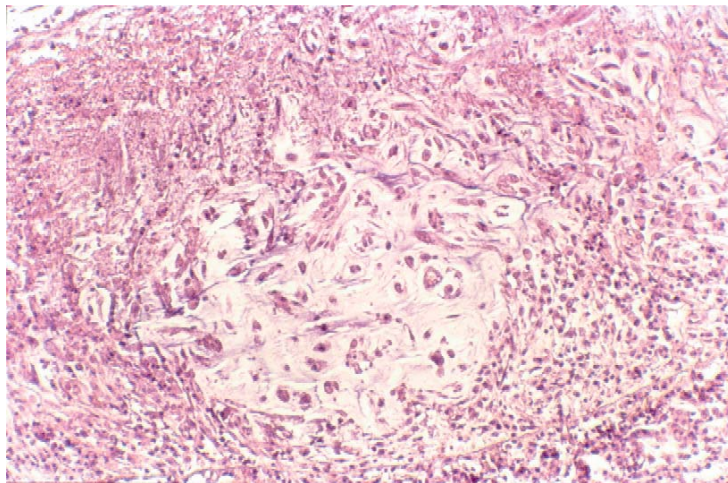
Slika 1. Granulomatозна forma FIP-a /
Figure 1. Granulomatous form of FIP



Slika 2. Eksudativna forma FIP-a /
Figure 2. Exudative of FIP

Kod ostalih, zapaženi su granulomi veličine 1 do 2 mm smešteni u abdominalnom zidu, omentumu i serozi creva, ređe u jetri, bubrezima i slezini. Neke životinje imale su enteritis, nekrotični limfadenitis mezenterijalnih limfnih čvorova i hiperplaziju slezine, a kod dve mačke dijagnostikovano je fibrinozno-granulomatozni pleuritis.

Patohistološki izgled granuloma u zidu abdomena, jetri, slezini, omentumu, serozi creva i bubrezima nije se suštinski razlikovao. Granulomi su bili građeni od fibinoidno-nekrotičnog centra, okruženog uglavnom limfocitima i monocitima, umnoženim angioblastima i fibroblastima (slika 3).



Slika 3. Histološka građa granuloma kod FIP-a, HE /
Figure 3. Histological structure of granuloma in FIP-a, He

U slezini i mezenterijalnim limfnim čvorovima dominirao je nalaz folikularne hiperplazije, mada su neki limfni čvorovi bili nekrotizovani.

Imunohistohemijskom metodom PAP, *corona*-virusni antigeni dokazani su u citoplazmi makrofaga i ređe u nekrotičnim oblastima. Granulomi u jetri sadržavali su pozitivne plazma ćelije koje su eksprimirale manju količinu FCV antigena. Negativne kontrole nisu pokazivale pozitivnu reakciju.

Diskusija / Discussion

U ispitanoj materijalu FIP je dijagnostikovano kod 23 mačke, oba pola, u većini slučajeva kod sasvim mladih životinja, a dominantno kod persijskih mačaka, što je slično nalazima kod drugih autora [12]. Proliferativna forma praćena nalazom granuloma na serozama različitih organa, a pretežno lokalizovanih u abdomenu predstavljala je najčešći nalaz kod FIP pozitivnih mačaka u našem sekcijom materijalu. Granulomi su najčešće bili smešteni na serozu creva, mezenterijumu, u jetri, omentumu i slezini, a u nekoliko slučajeva i subpleuralno. Distribucija i histološka struktura granuloma, koja se uglavnom odlikuje fibrinoidno-nekrotičnim centrom, limfocitno-monocitnim infiltratom, angioblastima i fibroblastima, u skladu je sa opisima drugih autora [5, 11]. Kod životinja sa eksudativnom formom FIP-a, pored velike količine zlatno-žutog eksudata želatinozne konzistencije, smeštenog u trbušnoj duplji, u nekim slučajevima se opisani sadržaj nalazi i u perikardu.

Iako je makroskopski i histološki nalaz kod većine FIP pozitivnih mačaka tipičan, u nekim slučajevima kombinovan je sa dominantnim promenama na bubrezima i jetri koje ne mogu da se dovedu u direktnu vezu sa FIP-om [9]. Najčešće prateće nalaze predstavljale su promene na bubrezima u vidu policističnih bubrega (PKD), a kod istih životinja nisu bile retke promene u jetri, sa morfološkim znacima limfocitnog holangitisa i bilijarne ciroze, koje su do sada opisivane kod pasa i mačaka [3].

Uz ovo, istovremena infekcija korona virusima (FCV) i retrovirusima (FeLV), kod mačaka, opisana je u velikom broju radova [1, 6, 10]. Koinfekcija FIP i FeLV, zapažena je kod nekoliko životinja, u ispitanoj populaciji i to kod mačaka sa izraženim enteritisima i promenama na mezenterijalnim limfnim čvorovima.

Otuda, imunohistohemijska identifikacija FCV antigena predstavlja specifičan dokaz infektivnog peritonitisa mačaka.

Činjenica da su ovi antigeni eksprimirani uglavnom u makrofagama, indikator je virusne replikacije u ovim ćelijama. Takođe perivaskularni i perigranulomski infiltrati sastavljeni od B limfocita i plazma ćelija, kao i pozitivna reakcija u B limfocitima i plazma ćelijama u eksudatu, upućuju na FIPV specifični imunski odgovor koji se razvija i pre nego što granulomi postanu morfološki prepoznatljivi [8].

Rad je finansiralo MNTR kroz projekat 1659

Literatura / References

1. Aleksić-Kovačević Sanja: Retrovirusne infekcije mačaka, Monografija, Minax Beograd, 1999. - 2. Aleksić-Kovačević Sanja, Jelesijević T.: Feline infectious peritonitis (FIP) – the first cases diagnosed on our section material. *Archive of Oncology*. 9 (suppl.1), 69-70, 2001. - 3. Day M. J.: Immunohistochemical characterization of lesions of feline progressive lymphocytic cholangitis/cholangiohepatitis. *J Comp Pathol*. 119, 2, 135-147, Aug 1998. - 4. Hoskins J. D.: Coronavirus infection in cats. *Vet Clin North Am Small Anim Pract*. 23, 1, 1-16, 1993. - 5. Kipar Anja, Bellmann S., Kremendahl J., Kohler K., Reinacher M.: Cellular composition and production of specific antibodies in lesions in feline infectious peritonitis. *Vet Immunol Immunopathol*. 65, 243-257, 1998. - 6. Kipar Anja, Kremendahl J., Gvant C.K., Reinacher M.: Expression of Viral Proteins in Feline Leukemia Virus – associated Enteritis. *Vet Pathol*. 37, 2, 129-136, 2000. - 7. McArdle F., Bennet M., Gaskell R.M., Tennant B., Kellz D.F., Gaskell C.J.: Introduction and enhancement of feline infectious peritonitis by canine coronavirus. *Am J Vet Res*. 53, 9, 1500-1506, 1992. - 8. Paltrinieri S., Ponti W., Comazzi S., Giordano A., Poli G.: Shifts in circulating lymphocyte subsets in cats with feline infectious peritonitis (FIP): pathogenic role and diagnostic relevance. *Vet Immunol Immunopathol*. 96, 3-4, 141-148, 2003. - 9. Reinacher M.: Diseases associated with spontaneous feline leukemia virus (FeLV) infection in cats. *Vet Immunol Immunopathol*. 21, 85-89, 1989. - 10. Soma T., Ishii H.: Detection of feline coronavirus antibody, feline immunodeficiency virus antibody, and feline leukemia virus antigen in ascites from cats with effusive feline infectious peritonitis. *J Vet Med Sci*. 66, 1, 89-90, 2004. - 11. Sparkes A. H., Gruffydd-Jones T. J., Harbour D. A.: Feline infectious peritonitis: a review of clinicopathological changes in 65 cases, and a critical assesment of their diagnostic velue. *Vet Rec*. 129, 10, 209-212, 1991. - 12. Tammer R., Evensen O., Lutz H., Reinacher M.: Immunohistological demonstration of feline infectious peritonitis virus antigen in paraffin embedded tissues using feline ascites or murine monoclonal antibodies. *Vet Immunol Immunopathol*. 49, 177-182, 1995. - 13. Walter J.L., Rudolph R.: Investigations regarding the frequency and pathogenesis of feline infectious peritonitis. *Dtch tierarztl Wschr*. 96, 194-201, 1989.

ENGLISH

FELINE INFECTIOUS PERITONITIS (FIP) IN OUR SECTION MATERIAL

Sanja Aleksić-Kovačević, D. Marinković

Feline infectious peritonitis (FIP) has been diagnosed in our section material in 23 cats, 19 Persian and 4 domestic, of both sexes, aged between 5 months and 8 years. The majority of the infected population were animals under 20 months of age. The macroscopic finding in most cats was of granulomatous character, and large quantities of golden-yellow gelatinous exudate were observed in the stomach cavity of 7 animals, corresponding to the exudative form of FIP. Granulomas were in most cases located in the abdomen wall, liver, spleen, omentum and serous membrane of intestines, and the histological structure was characterized by fibrinoid-necrotic centers, with numerous lymphocytes, monocytes, angioblasts and fibroblasts. Immunohistochemically, feline corona virus (FCV) antigens were exprimed in the cytoplasm of macrophages, more rarely in plasma cells in granulomas, and sometimes in necrotized areas.

Key words: cat, feline infectious peritonitis (FIP), pathohistology

ИНФЕКЦИОННЫЙ ПЕРИТОНИТ КОШЕК (ИПК) В НАШЕМ СЕКЦИОННОМ МАТЕРИАЛЕ

Саня Алексич-Ковачевич, Д. Маринкович

Инфекционный перитонит кошек (ИПК) диагностирован в нашем секционном материале у 23 кошек, 19 персидских и 4 домашних, оба пола, старости среди 5 месяцев и 8 лет. Большинство инфицированной популяции составляют животные моложе 20 месяцев. Макроскопические результаты были у большинства кошек грануломатозного характера, а у 7 животных замечено большее количество золотого-жёлтого желатинозного экссудата в брюшной полости, что отвечает экссудативной форме ИПК. Грануломы были помещены в большинстве случаев в стенке живота, печени, селезёнке, оmentуме и серозе кишечника, а гистологический материал отличается фибриноидно-некротическими центрами, с численными лимфоцитами, моноцитами, ангиобластами и фибробластами. Иммуногистохимические антигены коронавирусов кошек (КВК) экспримируются в цитоплазме макрофага, реже в плазма клетках в грануломах, а иногда и в некротизованных областях.

Ключевые слова: кошка, инфекционный перитонит кошек (ИПК), патогистология