
	FUNDACION UNIVERSITARIA DE CIENCIAS DE LA SALUD	VERSIÓN 01
	FORMULACIÓN Y EJECUCIÓN DE PROYECTOS DE INVESTIGACIÓN	CODIGO: F-PI-FEP-09
	GUIA DE ELABORACION DE UN ARTICULO DE INVESTIGACIÓN	FECHA 14-02-2018

GUÍA DE ELABORACIÓN DE UN ARTÍCULO DE INVESTIGACION

I. TITULO.....	¡Error! Marcador no definido.
II. AUTORES	¡Error! Marcador no definido.
III. DEPARTAMENTO	1
IV. DIRECCIÓN – CONTACTO	¡Error! Marcador no definido.
V. CARACTERISTICAS	3
VI. RESUMEN	3
VIII. INTRODUCCION.....	3
IX. METODOS	6
X. RESULTADOS	11
XI. DISCUSIÓN	12
XII. AGRADECIMIENTOS.....	16
XIII. DECLARACIÓN DE CONFLICTO DE INTERES	16
XIV. DECLARACIÓN DE FINANCIACION DEL PROYECTO	16
XV. REFERENCIAS BIBLIOGRAFICAS	17

	FUNDACION UNIVERSITARIA DE CIENCIAS DE LA SALUD	VERSIÓN 01
	FORMULACIÓN Y EJECUCIÓN DE PROYECTOS DE INVESTIGACIÓN	CODIGO: F-PI-FEP-09
	GUIA DE ELABORACION DE UN ARTICULO DE INVESTIGACIÓN	FECHA 14-02-2018

Artículo de investigación presentado como requisito para optar al título de **Especialista en Ortopedia y Traumatología** de la **Fundación Universitaria de Ciencias de la Salud**.

TITULO

Resultados radiológicos en reemplazo total primario de cadera cementada y no cementada Hospital San José de Bogotá (2012-2018)

AUTORES

1. **Dr. José Leonardo Tovar Curieux**. Instructor Asistente Departamento de Ortopedia y Traumatología. Subespecialista Cirugía de Cadera. Fundación Universitaria de Ciencias de la Salud - Hospital de San José de Bogotá
2. **Dr. Guillermo Rueda Escallón**, Profesor Titular, Departamento de Ortopedia y Traumatología. Subespecialista Cirugía de Cadera. Fundación Universitaria de Ciencias de la Salud - Hospital de San José de Bogotá
3. **Dra. Ángela Guerrero Rincón**, Residente de cuarto año Departamento de Ortopedia y Traumatología Fundación Universitaria de Ciencias de la Salud - Hospital de San José de Bogotá
4. **Dra. Claudia Caicedo Donoso**, Residente de cuarto año Departamento de Ortopedia y Traumatología Fundación Universitaria de Ciencias de la Salud - Hospital de San José de Bogotá


DEPARTAMENTO

Departamento de Ortopedia y Traumatología Fundación Universitaria de Ciencias de la Salud - Hospital de San José de Bogotá- Colombia

DIRECCIÓN – CONTACTO

Dr. José Leonardo Tovar Curieux.
 Email: jltovar@fucsalud.edu.co
 Dirección: Cl. 10 #18-75, Bogotá, Colombia
 Teléfono 3138891702

CARACTERISTICAS

	FUNDACION UNIVERSITARIA DE CIENCIAS DE LA SALUD	VERSIÓN 01
	FORMULACIÓN Y EJECUCIÓN DE PROYECTOS DE INVESTIGACIÓN	CODIGO: F-PI-FEP-09
	GUIA DE ELABORACION DE UN ARTICULO DE INVESTIGACIÓN	FECHA 14-02-2018

V. CARACTERISTICAS

Número de palabras máximas 4.500

Número de figuras 6

Número de tablas 4

Número de referencias 18

VI. RESUMEN

El objetivo de este estudio fue analizar el resultado radiográfico de los pacientes con reemplazo de cadera desde 2012 a 2018 en nuestra institución, con el fin de realizar una autoevaluación en la que los resultados nos cuestionaran si los métodos hasta el momento utilizados son efectivos y suficientes para lograr un adecuado posicionamiento de los componentes protésicos.


MÉTODOS

Se incluyeron 256 pacientes realizando registro de las medidas radiológicas como el Sharp, Offset horizontal, relación articulo trocantérica que por medio de sistema de análisis STATA 13 se compararon entre nuestros pacientes y los descritos en la literatura

RESULTADOS:

Se realizó la evaluación radiológica con un seguimiento de 6 años (2012 – 2018) a pacientes con reemplazo total de cadera, en total 255 pacientes, edad promedio 55.6 + o - 16 años (edad mínima 19 años, edad máxima 93 años), 62.5% fueron pacientes femeninas, 37.5% pacientes masculinos, 50.5% fueron caderas derechas, 81% prótesis no cementadas, 13% prótesis cementadas, 5% prótesis híbridas, relación articulo trocantérica con 61% de prótesis neutras, 19% prótesis con relación articulo trocantérica positiva, 18% Relación articulo trocantérica negativa.

Nuestros resultados, en comparación con los estipulados en la literatura, muestran que en la posición de la copa (medida Sharp) está en rangos adecuados así como la posición medida con la relación Articulo trocantérica. Sin embargo los resultados medidos por el offset horizontal muestran diferencias en cuanto a la medida estándar (promedio 45.27 - DE 5.95)

	FUNDACION UNIVERSITARIA DE CIENCIAS DE LA SALUD	VERSIÓN 01
	FORMULACIÓN Y EJECUCIÓN DE PROYECTOS DE INVESTIGACIÓN	CODIGO: F-PI-FEP-09
	GUIA DE ELABORACION DE UN ARTICULO DE INVESTIGACIÓN	FECHA 14-02-2018

CONCLUSIÓN

El planeamiento preoperatorio es de vital importancia para lograr resultados favorables. Se muestra la evaluación radiológica postoperatoria de 256 pacientes que se sometieron a Reemplazo total de Cadera, autoevaluando y confirmando que la actual técnica quirúrgica realizada en las artroplastias de cadera en nuestra institución logre un adecuado posicionamiento de los componentes protésicos, éxito de la intervención, predicción y tratamiento en caso de presencia de complicaciones

Según nuestros resultados, medidos en las radiografías postoperatorias, los parámetros tanto radiológicos como anatómicos nos dan la posibilidad de tener adecuada ubicación del vástago y la copa, dando así, la posibilidad de reintegración en la marcha de nuestros pacientes y retornando calidad de vida.

VII. PALABRAS CLAVE


Osteoartrosis de cadera, Artroplastia de cadera, Aflojamiento protésico de cadera, radiología de la cadera

VIII. INTRODUCCIÓN

La osteoartrosis (OA) de la cadera es considerada como la manifestación degenerativa de los tejidos de la articulación de la cadera, incluido el cartílago hialino, fibrocartílago, el hueso y la membrana sinovial. Puede ser el resultado de varios patrones de falla en la articulación como osteonecrosis, trauma, procesos sépticos, enfermedad de Paget y artritis reumatoide, entre otros. Condiciones tales como displasia de cadera del desarrollo (DCD), deslizamiento capital femoral (DCF) generan cambios anatómicos que con el paso del tiempo generan lesiones artrósicas (1).

La OA es la forma más común de trastorno de las articulaciones a nivel mundial. En un estudio realizado por la Academia Americana de Cirujanos Ortopedistas (AAOS), estiman que en Estados Unidos éste deterioro supera los 27 millones de habitantes (10%). Asocian el aumento de pacientes afectados al envejecimiento, la crisis de obesidad, por lo que de forma exponencial se incrementa la necesidad de realizar artroplastias de cadera en un 174% a 572000 reemplazos primarios de cadera para el año 2030 (2).

El reemplazo de cadera es una intervención conocida y comprobada para pacientes con osteoartrosis de cadera sintomáticos, ofreciendo enormes beneficios funcionales. Sin embargo a pesar de sus excelentes resultados, debe tener una selección cuidadosa de cada paciente para lograr tener los mejores resultados posibles (2).

	FUNDACION UNIVERSITARIA DE CIENCIAS DE LA SALUD	VERSIÓN 01
	FORMULACIÓN Y EJECUCIÓN DE PROYECTOS DE INVESTIGACIÓN	CODIGO: F-PI-FEP-09
	GUIA DE ELABORACION DE UN ARTICULO DE INVESTIGACIÓN	FECHA 14-02-2018

A raíz de la necesidad de un método que brindara la posibilidad de reemplazar la articulación dañada por elementos capaces de devolver al paciente la posibilidad de realizar marcha sin dolor, iniciaron los primeros intentos en 1980 cuando Gluck reemplazó la cabeza femoral por una estructura semejante hecha de marfil. Continúa Smith- Peterson en 1923 realizando un reemplazo total de cadera con una copa de vidrio. Hubo una época de oro en la que la evolución de materiales tuvo un punto de partida importante para los avances actuales. Los materiales quirúrgicos como los utilizados por Charnley combinan elementos que brindaban una fricción durable, adicional a lo anterior, inicia el uso de un sistema de fijación de la prótesis al hueso por medio del metilmetacrilato (3).

La zona segura descrita en 1978 por Lewinnek, hace referencia a la inclinación y anteversión del componente acetabular durante el reemplazo articular. Se considera una herramienta reproducible para evitar las complicaciones mecánicas y garantizar la estabilidad (4).

Sin embargo los estudios recientes, muestran que la correlación entre la posición en dirección en cuanto a anteversión e inclinación y las mediciones en las Rx anteroposterior no corresponden a la posición ideal durante las actividades de la vida diaria.


Estos cambios en la posición de la copa, está directamente relacionado con la movilización espinopélvica con los cambios de posición, dado que el componente acetabular rota en el plano sagital durante los campos de posición, por lo que no corresponde a un componente estático como lo que se presenta durante cirugía (5).

Este fenómeno se ha denominado Posición Funcional de la Copa, en referencia a la oposición que se observa en el plano coronal, sagital en referencia a los cambios de posición en las mediciones radiológicas.

La movilización espinopélvica nativa y normal sigue la una secuencia: en bipedestación, la pelvis tiene inclinación anterior, dado que la columna lumbar esta en lordosis, y el acetábulo es capaz de cubrir la cabeza femoral; mientras en sedestación la columna corrige su lordosis en casi su totalidad, y la pelvis toma una inclinación posterior de aproximadamente 20° a nivel de la articulación sacroiliaca, mientras que el acetábulo, pasa a tener una rotación externa, asociado a una anteversión promedio de 15°, considerando que la anteversión varía 0.8° por cada grado de inclinación pélvica (6).

Considerando la biomecánica anterior, si la copa es implantada en la referencia de la Zona Segura, y la movilidad espinopélvica es rígida, la copa será entonces un componente rígido, que finalmente se traduce en las complicaciones mecánicas, secundarias al aumento en la movilización del componente femoral, que se evidencia a largo plazo en episodios de pinzamiento.

Se considera así, que la manera correcta de predicción de la Zona Segura, es evaluar la movilización femoral y acetabular, tanto prequirúrgica como posquirúrgicamente, en

	FUNDACION UNIVERSITARIA DE CIENCIAS DE LA SALUD	VERSIÓN 01
	FORMULACIÓN Y EJECUCIÓN DE PROYECTOS DE INVESTIGACIÓN	CODIGO: F-PI-FEP-09
	GUIA DE ELABORACION DE UN ARTICULO DE INVESTIGACIÓN	FECHA 14-02-2018

proyecciones radiográficas anteroposterior y lateral, lo que permite obtener la anteinclinación de la copa y el ángulo de posición del componente femoral, que combinados generan el Índice Combinado Sagital, lo que permite determinar la movilización de la cadera en plano sagital y con ello la definición de la Zona Segura (7).

Sin embargo la consideración más importante, hace referencia a que la Zona Segura, no predice estabilidad, dado que en el plano sagital, el arco de movilización de la cadera no siempre corresponde con la Zona Segura Funcional.

TÉCNICA QUIRÚRGICA HOSPITAL SAN JOSÉ DE BOGOTÁ


La técnica quirúrgica empleada para la artroplastia de cadera en el Hospital San José de Bogotá, se basa en la experiencia de las técnicas descritas y la adquirida con el paso de los años dentro de la práctica del hospital. Para lo anterior, se considera el abordaje posterolateral de Kocher modificado por Lagenbeck.

Se posiciona el paciente en decúbito lateral, con protección de las áreas de presión, sobre una mesa radiolúcida ubicada paralela al piso. Se utilizan como puntos anatómicos, la EIAS, el Trocánter Mayor y la diáfisis femoral. El abordaje se realiza con centro en la zona posterior del Trocánter Mayor en dirección distal hacia la diáfisis femoral y hacia proximal la EIAS.

Se expone el grupo muscular de los rotadores externos, reparándose en el tercio medio, para ser desinsertados cercano a la zona ósea del Trocánter Mayor. Se realiza la exposición de la porción posterior de la cápsula articular y se realiza la capsulotomía en T, con lo que se expone el cuello femoral que es osteotomizado para la exposición de la cavidad acetabular.

Se procede a la preparación de la superficie articular acetabular con previa valoración de las referencias anatómicas para luego iniciar con los fresados correspondientes, hasta el tamaño previamente planeado. Para la posición definitiva de la copa, en nuestro caso, se utilizan referencias anatómicas, definidas por el ligamento transversal en la zona anteroinferior, la escotadura ciática en la región anterior y el trasfondo acetabular, que debe estar obligatoriamente relacionado con la posición paralela de la mesa de quirúrgica y por ende del paciente, para poder posicionar la copa del componente definitivo con la anteversión e inclinación requerida por el paciente. Se realiza el corte del cuello del fémur basados en el planeamiento quirúrgico.

Se ha considerado por valoraciones en estudios previos, que el abordaje posterior y posterolateral, es seguro y reproducible, para evitar la lesión neurológica, y no se asocia a debilidad de los abductores, además de no requerir la osteotomía del Trocánter Mayor (8).

	FUNDACION UNIVERSITARIA DE CIENCIAS DE LA SALUD	VERSIÓN 01
	FORMULACIÓN Y EJECUCIÓN DE PROYECTOS DE INVESTIGACIÓN	CODIGO: F-PI-FEP-09
	GUIA DE ELABORACION DE UN ARTICULO DE INVESTIGACIÓN	FECHA 14-02-2018

Para la experiencia del Hospital de San José de Bogotá, la técnica de posicionamiento del componente acetabular por medio del uso de referencias anatómicas y el tipo de abordaje seleccionado, presenta tasas de complicación bajas, con una técnica reproducible.

Se hace uso de método de Ranawat con el fin de determinar el centro de rotación acetabular óptimo. La medición en radiografía pélvica según Ranawat y cols se mide la altura pélvica (H) y se construye un triángulo isósceles rectos desde aproximadamente 5 mm más o menos a la intersección de la línea de Shenton (S) y la línea de Koehler. El tamaño del triángulo L es una quinta parte de la altura pélvica H (9, 10).

La necesidad de las mediciones radiológicas de los reemplazos de cadera en nuestro hospital, no radica en un vacío de la evidencia, ya que hay estudios científicos de los hallazgos radiológicos en la funcionalidad de la cadera, adicional a esto, existen actualmente métodos tecnológicos intraquirúrgicos, impresión 3D, cirugías asistidas computarizadas, fluoroscopia que obligan la necesidad de evaluar nuestros procesos y resultados. Se considera la opción de un trabajo institucional para evaluar nuestros propios resultados como plan de mejora, según los resultados, de modificaciones en la técnica quirúrgica y protocolos, teniendo en cuenta que no contamos con estudios previos.


IX. MÉTODOS

Estudio observacional descriptivo de corte transversal de evaluación radiológica de pacientes con reemplazo total de cadera valorados desde 2012 hasta 2018 en la que se registra, se describe y se determina características

Se escogieron pacientes con lesiones degenerativas primarias de cadera, pacientes con artrosis degenerativa secundaria a alteraciones morfológicas de la infancia (displasia de cadera en desarrollo), lesiones secundarias a procesos autoinmunes (artritis degenerativa) o enfermedades tales como Paget, mayor de edad. Entre los criterios de exclusión Pacientes sometidos a reemplazo de Cadera secundario a lesiones traumáticas, Menor de edad, No disponibilidad de imágenes radiológicas prequirúrgicas y postoperatorias.

Las medidas evaluadas dentro de éste estudio son:

ANGULO DE SHARP: Éste ángulo se determina tomando como línea de referencia la tangencial base de ambos isquion inclinando un ángulo en el borde superoexterno y anterior del acetábulo. (Ver figura 1). La línea horizontal también se realiza desde borde horizontal entre las lágrimas bilaterales (ver figura 1.1). Un ángulo de Sharp normal está entre 33° y 38°. El ángulo de Sharp entre 39° y 42°, definidas limítrofes; y finalmente > 42°, definido como displásico (11)

	FUNDACION UNIVERSITARIA DE CIENCIAS DE LA SALUD	VERSIÓN 01
	FORMULACIÓN Y EJECUCIÓN DE PROYECTOS DE INVESTIGACIÓN	CODIGO: F-PI-FEP-09
	GUIA DE ELABORACION DE UN ARTICULO DE INVESTIGACIÓN	FECHA 14-02-2018

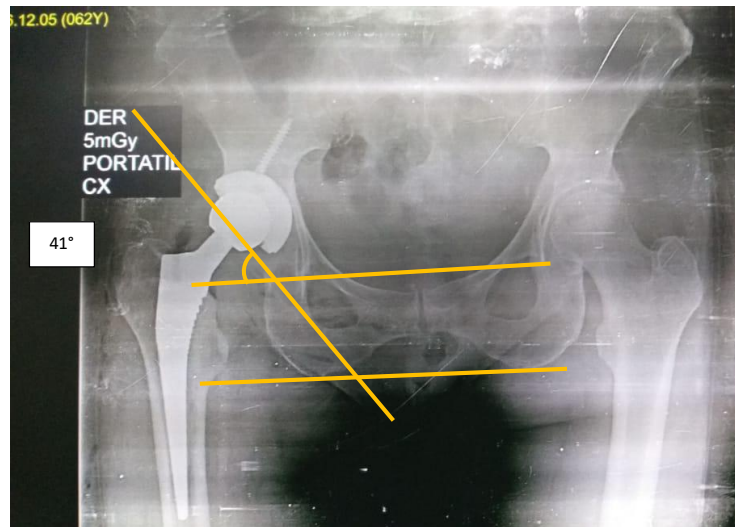
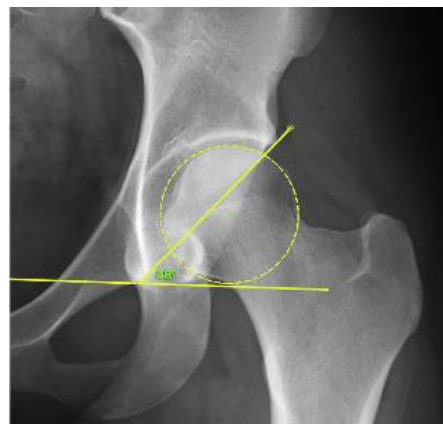


Figura 1




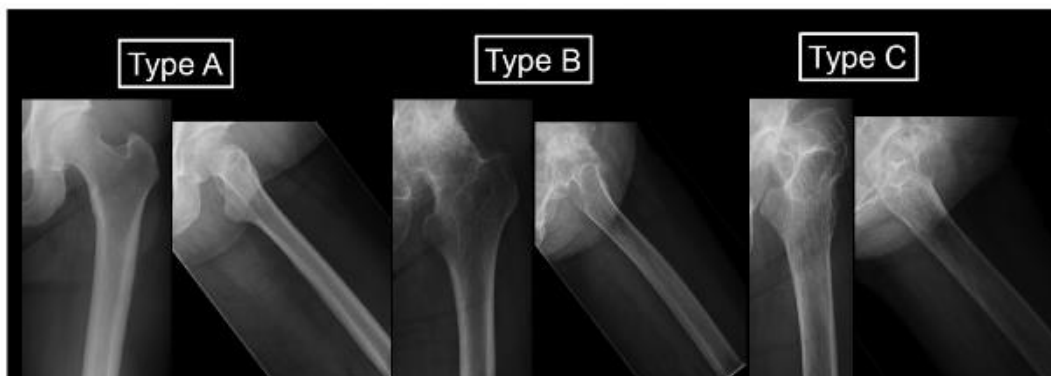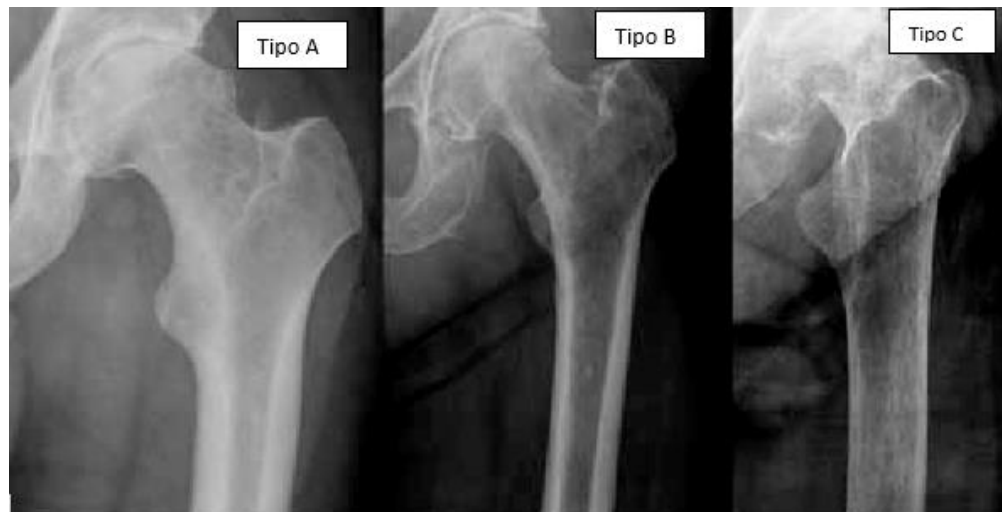Sandeep Mannava, M.D., Ph.D., Andrew G. Geeslin, M.D., Salvatore J. Frangiamore, M.D., M.S., Mark E. Cinque, M.S., Matthew G. Geeslin, M.D., Jorge Chahla, M.D., Ph.D., and Marc J. Philippon, M.D., Comprehensive Clinical Evaluation of Femoroacetabular Impingement: Part 2, Plain Radiography, the Arthroscopy Association of North America, Arthroscopy Techniques, Vol 6, No 5 (October), 2017: pp e2003-e2009.

Figura 1.1 ANGULO DE SHARP

DORR: La clasificación Dorr se usa ampliamente para evaluar la calidad ósea femoral. En esta clasificación, la calidad ósea femoral se divide en tres tipos utilizando radiografías anteroposteriores y laterales de la articulación de la cadera (12).

El tipo A (*ver figura 2*) es una cortical ósea suficientemente gruesa en vistas anteroposterior y lateral. El tipo C se caracteriza por una cortical extremadamente delgada y un canal medular ancho. El tipo B está entre los tipos A y C y comprende un hueso cortical delgado con un embudo residual (12).


	FUNDACION UNIVERSITARIA DE CIENCIAS DE LA SALUD	VERSIÓN 01
	FORMULACIÓN Y EJECUCIÓN DE PROYECTOS DE INVESTIGACIÓN	CODIGO: F-PI-FEP-09
	GUIA DE ELABORACION DE UN ARTICULO DE INVESTIGACIÓN	FECHA 14-02-2018



Ryota Nakayaa, Masaki Takaoa., Hidetoshi Hamadab, Takashi Sakaib, Nobuhiko Sugano, Reproducibility of the Dorr classification and its quantitative indices on plain radiographs, Orthop Traumatol Surgery & Research (2018):

Figura 2: **CLASIFICACIÓN DORR**

OFFSET FEMORAL: Es la lateralización de la cabeza femoral, Esta medición radiográfica debe realizarse con precisión y varía según la rotación de la cadera. el desplazamiento (rango 41-44 mm) aumenta con el tamaño del fémur mostrando un buen coeficiente de correlación (13), medido en una radiografía convencional AP de la cadera, rotación interna de 10° a 15° midiendo la distancia desde el centro de rotación de la cabeza femoral hacia una línea biseca del eje mayor longitudinal del fémur a nivel del trocánter mayor. La medición puede variar (14). *Figura 3*

	FUNDACION UNIVERSITARIA DE CIENCIAS DE LA SALUD	VERSIÓN 01
	FORMULACIÓN Y EJECUCIÓN DE PROYECTOS DE INVESTIGACIÓN	CODIGO: F-PI-FEP-09
	GUIA DE ELABORACION DE UN ARTICULO DE INVESTIGACIÓN	FECHA 14-02-2018

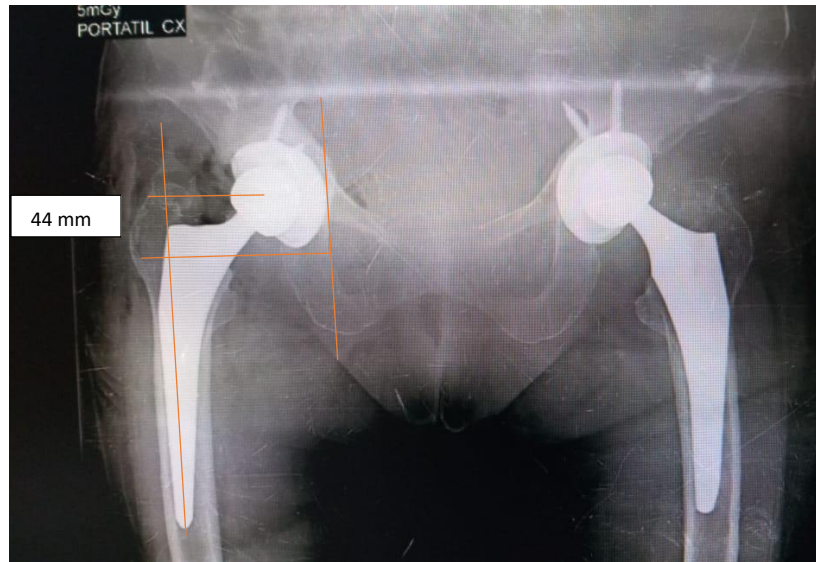

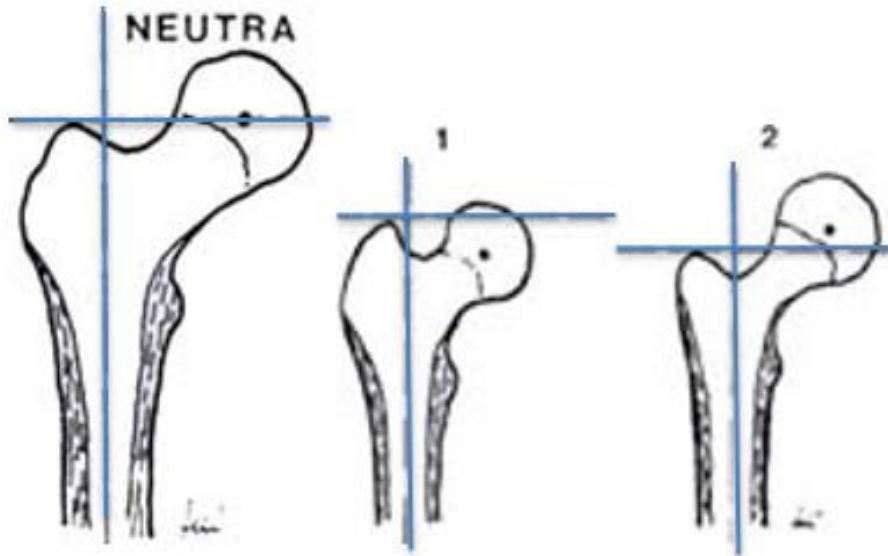


Figura 3: Offset Femoral Horizontal

RELACIÓN ARTÍCULO TROCANTÉRICA: Esta medida se realiza en la radiografía anteroposterior de la pelvis. Se traza una línea a través del eje longitudinal del fémur y perpendicular a esta se traza una segunda línea que va tangente al borde superior más prominente del trocánter mayor y se extiende al centro de la cabeza femoral. (Ver figura 4). Cuando esta segunda línea pasa a través del centro de giro de la cabeza femoral, se considera que la relación artículo-trocantérica es neutra. Cuando pasa por encima del centro de rotación de la cabeza femoral, esta relación se denomina negativa. Cuando pasa por debajo del centro de rotación de la cabeza, se denomina positiva (15).

	FUNDACION UNIVERSITARIA DE CIENCIAS DE LA SALUD	VERSIÓN 01
	FORMULACIÓN Y EJECUCIÓN DE PROYECTOS DE INVESTIGACIÓN	CODIGO: F-PI-FEP-09
	GUIA DE ELABORACION DE UN ARTICULO DE INVESTIGACIÓN	FECHA 14-02-2018



Adolfo Llinás, Dr. Eusebio J. Cadena, Dr. José Navas, Planeación Preoperatoria e Intraoperatoria de los Reemplazos Articulares de la Cadera, Revista Colombiana de Ortopedia y Traumatología Ortopedia. 11 No. 3, diciembre de 1999.

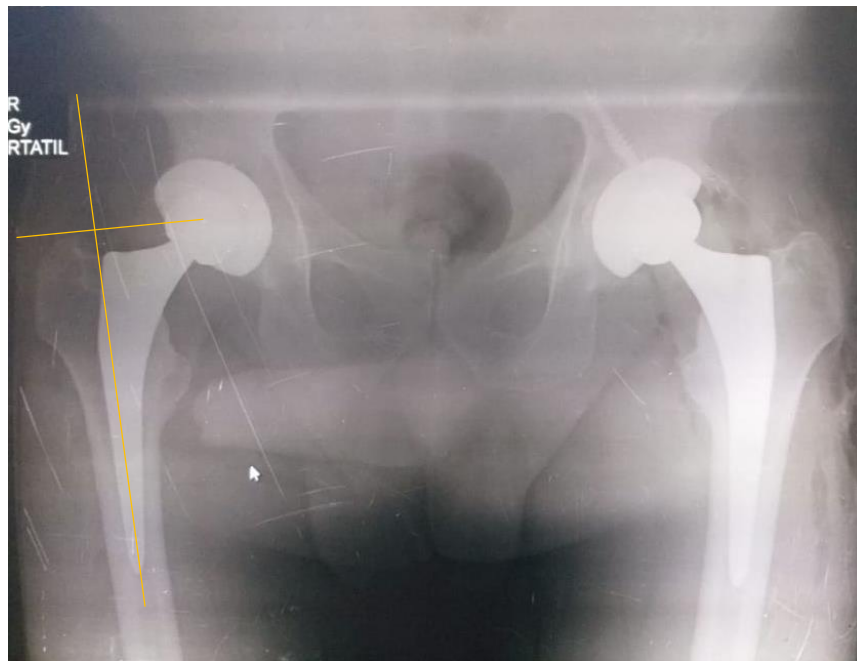



Figura 4: RELACIÓN ARTICULO TROCANTÉRICA NEUTRA

	FUNDACION UNIVERSITARIA DE CIENCIAS DE LA SALUD	VERSIÓN 01
	FORMULACIÓN Y EJECUCIÓN DE PROYECTOS DE INVESTIGACIÓN	CODIGO: F-PI-FEP-09
	GUIA DE ELABORACION DE UN ARTICULO DE INVESTIGACIÓN	FECHA 14-02-2018

Análisis de Datos: Los datos de los pacientes fueron recolectados desde el momento postoperatorio registrando las medidas de sus radiografías en los controles médicos postoperatorios radiográficos, registrándose de forma inicial en sistema Excel y comparados por medio de sistema de análisis STATA 13.

El presente trabajo sigue los lineamientos internacionales relacionados con las recomendaciones para realizar investigaciones. El estudio respeta la reglamentación nacional e internacional de ética. Según la resolución 8430 de la legislación colombiana en el capítulo 11.

Se tomaron las precauciones para resguardar la intimidad de los datos de las personas que participa en la investigación y la confidencialidad de su información personal, Como estrategia se realizó codificación de cada paciente con el fin de protección de datos personales y registros clínicos y radiológicos, los datos reales solo son conocidos por el investigador principal.

X. RESULTADOS


Se realizó la evaluación radiológica con un seguimiento de 6 años (2012 – 2018) a pacientes con reemplazo total de cadera, en total 255 pacientes, edad promedio 55.6 + o - 16 años (edad mínima 19 años, edad máxima 93 años), 62.5% fueron pacientes femeninas, 37.5% pacientes masculinos, 50.5% fueron caderas derechas, 81% prótesis no cementadas, 13% prótesis cementadas, 5% prótesis híbridas, relación articulo trocantérica con 61% de prótesis neutras, 19% prótesis con relación articulo trocantérica positiva, 18% Relación articulo trocantérica negativa.

TABLA 1

Variable	Frecuencia	Porcentaje%
Género		
Femenino	96	37.5 %
Masculino	160	62.5 %
Lateralidad		
Izquierda	127	49.42 %
Derecha	130	50.58 %
Prótesis		
Cementada	33	13,8 %
No cementada	194	81,1 %
Hibrida	12	5.02 %

TABLA 2

Variable	Promedio	Desviación estándar
-----------------	-----------------	----------------------------

	FUNDACION UNIVERSITARIA DE CIENCIAS DE LA SALUD	VERSIÓN 01
	FORMULACIÓN Y EJECUCIÓN DE PROYECTOS DE INVESTIGACIÓN	CODIGO: F-PI-FEP-09
	GUIA DE ELABORACION DE UN ARTICULO DE INVESTIGACIÓN	FECHA 14-02-2018

Edad	57.55	16.2
Sharp	42.13	6.15
Relación at	1.003	0.61
Off set horizontal	37.13	8.98

TABLA 3

Variable	DORR A. N (%)	DORR B N (%)	DORR C N (%)
Genero			
MASCULINO	45 (42.86)	45 (36.89)	6 (21.43)
FEMENINO	60 (57.14)	77 (63.11)	22 (78.57)
Edad*	52.89 +/- 16.9	59.45 +/- 14.32	67.42 +/- 15.81

*p < 0.05

TABLA 4


Variable	PROTESIS 0 (%)	PROTESIS 1 (%)	PROTESIS 2 (%)
Genero			
MASCULINO	45 (42.86)	45 (36.89)	6 (21.43)
FEMENINO			
Offset horizontal*	39.87 +/- 8.38	37.22 +/- 8.67	29.83 +/- 8.46
Edad*	64.45 +/- 17.63	56.85 +/- 15.17	65.75 +/- 16.13
Sharp	42.75 +/- 6.45	41.82 +/- 5.92	40.83 +/- 8.33

* p < 0.05

Al realizar la comparación de nuestros, encontramos que en la posición de la copa (medida Sharp) está en rangos adecuados así como la posición medida con la relación Articulo trocántérica. Sin embargo los resultados medidos por en el offset horizontal muestran diferencias en cuanto a la medida estándar (promedio 45.27 - DE 5.95)

XI. DISCUSIÓN

El reemplazo de cadera es una de las cirugías más realizadas en los últimos años teniendo en cuenta el éxito y buenos resultados tanto a corto como a largo plazo, así como la capacidad de retornar calidad de vida a los pacientes. La artroplastia de cadera es uno de los procedimientos más comunes realizados para el tratamiento de la osteoartritis avanzada

	FUNDACION UNIVERSITARIA DE CIENCIAS DE LA SALUD	VERSIÓN 01
	FORMULACIÓN Y EJECUCIÓN DE PROYECTOS DE INVESTIGACIÓN	CODIGO: F-PI-FEP-09
	GUIA DE ELABORACION DE UN ARTICULO DE INVESTIGACIÓN	FECHA 14-02-2018

y también se requiere en aproximadamente un tercio de los pacientes con fractura de cadera, con 332,000 reemplazos de cadera realizados en 2010 en los Estados Unidos. (17)

La evaluación radiográfica debe incluir la consideración no solo de la prótesis sino también de las estructuras contiguas de tejido óseo y blando. Se han discutido las posiciones esperadas de los componentes femorales y acetabulares. La variación de estas posiciones puede resultar en falla del mecanismo que puede repercutir en inestabilidad o luxación, sobrecarga de la prótesis que se traduce en una mayor producción de partículas (mayor desgaste), así como de discrepancia de longitud.


La importancia del uso de parámetros radiológicos para realizar una planificación de la cirugía y parámetros anatómicos que permitan posicionar el paciente y colocar componentes protésicos en una posición funcional y segura. Éstos son elementos imprescindibles con el fin de reestablecer la función coxofemoral. (16)

La mayor parte de los estudios determinan que la importancia del planeamiento preoperatorio es crucial para los resultados con el fin de poder aumentar la precisión de la posición de los implantes. (18) reforzamos la necesidad de tomar medidas postoperatorias comparativas para optimizar los resultados, minimizar las complicaciones agudas como las derivadas de la hospitalización prolongada en el adulto mayor. La adecuada planificación permite evitar complicaciones como fracturas intraoperatorias y resultados como discrepancias de longitud. La evaluación de la anteversión femoral combinada intraoperatoria permite mantener los componentes de forma segura para prevenir posibles luxaciones protésicas

En este estudio se presenta nuestra experiencia en la evaluación radiológica postoperatoria en pacientes con reemplazo total de cadera, encontrando que la mayor proporción del total de pacientes (81%) fueron utilizadas prótesis no cementadas, con evaluación de la relación articulo trocantérica neutra (61%), con ángulo Sharp dentro de medidas estándar de la literatura (promedio 45.2°). Sin embargo la evaluación del Offset horizontal muestra una diferencia con lo encontrado en la literatura teniendo en cuenta que no hubo una comparación con la cadera contra lateral. Es estadísticamente significativo la relación entre la edad y la clasificación DORR / edad y tipo de prótesis, encontrando que a mayor edad se considera uso de prótesis cementadas.

Se incluyeron un número considerable de pacientes (256), con un método seguro, reproducible y con evaluación clínica y radiológica inmediata en donde se logró recolectar medidas postoperatorias, con toma obligatoria de la radiografía postquirúrgica de forma inmediata, logrando digitalizar las medidas radiológicas postoperatorias.

Se parte de una base comparativa realizada en nuestra institución con la que se pretendía establecer si los parámetros radiológicos y anatómicos eran suficientes para el posicionamiento satisfactorio de las prótesis de cadera.

	FUNDACION UNIVERSITARIA DE CIENCIAS DE LA SALUD	VERSIÓN 01
	FORMULACIÓN Y EJECUCIÓN DE PROYECTOS DE INVESTIGACIÓN	CODIGO: F-PI-FEP-09
	GUIA DE ELABORACION DE UN ARTICULO DE INVESTIGACIÓN	FECHA 14-02-2018

La necesidad de autoevaluar los resultados postoperatorios es importante la consideración de nuevas técnicas. Los resultados en las radiografías postoperatorias muestran que la técnica utilizada brinda la posibilidad de tener una adecuada posición de los componentes protésicos al ser comparados con la literatura. Nuestros resultados son satisfactorios y acorde con lo esperado en la literatura

En conclusión, el planeamiento preoperatorio es importante para predecir y determinar la buena posición de los componentes. Nuestra técnica quirúrgica brinda la posibilidad de resultados favorables en la posición de las prótesis, según los resultados arrojados en nuestro estudio, la posición de la copa medida con el ángulo de Sharp y la relación articulo-trocantérica son adecuados. Consideramos que es necesario medir el offset contralateral. Al determinar el offset de la cadera no operada nos permitirá evaluar de forma más objetiva nuestro resultado.

Se confirma radiológicamente y de forma estadística que nuestros resultados radiológicos post operatorios nos permiten concluir que los parámetros prequirúrgicos radiológicos e intraoperatorios utilizados, son reproducibles y seguros. El buen resultado clínico es multifactorial . el adecuado funcionamiento de los componentes garantizan estabilidad y menor desgaste de la prótesis.

Es necesario realizar correlaciones clínicas, seguimientos radiológicos con diferentes proyecciones así como seguimiento a esta cohorte para futuros estudios en nuestra institución.

XII. AGRADECIMIENTOS

Agradecimiento al equipo de Epidemiología de la Fundación Universitaria de Ciencias de la Salud


Asesor Científico Dr. Juan Pablo Alzate

XIII. DECLARACIÓN DE CONFLICTO DE INTERES

No se declaran conflictos de interés


XIV. DECLARACIÓN DE FINANCIACION DEL PROYECTO

No se declara requerimiento de financiación para el proyecto

	FUNDACION UNIVERSITARIA DE CIENCIAS DE LA SALUD	VERSIÓN 01
	FORMULACIÓN Y EJECUCIÓN DE PROYECTOS DE INVESTIGACIÓN	CODIGO: F-PI-FEP-09
	GUIA DE ELABORACION DE UN ARTICULO DE INVESTIGACIÓN	FECHA 14-02-2018

XV. REFERENCIAS BIBLIOGRAFICAS

- Franklin T. Hoaglund, MD, and Lynne S. Steinbach, MD, Primary Osteoarthritis of the Hip: Etiology and Epidemiology, The Journal of the American Academy of Orthopaedic Surgeons • September 2001.
- Nicolas S. Piuizzi, MD, Paul Manner, MD, FRCSC, Brett Levine, MD, MS, American Academy of Orthopaedic Surgeons Appropriate Use Criteria: Management of Osteoarthritis of the Hip, J Am Acad Orthop Surg 2018;00:1-5.
- CRISTINA GONZÁLEZ PARADA, EVOLUCIÓN DE LA INDICACIÓN DE ARTROPLASTIA TOTAL DE CADERA Y RECAMBIO DE ARTROPLASTIA TOTAL DE CADERA EN ANDALUCÍA, UNIVERSIDAD DE MÁLAGA NOVIEMBRE 2015.
- TEZUKA, Taro. HECKMANN, Nathanael. BODNER, Russell. DORR, Lawrence. Funcional Safe Zone is superior to the Lewinnek Safe Zone for Total Hip Arthroplasty: Why the Lewinnek Safe Zone is not always predictive of stability. The Journal of Arthroplasty. Octubre de 2018. 34 (2019) 3-8.
- FERGUSON, Rory. PALMER, Antony. Taylor, Adrian. PORTER, Martyn. MALCHAU, Henrik. Hip and Knee replacement 1. Lancet 2018; 392: 1662 – 71.
- HARKESS, James. Cirugía Ortopédica de Campbell. Artroplastia de Cadera. Editorial Panamericana. Capítulo 16, pág 446 – 470
- HOPPEMELD, Stanley. DE BOER, Piet. Abordajes en Cirugía Ortopédica. Capítulo 8, pág 365 - 453
- A. Kornuijt, D. Das, T. Sijbesma, W. van der Weegen; The rate of dislocation is not increased when minimal precautions are used after total hip arthroplasty using the posterolateral approach; Bone Joint J 2016;98-B:589–94.
- Hong Zhang, MD, Ye Huang, MD, Yi-Xin Zhou, MD, Yi-Xiong Zhou, MD, Ming Lv, MD, and Zeng-Hui Jiang, MD; A Technique to Optimize the Acetabular Reconstruction in Acetabular Dysplasia; The Journal of Arthroplasty, Vol. 20 No. 5 2005.
- Markus D. SCHOFER, Thomas PRESSEL, Thomas J. HEYSE, Jan SCHMITT, Ulrich BOUDRIO; Radiological determination of the anatomic hip centre from pelvic landmarks; Acta Orthop. Belg., 2010, 76, 479-485.
- Sandeep Mannava, M.D., Ph.D., Andrew G. Geeslin, M.D., Salvatore J. Frangiamore, M.D., M.S., Mark E. Cinque, M.S., Matthew G. Geeslin, M.D., Jorge Chahla, M.D., Ph.D., and Marc J. Philippon, M.D., Comprehensive Clinical Evaluation of Femoroacetabular Impingement: Part 2, Plain Radiography, the Arthroscopy Association of North America, Arthroscopy Techniques, Vol 6, No 5 (October), 2017: pp e2003-e2009.
- Ryota Nakayaa, Masaki Takaoa,, Hidetoshi Hamadab, Takashi Sakaib, Nobuhiko Sugano, Reproducibility of the Dorr classification and its quantitative indices on plain radiographs, Orthop Traumatol Surg & Research (2018)
- Lecerf, G.; Fessy, M.H.; Phillipot, R.; Massin, P.; Giraud, F.; Flecher, X.; Girard, J.; Mertl, P.; Marchetti, E. & Stindel E. Femoral offset: anatomical concept, definition, assessment, implications for preoperative templating and hip arthroplasty. Orthop. Traumatol. Surg. Res., 95(3):210-9, 2009.

	FUNDACION UNIVERSITARIA DE CIENCIAS DE LA SALUD	VERSIÓN 01
	FORMULACIÓN Y EJECUCIÓN DE PROYECTOS DE INVESTIGACIÓN	CODIGO: F-PI-FEP-09
	GUIA DE ELABORACION DE UN ARTICULO DE INVESTIGACIÓN	FECHA 14-02-2018

14. Raúl Álvarez San Martín & José Antonio Velutini, Kochen; Anatomy of the Human Femoral Head: Orthopedic Issues, Part I. Proximal Femur Anatomy and Anthropometric Measures; Int. J. Morphol., 28(2):427-431, 2010.

15. Adolfo Llinás, Dr. Eusebio J. Cadena, Dr. José Navas, Planeación Preoperatoria e Intraoperatoria de los Reemplazos Articulares de la Cadera, Revista Colombiana de Ortopedia y Traumatología
Ortopedia. 11 No. 3, diciembre de 1999.

16. Amro Alnahhal, Nayef Aslam-Pervez, Hassaan Q. Sheikh, Templating Hip Arthroplasty, Open Access Macedonian Journal of Medical Sciences.2019 Feb 28; 7(4):672-685

17. Jan Vanrusselt, Milan Vansevenant, Geert Vanderschueren, Filip Vanhoenacker, Postoperative radiograph of the hip arthroplasty:what the radiologist should know, Insights Imaging (2015) 6:591–600

18. Edson Hidenori Miashiroa, Edson Noboru Fujikib, Eduardo Nagashigue Yamaguchib ,Takeshi Chikudeb, Luiz Henrique Silveira Rodrigues ,Gustavo Martins Fontes, Fausto Boccatto Rosa, Preoperative planning of primary total hip arthroplasty using conventional radiographs, Rev Bras Ortop. 2014 Mar-Apr; 49(2): 140–148