

**FRECUENCIA DE NEOPLASIAS DE PIEL EN CANINOS REMITIDOS A UN
LABORATORIO DE PATOLOGIA VETERINARIA DE BOGOTÁ: ESTUDIO
RETROSPECTIVO EN EL PERIODO 2015-2016.**

JUAN SEBASTIAN MAYORGA MURCIA

JUSTINE RUIZ MARTINEZ

**UNIVERSIDAD DE CIENCIAS APLICADAS Y AMBIENTALES - U.D.C.A
VICERRECTORIA DE INVESTIGACIONES DEPARTAMENTO DE CIENCIAS
PECUARIAS
FACULTAD DE MEDICINA VETERINARIA**

BOGOTÁ D.C. 2016

**FRECUENCIA DE NEOPLASIAS DE PIEL EN CANINOS EMITIDOS A UN
LABORATORIO DE PATOLOGÍA VETERINARIA DE BOGOTÁ:
ESTUDIO RETROSPECTIVO EN EL PERIODO 2015-2016.**

JUAN SEBASTIAN MAYORGA MURCIA

MV

JUSTINE RUIZ MARTINEZ

MV

**Trabajo presentado como prerrequisito para optar por el título de profesional en
Medicina Veterinaria**

Directora:

CAROLINA GALLEGO LOPEZ

MV, MSc, PhD

**UNIVERSIDAD DE CIENCIAS APLICADAS Y AMBIENTALES - U.D.C.A
VICERRECTORIA DE INVESTIGACIONES DEPARTAMENTO DE CIENCIAS
PECUARIAS
FACULTAD DE MEDICINA VETERINARIA**

BOGOTÁ D.C. 2016

FRECUENCIA DE NEOPLASIAS DE PIEL EN CANINOS REMITIDOS A UN LABORATORIO DE PATOLOGÍA VETERINARIA DE BOGOTÁ: ESTUDIO RETROSPECTIVO EN EL PERIODO 2015-2016.

FREQUENCY OF CANINE SKIN NEOPLASMS SENT TO A VETERINARY PATHOLOGY LABORATORY IN BOGOTÁ: RETROSPECTIVE STUDY IN THE PERIOD 2015-2016.

RESUMEN

Las neoplasias son una de las principales patologías asociadas al Sistema tegumentario. Este estudio incluyó un total de 2008 casos, 458 correspondieron a neoplasias cutáneas diagnosticadas en caninos de diversa edad, sexo y raza que se presentaron en distintas localidades de la ciudad de Bogotá en el periodo comprendido entre enero de 2015 y marzo del 2016. Las neoplasias de Origen mesenquimal fueron las más frecuentes con (51.5%), seguido por las de Origen epitelial (41.3%) y finalmente las de origen Vasculares (7.2%). De acuerdo con el comportamiento biológico las neoplasias benignas fueron más frecuentes (57%), seguido por las malignas (43%). Las neoplasias más frecuentes fueron el mastocitoma de bajo grado de malignidad (13.5%), el histiocitoma (10.9%), el linfangioma (9%) neoplasias benignas de células basales (9%) y el lipoma (7.6%). Las razas más predispuestas a sufrir neoplasias cutáneas fueron los mestizos (11.3%), el Labrador (10.9%), el Golden Retriever (10.9%) y el Schnauzer (10.4) sin haber asociación entre el tipo de raza y el tipo de neoplasia. Los animales mayores a 8 años presentaron un porcentaje de presentación de neoplasias del 60.5%, encontrándose asociación estadísticamente significativa ($p < 0.001$) entre la edad y el tipo de neoplasia, con un promedio de presentación de 7 años, siendo esta la edad de mayor riesgo de presentación de neoplasias cutáneas. Los machos son el género que más se ve afectado, con un porcentaje del 58.5%, los caninos con pedigrí presentaron más neoplasias cutáneas con un resultado de 87.1%, seguido por las razas mestizas (11,1%), no se encontró asociación estadística entre el pedigrí y el tipo de neoplasia.

SUMMARY

Neoplasms are one of the main pathologies associated with the integumentary system. This study included a total of 2008 cases, 458 corresponded to cutaneous neoplasms diagnosed in canines of different ages, sex and breed presented at different locations in the city of Bogota in the period between January 2015 and March 2016. Neoplasms of mesenchymal origin were the most frequent with (51.5%), followed by epithelial origin (41.3%) and finally Vascular origin (7.2%). According to the biological behavior benign neoplasms were more frequent (57%), followed by malignant (43%). The most common neoplasms were low-grade malignancy mastocytoma (13,5%), histiocytoma (10.9%), lymphangioma (9%) and lipoma(7.6%). The most predisposed breeds to suffer cutaneous neoplasms were mixed breeds (11.3%), retriever (10.9%), Golden retriever (10.9%) and Schnauzer (10.4%) without association between the type of breed and type of neoplasms. Animals older than 8 years had a percentage of presentation of neoplasms (60.5%) finding statistically significant association ($p < 0.001$) between age and the type of neoplasm , with an average of presentation of 7 years, this being the age of increased risk of skin neoplasms presentation. Males are more affected, with a percentage of (58.5%), pedigreed canines showed more skin neoplasms with a score of (87.1%), followed by mixed breeds (11.1%), no statistical association was found between pedigree and type of neoplasm

AGRADECIMIENTOS

- A la DRA. Carolina Gallego Lopez que ha sido nuestra guía y maestra en este proyecto; enorme agradecimiento por su exclusivo apoyo y representativa colaboración en estos meses de trabajo y aprendizaje. Especial gratitud por la confianza brindada.
- A la DRA. Paola Corrales, Codirectora del proyecto y fiel guía en los resultados estadísticos de este estudio.
- Al DR. Mauricio Collazos y al laboratorio de Histopatología de la Universidad U.D.C.A por su especial colaboración y apoyo incondicional.

DEDICATORIA

A MIS ABUELOS

Alejandro Murcia G, Azucena Hernandez, Jaime Mayorga, Judith Garzon

A MI MADRE Y A MI PADRE

William Mayorga G, Alexandra Murcia H

A MIS FAMILIARES

Paula, Sophie, Paola, Martha, Lucia, Abi, Dora, Carolina, Mercedes, Luis y Dani

A MIS AMIGOS

Nicolas, Maria.J, Diego, Camilo, Juan, Alejandra y Vero

J. SEBASTIAN M. MURCIA

A MI GRAN PROTECTORA

Maria Ofelia Martinez Capote

A MI SEGUNDA MADRE

Diana Ruiz Martinez

A MI MÁS FIEL AMIGA

Valentina Contreras Osorio

A LOS AMORES MÁS ESPECIALES DE MI VIDA

Jeronimo, Luna y Lola

JUSTINE R. MARTINEZ

CONTENIDO

CAPÍTULO I	1
INTRODUCCIÓN	1
REFERENCIAS.....	2
CAPITULO II	3
REVISIÓN DE LITERATURA	3
1. Neoplasias Epiteliales	3
1.1 Papiloma.....	3
1.2 Carcinoma escamocelular.....	4
1.3 Carcinoma de celulas basales	6
2. Tumores de estructuras anexas de la piel	7
2.1 Tumores foliculares	7
2.1.1 Acantoma infundibular queratinizante.....	7
2.1.2 Tricoblastoma	8
2.1.3 Tricoepitelioma:	9
2.1.4 Tricoepitelioma maligno	9
2.2 Adenoma sebaceo y epitelioma sebaceo	10
2.3 Adenoma de glandulas hepatoides	11
2.4 Carcinoma de glandulas hepatoides.....	12
2.5 Adenoma apocrino	12
2.6 Carcinoma apocrino	13
3 Tumores melanocíticos.....	14
3.1 Melanocitoma	14
3.2 Melanoma	15
4 Neoplasias mesenquimales.....	15
4.1 Fibroma	15
4.2 Fibrosarcoma.....	16
4.3 Histiocitoma	16
4.4 Histiocitoma maligno (sarcoma histiocitico):.....	17
4.5 Linfoma :.....	17
4.6 Lipoma:.....	18
4.7 Liposarcoma:	18
4.8 Schwannoma:	18
4.9 Mastocitoma de bajo y alto grado de malignidad:	19
4.10 Sarcoma indiferenciado:.....	20
4.11 Mixosarcoma:.....	20

5 Tumores vasculares	20
5.1 Linfangioma:.....	20
5.2 Hemangioma:	20
5.3 Hemangiosarcoma:.....	21
5.4 Hemangiopericitoma:.....	21
CAPITULO III	22
FRECUENCIA DE NEOPLASIAS DE PIEL EN CANINOS EMITIDOS A UN LABORATORIO DE PATOLOGIA VETERINARIA DE BOGOTÁ: ESTUDIO RETROSPECTIVO EN EL PERIODO 2015-2016	
1. Materiales y métodos.....	22
2. Resultados.....	22
2.1 Análisis Univariado:	23
2.1.1 Raza	23
2.1.2 Género.....	24
2.1.3 Edad.....	25
2.1.4 Clasificación de las neoplasias	26
2.1.5 Origen celular del crecimiento	27
2.1.6 Comportamiento biológico:.....	27
2.1.7 Según el tipo de pedigrí:.....	28
2.2 Analisis Bivariado:	29
2.2.1 Raza y tipo de neoplasia:	29
2.2.2 Tamaño corporal y tipo de neoplasia.....	30
2.2.3Sexo y tipo de neoplasia.....	31
2.2.4 Edad y tipo de neoplasia.....	32
2.2.5Pedigrí y tipo de neoplasia:	33
3.Discusión:.....	34
4. Conclusiones	37
5. REFERENCIAS.....	38

LISTA DE FIGURAS

FIGURA 1. FRECUENCIA DE NEOPLASIAS SEGÚN RAZA.	23
FIGURA 2. FRECUENCIA DE NEOPLASIAS SEGÚN GRUPOS DE RAZA / RZ: RAZA	24
FIGURA 3. FRECUENCIA DE NEOPLASIAS SEGÚN EL GÉNERO.	25
FIGURA 4. FRECUENCIA DE NEOPLASIAS SEGÚN GRUPO ETARIO.	25
FIGURA 5. FRECUENCIA SEGÚN EL TIPO DE NEOPLASIA.	26
FIGURA 6. FRECUENCIA SEGUN EL ORIGEN DE NEOPLASIA.....	27
FIGURA 7. FRECUENCIA SEGUN EL COMPORTAMIENTO BIOLÓGICO DE LAS NEOPLASIAS.	28
FIGURA 8. FRECUENCIA SEGUN EL TIPO DE PEDIGRÍ.....	28
FIGURA 9. FRECUENCIA SEGUN EL TIPO DE RAZA, DEL ANÁLISIS BIVARIADO.	29
FIGURA 10. FRECUENCIA SEGUN EL TIPO DE TAMAÑO CORPORAL , DEL ANÁLISIS BIVARIADO.	30
FIGURA 11. FRECUENCIA SEGUN EL TIPO DE SEXO , DEL ANÁLISIS BIVARIADO.	31
FIGURA 12. FRECUENCIA SEGUN EL TIPO DE EDAD , DEL ANÁLISIS BIVARIADO.	32
FIGURA 13. FRECUENCIA SEGUN EL TIPO DE PEDIGRI , DEL ANÁLISIS BIVARIADO.	34

LISTA DE TABLAS

TABLA 1. FRECUENCIA DE NEOPLASIAS SEGÚN RAZA.....	23
TABLA 2. FRECUENCIA DE NEOPLASIAS SEGÚN TAMAÑO DE RAZA.....	24
TABLA 3. FRECUENCIA DE NEOPLASIAS SEGÚN EN GÉNERO.....	25
TABLA 4. FRECUENCIA DE NEOPLASIAS SEGÚN GRUPO ETARIO.....	26
TABLA 5. FRECUENCIA SEGÚN EL TIPO DE NEOPLASIA.....	27
TABLA 6. FRECUENCIA SEGUN EL COMPORTAMIENTO BIOLÓGICO DE LAS NEOPLASIAS.....	28
TABLA 7. FRECUENCIA SEGUN EL TIPO DE PEDIGRÍ.....	29
TABLA 8. TIPO DE RAZA VS TIPO DE NEOPLASIA, TABULACIÓN CRUZADA.....	30
TABLA 9. PRUEBAS CHI-CUADRADO, TIPO DE RAZA VS PRESENCIA DE NEOPLASIA.....	30
TABLA 10. TAMAÑO CORPORAL DEL CANINO VS EL TIPO DE NEOPLASIA, TABULACIÓN CRUZADA.....	31
TABLA 11. PRUEBAS DE CHI-CUADRADO. TAMAÑO CORPORAL DEL CANINO VS TIPO DE NEOPLASIA.....	31
TABLA 13. PRUEBAS DE CHI-CUADRADO, SEXO VS TIPO DE NEOPLASIA.....	32
TABLA 14. EDAD VS EL TIPO DE NEOPLASIA, TABULACIÓN CRUZADA.....	33
TABLA 15. CHI-CUADRADO SEGÚN LA EDAD VS EL TIPO DE NEOPLASIA TABULACIÓN CRUZADA.....	33
TABLA 16. PRUEBAS DE NORMALIDAD, TIPO DE EDAD VS EL TIPO DE NEOPLASIA.....	33
TABLA 17. RECUENTO PEDIGRÍ VS EL TIPO DE NEOPLASIA TABULACIÓN CRUZADA.....	34
TABLA 18. PRUEBAS DE CHI-CUADRADO, PEDIGRÍ VS TIPO DE NEOPLASIA.....	34

LISTA DE ANEXOS

ANEXO 1.....	43
ANEXO 2.....	45

CAPÍTULO I

INTRODUCCIÓN

Si bien se desconocen las cifras exactas de la prevalencia de neoplasias en perros, algunas estimaciones conservadoras sugieren que uno de cada diez perros desarrolla un tumor durante su vida y los estudios actuales de oncología veterinaria proponen que más de la mitad de las neoplasias tratadas en la clínica de pequeños animales hacen parte de la piel (Cevallos, 2013).

En los últimos años, se ha demostrado como han aumentado el número de casos, convirtiéndolo en el primer órgano afectado por neoplasias en caninos (Díaz, 1989). De aquí la importancia que tiene el conocimiento de las neoplasias cutáneas más comunes en los caninos, ya que le ayudará al patólogo a emitir un diagnóstico certero y como parte del conocimiento para el médico veterinario sobre el comportamiento de las neoplasias cutáneas (Dobson, 2011). Se han realizado diversos estudios epidemiológicos sobre las neoplasias de piel en caninos en Latinoamérica, uno de ellos fue un estudio de prevalencia realizado en Brasil en el estado de Santa Catarina, en donde se analizaron un total de 10.935 casos para diagnóstico histopatológico, en donde 917 casos correspondían a neoplasias de piel, siendo las neoplasias más frecuentes el mastocitoma (13.4%), tumor venéreo transmisible (7.5%), adenoma de glándulas sebáceas (7%) y el histiocitoma (6.43%). Estas neoplasias también se clasificaron de acuerdo a su comportamiento histológico siendo la mayoría (62.6%) neoplasias de comportamiento benigno. Otro hallazgo relevante fue que el mayor número de neoplasias se presentaron entre la edad de 6 a 10 años de edad, con 353 casos (38.5%) (Bellei *et al.*, 2006).

En Colombia se han hecho varios estudios epidemiológicos sobre neoplasias de piel en caninos, uno de ellos fue un estudio de prevalencia realizado durante el periodo de enero del 2004 hasta junio del 2007 en el laboratorio de Patología Veterinaria de la Universidad de los Llanos. Se analizaron 322 casos clínicos, de los cuales 113 correspondieron a enfermedades neoplásicas (35%). En general, la especie más afectada fue la canina (93 de 113 casos), siendo las razas mestizas las más afectadas ($p < 0.05$) y el sistema orgánico más lesionado el cutáneo, con 68 casos (60.2%), seguido de la glándula mamaria con 13 casos (11.5%). Las neoplasias de mayor incidencia fueron carcinoma escamocelular (15 casos), tricoepitelioma (11 casos) y mastocitoma canino grado III (10 casos) (Bravo *et al.*, 2010).

La razón de este proyecto es realizar un estudio retrospectivo mediante la recolección de la información de 2008 casos, siendo el total de casos que se presentaron en un periodo de quince (15) meses; se tendrán en cuenta datos como la edad, sexo, raza y diagnóstico por histopatología de las neoplasias de piel.

REFERENCIAS

1. Bellei MH, da Silva Neves D, Gava A, Padilha P, Pilati C. Prevalencia de neoplasias cutaneas diagnosticadas en caninos no estado de Santa Catarina, Brasil, no período entre 1998 a 2002. *Rev Ciên Agrovet* 5(1): 73-79.
2. Bravo D, Cruz P, Ochoa J. Prevalencia de neoplasias en caninos en la universidad de los llanos durante 2004 – 2007. *Rev.MVZ Córdoba* 15(1):1925-1937, 2010.
3. Ortiz C, Forero J. Estudio retrospectivo de masas cutáneas neoplásicas en caninos diagnosticadas histopatológicamente en la Universidad de La Salle. 2008. *Revista de Medicina Veterinaria* Nro.16.
4. Cevallos M. Hallazgos anatomo – histopatológicos en tumores cutáneos extraídos en caninos de la clínica veterinaria de la ciudad de Quito. 2013. Univ central de Ecuador.
5. Díaz M. Procesos neoplásicos en caninos. Análisis estadístico. Tesis de Médico Veterinario. Facultad de Medicina Veterinaria, Univ Nacional Mayor de San Marcos. Periodo 1984-1989.
6. Dobson JM, Samuel S, Milstein H, Rogers K, Wood JLN. Canine neoplasia in the UK: estimates of incidence rates from a population of insured dogs. 2002. *J Small Anim Pract* 43: 240-246.
7. Meuten D. Tumors in Domestic Animals Fourth Edition. 2002. USA. Donald J.Meuten, Editor .Pg 55.
8. Mauldin E. Simple biopsia technique to improve dermatopathologic interpretation. *Veterinary Medicine*. 2002: 286-287
9. Morris J. Oncología en pequeños animales. Buenos Aires: Inter-Médica. 2002. Pg134.
10. Rodríguez J. Neoplasias en la especie canina en Lima: Estudio estadístico periodo 1964-1977. Tesis de Médico Veterinario. 2005. 35 p.
11. Vivero L, Chavera A, Perales R, Fernández V. Frecuencia de neoplasias caninos en Lima: estudio retrospectivo en el periodo 1995-2006. *Rev Inv Vet Perú* 2013; 24(2): 182-188.
12. Torres M. González C, Breydis P, Fabrè R, Rodríguez A, Calaña S, Márquez Á, Zamora M, Rubio G, Romero J, Camacho C. Frecuencia de presentación de neoplasias en caninos del municipio de San Miguel del Padrón la Habana Cuba. 2015. *Salud Anim*. Vol 37: 39-46.

CAPITULO II

REVISIÓN DE LITERATURA

1. Neoplasias Epiteliales

1.1 Papiloma.

Los papilomas son neoplasias benignas del estrato escamoso del epitelio de la piel, son comunes en el perro, aparecen típicamente como un crecimiento en forma de coliflor, a menudo los papilomas son múltiples y se presentan normalmente en la cabeza, parpados pies y boca; esta última es la presentación más frecuente en caninos, sobre todo en animales jóvenes, asociada a la infección con el papilomavirus oral canino (COPV) (*Nicholls et al., 1999; Vail & Withrow, 2009*). Se ha demostrado que el COPV no solo se ha visto asociado a lesiones orales o de orofaringe si no también tiene la capacidad de producir lesiones cutáneas múltiples, y en algunas ocasiones puede ser tan invasiva y maligna que conlleva al desarrollo de un carcinoma escamocelular (*Campo, 2002; Vail & Withrow, 2009*). Genéticamente las razas que tienen mayor riesgo de sufrir papilomatosis son el Gran Danés, Setter Irlandés y el Beagle, mientras que los mestizos tienen menor riesgo. Hasta el momento no se conoce una predisposición por género (*Meuten, 2002*). El desarrollo natural de los papilomas se dividen en 3 fases, una de crecimiento, desarrollo y de regresión. La fase de crecimiento se caracteriza por una hiperplasia de las células basales y moderada acantosis, hiperqueratosis y paraqueratosis. La fase de desarrollo se caracteriza por una marcada acantosis y una severa hiperqueratosis y paraqueratosis, muchos cuerpos de inclusión se pueden encontrar en las células del estrato granular y en las células del estrato espinoso más próximas al estrato granular (*Lange et al., 2013*). La fase de regresión se caracteriza por una leve hiperplasia epidermal, moderada proliferación de fibroblastos con deposición de colágeno e infiltrado inflamatorio de linfocitos T en la unión dermoepidérmica; la cantidad de cuerpos de inclusión intranucleares varía entre las especies y en algunos casos no se encuentran (*Stanley, 2001*). Los papilomas histológicamente se caracterizan por una hiperplasia epidérmica con proliferación de papilas, soportada por un estroma fibrovascular en el que los capilares son a menudo prominentes y dilatados. El estrato corneo exhibe una hiperqueratosis, la capa granular es prominente, y los gránulos de queratohialina son grandes redondeados e irregulares (*Meuten, 2002*). También podemos encontrar la presencia de coilocitos, estos son queratinocitos agrandados, con núcleos picnóticos y excéntricos, pueden ser vistos en el estrato espinoso; estas células pueden tener inclusiones virales intranucleares basofílicas pálidas (*Yuan et al., 2006*). Los papilomavirus son especie-específicos y afectan a otra variedad de especies en donde toda su conducta y ciclo viral ha sido más estudiado en bovinos y humanos, en el caso de la papilomatosis canina de origen viral (papilomavirus), que en la actualidad se han identificado 7 tipos diferentes, los cuales están asociado a diferentes procesos proliferativos en el canino, como la papilomatosis oral, papilomas invertidos, nevus, y en algunos casos a carcinomas escamocelulares (*Nicholls et al., 1999*). Los papilomavirus hacen parte de la familia *Papovaviridae*, estos son virus ADN de doble cadena con un genoma circular que está conformado por aproximadamente 8000 pares de bases genéticas; la expresión del genoma viral y el comportamiento de los papilomavirus difiere significativamente y consecuentemente de los ORF "Open Reading Framers" o simplemente de sus genes, denominados "E", por su expresión temprana en el ciclo viral ("Early" en inglés) y "L" por su expresión tardía ("Late" en

inglés) (*Lange & Favrot, 2011*). Los genes L1 y L2 codifican proteínas de la cápside, pero solamente se expresan en la fase tardía de la infección, otras nombradas E6 Y E7 están constantemente expresándose, pero en un nivel bajo, estos genes participan en el control del ciclo celular que maximiza la replicación del ADN del virus, los genes E1 y E2 juegan un papel en la replicación del genoma del virus, otros genes como la E4 participan en la infección celular (*Nicholls & Stanley, 1999*). Los papilomavirus dependen mucho del ciclo de vida de los queratinocitos ya que estas son las principales células hospedadoras del virus; el ciclo de vida de los papilomavirus se divide en tres fases, la primera fase consta de una fase de instalación del virus, en donde se lleva la unión, la entrada y acoplamiento, en esta fase se lleva la iniciación del transporte nuclear y la amplificación del ADN viral al núcleo celular; la segunda fase es una fase más extensa en donde la expresión del gen viral y de los genomas virales en la célula aún es baja, también ocurre la copia y la sincronización del virus con el ADN celular y en la última fase se inicia la diferenciación de factores celulares, estructuras proteicas y la expresión de partículas virales ensambladas en el núcleo de queratinocitos maduros (*Stanley, 2001*). En general los papilomavirus producen infección en las células del estrato basal, las cuales tienen la capacidad de replicarse y esto es obligatorio para que el papilomavirus se establezca y así poder persistir su infección (*Campo, 2002*). Posterior a una injuria en el epitelio, el virus infecta a las células del estrato basal y provoca un aumento de la mitosis de estas células, las cuales se degeneran e hiperqueratinizan, generando como resultado una hiperplasia del epitelio (*Lange et al., 2013*). La formación del papiloma se lleva a partir de las 4 a 6 semanas postinfección y posteriormente se produce una respuesta inmunitaria que en la mayoría de los casos evoluciona generalmente hacia la regresión del papiloma, periodo que se cifra entre las 4-8 semanas más tarde (*Yuan et al., 2006; Abarca et al., 2007; Lange & Favrot, 2011*). Sin embargo, hay casos en los que no se produce la regresión espontánea, o en los que se producen nuevos crecimientos en forma solitaria o difusa; esta situación ha sido estudiada en medicina humana, y las conclusiones de los estudios indican que esta evolución es debida a una alteración en la inmunidad del hospedador, y no a un aumento de la patogenicidad del virus; en estos casos se ha planteado el uso de inmunomoduladores (*Ramirez et al., 2012*). Por lo general, las lesiones por papilomavirus se asocian con un historial clínico de inmunosupresión o con un entorno ambiental estresante; por esta razón es muy importante la estimulación del sistema inmune para el control de la papilomatosis en caninos. (*Lange & Favrot, 2011; Vail & Withrow, 2009*). La inmunosupresión es un factor muy relevante en el desarrollo de la papilomatosis en perros jóvenes ya sea por inmunosupresiones iatrogénicas (tratamientos con corticoesteroides), hipogamaglobulinemias o disminución de respuesta de la inmunidad celular (*Abarca et al., 2007*). Es por esta razón que el sistema inmune del hospedero juega un papel muy importante en el resultado de las infecciones por papilomavirus en donde la inmunidad celular es principalmente la responsable de la erradicación de virus, mientras que la inmunidad humoral se encarga del proteger al organismo de reinfecciones; son neoplasias de muy buen pronóstico y normalmente las lesiones sufren de regresión espontánea (*Nicholls & Stanley, 1999; Abarca et al., 2007; Munday et al., 2016; Vail & Withrow, 2009*).

1.2 Carcinoma escamocelular.

Es una neoplasia maligna de origen epitelial del estrato escamoso; es el segundo cáncer de la cavidad oral más común que afecta a los caninos; hay varios factores que se asocian al desarrollo del carcinoma escamocelular entre ellas y la más importante esta la exposición prolongada a luz ultravioleta, las zonas despigmentadas de la piel y

zonas alopécicas son sitios donde se suele desarrollar el tumor (*Munday et al., 2016; Vail & Withrow, 2009; Blackwood, 2014*). Esta neoplasia se puede presentar en animales jóvenes pero su incidencia incrementa con la edad. El pico de incidencia de presentación en perros esta entre los 6 a 10 años de edad y las razas que tienen mayor riesgo de padecer esta neoplasia es el Schanauzer, Basset Hound, Collie y el Boxer, las razas que reportan con mayor frecuencia carcinoma escamocelular (SCC) en el plano nasal son los Golden Retriever y Labradores siendo más frecuente en machos, los sitios donde comúnmente se desarrolla el tumor en caninos es en el plano nasal, escroto, abdomen ventral y en la zona ungueal (*Thomson, 2007; Meuten, 2002*). Estos tumores producen eritema, edema, descamación y engrosamiento de la epidermis con o sin ulceración posterior, con el tiempo la lesión ulcerada aumenta de tamaño y profundidad y las infecciones bacterianas secundarias ocurren con mucha frecuencia (*Kitchell et al., 1995*). Microscópicamente esta neoplasia se caracteriza por una hiperplasia del epitelio, hiperqueratosis, paraqueratosis, acantosis y displasia queratinocítica. Los queratinocitos neoplásicos se encuentran mayormente en el estrato basal y espinoso, donde muestran pérdida de la polaridad, cariomegalia, nucléolos evidentes y figuras mitóticas (*Meuten, 2002*). Estos tumores se extienden hasta la dermis y las células epiteliales neoplásicas forman islas, cordones y trabéculas, que presentan un grado variable de diferenciación escamosa; existe una amplia queratinización, y en los tumores bien diferenciados existe la formación de "perlas de queratina" (*Rodriguez et al., 2016*). Las células tumorales individuales tienen abundante citoplasma, núcleos grandes, ovoides y nucléolos evidentes centrales y prominentes; el número de figuras mitóticas es variable, pero son más frecuentes en los tumores menos diferenciados y la ulceración se acompaña de un infiltrado inflamatorio de neutrófilos ubicándose en la parte más externa del tumor, mientras que las células plasmáticas y linfocitos se encuentran en la parte más profunda (*Maiolino et al., 2002; Meuten, 2002*). Siendo el SCC el segundo cáncer más común de la cavidad oral en el perro, se han descrito varios subtipos, cada uno de ellos varía en sus características morfológicas y comportamiento biológico; estos subtipos incluyen, el carcinoma escamocelular convencional (CSCC), en este grupo se incluyen los de alta, moderada y baja diferenciación, SCC basaloide (BSCC), SCC papilar, carcinoma de células fusiformes (SPCC) y el adenocarcinoma escamoso. Los CSCC de una alta diferenciación se caracterizan por ser tumores muy bien delimitados, en donde en la periferia predominan células poliédricas no queratinizadas correspondiente a las células basales mientras que los queratinocitos maduros predominan en el centro de la neoplasia con la evidente presencia de las llamadas "perlas de queratina"; los CSCC de moderada diferenciación se distinguen porque se evidencian pleomorfismos nucleares y un incremento en la actividad mitótica y no es tan común observar una queratinización evidente y en los CSCC de baja diferenciación es muy notable observar numerosas figuras mitóticas y predominio de células inmaduras con una mínima queratinización (*Nemec et al., 2012*). Los SCC papilares se caracterizan por tener un crecimiento papilar exofítico, con presencia de delgadas trabéculas fibrovasculares que rodean las células basales, se observan bajos índices mitóticos y una maduración normal del estrato escamoso, sin embargo, la queratinización usualmente es mínima y es más común en animales menores de un año (*Murphy et al., 2014*). Los BSCC se caracterizan porque predominan células de pequeño a mediano tamaño muy bien empaquetadas de carácter basofílico lo que indica una baja queratinización o madures de estas células, con núcleos hipercromáticos y escaso citoplasma (cabe mencionar que no son células basales, sino que su morfología es similar a estas), estas células basaloides se organizan en un patrón sólido y lobulado. Los adenocarcinomas escamosos se diagnostican porque su

morfología es muy similar a un adenocarcinoma corriente, se caracterizan porque se evidencian estructuras epiteliales tubulares dispersas con anastomosis de las islas neoplásicas epiteliales con evidente queratinización multifocal (*Thomson, 2007*). Los SPCC se caracterizan por su alto pleomorfismo de células epiteliales poligonales y fusiformes, sin embargo, las células fusiformes son las que predominan en el tumor, se pueden evidenciar focos de queratinización (*Kitchell et al., 1995*). En un estudio retrospectivo realizado en el hospital clínico veterinario de California (USA) en donde se analizaron 84 casos de caninos diagnosticados con carcinoma escamocelular por histopatología, se evidencio que 69 casos de 84 (82.1%) padecían del SCC convencional, en donde predominó el SCC de alta diferenciación (33 casos de los 64), 10 casos del total se les diagnóstico SCC papilar y de células basaloides, a tres casos se les diagnóstico adenocarcinoma escamoso y solo 2 casos de total se diagnosticaron con SCC de células fusiformes (*Nemec et al., 2012*). Los SCC cutáneos representan en 5.4% de todas las neoplasias cutáneas en caninos y algunos autores las clasifican en diferentes grados de malignidad, siendo grado I los SCC de alta diferenciación, grado II los de moderada diferenciación, grado III los de baja diferenciación y grado IV los de baja diferenciación de ubicación digital, ya que estos tienen mayor tendencia de hacer metástasis (*Maiolino et al., 2002*). En general los carcinoma escamocelulares son principalmente de crecimiento lento y la mayoría de estos tumores aunque son invasivos, no muestran diseminación metastásica a los ganglios linfáticos regionales, sin embargo, puede ocurrir en tumores poco diferenciados de alto grado de malignidad, el pronóstico de estos tumores después de una correcta resección quirúrgica es buena (*Meuten, 2002; Thomson, 2007*); sin embargo, se reporta que los carcinoma escamocelulares del plano nasal en los perros, son generalmente de mal pronóstico ya que son tumores muy invasivos, agresivos, de progresión rápida y la metástasis distal ocurre hasta en el 30% de los casos (*Blackwood, 2014*).

1.3 Carcinoma de células basales.

Se trata de neoplasias de un bajo grado de malignidad, compuesta principalmente de células basales con focos de diferenciación escamosa (*Goldschmidt et al., 1998*). Este tumor es poco común en caninos, más usual en gatos y muy raro o desconocido en otras especies domésticas, y representa aproximadamente entre el 5 al 10% de las neoplasias de piel en caninos (*Seiler, 1981*). El pico de incidencia de este tumor en los caninos ocurre entre los 6 y 12 años de edad; las razas con mayor riesgo de presentación de esta neoplasia son el Terrier Escocés, Springer Spaniel Ingles, Cocker Spaniel y el Golden Retriever. No se ha evidenciado aun una predisposición por género (*Meuten, 2002; Vail & Withrow, 2009*). El carcinoma basocelular (BCC) ocurre con mayor frecuencia en la cabeza, cara, orejas y en el cuello (siendo estas, zonas donde constantemente están expuestas a rayos UV), y en general en zonas que carecen de pelo o son poco pigmentadas (*Morris & Dobson, 2002*). La etiología de los BCC es multifactorial pero uno de los factores más relevantes y primarios que predisponen a que se presente esta neoplasia es la exposición prolongada a radiación UV, esta ocasiona un estrés oxidativo directo sobre el ADN de las células basales, resultando en mutaciones y aberraciones de los cromosomas, hay otros factores que también se han asociado a la presentación del BCC, entre estos se encuentran la ingestión de ácido arsénico (presente en algunos medicamentos y pesticidas), rayos X, inmunosupresión y predisposiciones genéticas (*Ziari et al., 2015*). Macroscópicamente son neoplasias bien circunscritas, firmes, alopecicas en forma de cúpula, ubicadas en la dermis y tejido subcutáneo, que en algunos casos pueden ulcerarse; son generalmente masas pigmentadas de color marrón y/o negro; se puede encontrar

contenido quístico en el centro de estos tumores (*Meuten, 2002; Seiler, 1981*). Microscópicamente estos tumores están muy bien delimitados y se componen de células neoplásicas de tamaño variado, las cuales se organizan formando lóbulos y estos están separados por tabiques delgados de tejido fibroso, donde se observa en la periferia de estos lóbulos un predominio de células basales no diferenciadas con un citoplasma escaso, núcleos grandes y de uno a dos nucléolos prominentes con una alta actividad mitótica, en el centro de estos se distinguen unas células bien diferenciadas o queratinocitos maduros los cuales exhiben un moderado a severo pleomorfismo nuclear con actividad mitótica y disqueratosis, además se puede encontrar en el estroma un moderado infiltrado inflamatorio de linfocitos y células plasmáticas (*Yasuno et al., 2009*). A pesar de ser neoplasias de crecimiento relativamente lento, estos tumores pueden reaparecer por resecciones quirúrgicas incompletas, no se han reportado aun casos de metástasis, sin embargo, son muy invasivas localmente (*Meuten, 2002; Vail & Withrow, 2009*).

2. Tumores de estructuras anexas de la piel

2.1 Tumores foliculares.

Los tumores que se originan en el folículo piloso representan aproximadamente el 5% de las neoplasias de la piel de los caninos (*Goldschmidt et al., 1998; Meuten, 2002*). La mayoría son benignos y se desarrollan en perros de más de 5 años, excepto el acantoma infundibular queratinizante, que se presenta más comúnmente en animales jóvenes (*Morris & Dobson, 2002*). Son neoplasias generalmente de buen pronóstico luego de la escisión quirúrgica completa (*Massone et al., 2005*).

2.1.1 Acantoma infundibular queratinizante.

Los acantomas infundibulares queratinizantes (IKA), antes llamados epitelomas intracutáneos cornificantes o queratoacantomas, se caracterizan por la proliferación epitelial benigna que surgen del epitelio superficial existente entre los folículos pilosos y constituyen el 2-3% de las neoplasias de piel en caninos (*Stannard & Pulley, 2001*). Este tumor es común en el perro, con un pico de incidencia entre los 4 y 9 años de edad, sin embargo, un número relativamente grande de estos tumores (21% los casos) se puede encontrar en los perros menores de 4 años (*Fineman, 2001*). Las razas con mayor riesgo son los Elkhound Noruego, Yorkshire Terrier, Pequinés, Lhasa Apso, Bichon, Pastor Alemán, Caniche, Keeshond, Samoyedo, y el pastor de Shetland, mientras que las razas que tienen menor riesgo de presentar esta neoplasia son el Golden Retriever, Husky Siberiano, Cocker Spaniel, Labrador, Schnauzer, Dálmata, Gran Danés, Rottweiler, Terrier Escocés, Basset Hound y el Pinscher miniatura (*Meuten, 2002; Vail & Withrow, 2009*). Se ha reportado que los machos se ven más afectados que las hembras (*Rudolph et al., 2009; Tavasoly et al., 2014*). El acantoma infundibular queratinizante (IKA), ocurre más comúnmente en el dorso, cola y en el cuello, generalmente se presentan como masas múltiples, especialmente en el Elkhound Noruego, Keeshond, Pastor Alemán, y Lhasa Apso (*Rudolph et al., 2009*). Macroscópicamente estas neoplasias evolucionan rápidamente formando nódulos quísticos solitarios o múltiples; muchos tumores tienen un poro central, que se extiende hasta la superficie de la piel y representa el infundíbulo folicular preexistente, esta es la base de la cual surge el tumor y se desarrolla; este poro puede ser llenado con un material queratinoso denso de color gris a blanco y la aplicación de presión digital suave a la masa a menudo resulta en la expulsión de este material a través del poro hacia la superficie de la piel (*Goldschmidt et al., 1998*). Aquellos tumores que no tienen comunicación epidérmica surgen como masas intradérmicas encapsulados; los IKA son masas muy bien delimitadas que se expanden hacia alrededor de la dermis

hasta el tejido subcutáneo (Tavasoly et al., 2014, Warland & Dobson, 2011). Microscópicamente el poro está revestido por un epitelio escamoso estratificado queratinizado muy bien diferenciado con gránulos de queratohialina intracitoplasmáticos, estos queratinocitos forman no más de tres capas o cordones celulares, sostenidos por una membrana basal continua y forman quistes que contienen en el lumen agregados lamelares concéntricos de queratina con aspecto de grandes “perlas” de queratina; el pleomorfismo celular, nuclear y la actividad mitótica es mínima (Tavasoly et al., 2014). Se pueden encontrar en el estroma del tumor un infiltrado inflamatorio de linfocitos y células plasmáticas, sin embargo, si se produce la ruptura de la pared del tumor con la consiguiente liberación de la queratina en la dermis y en tejido subcutáneo se producirá una respuesta inflamatoria piogranulomatosa y granulomatosa severa; estos tumores son de buen pronóstico y no vuelven a reincidir después de la extirpación quirúrgica adecuada (Massone et al., 2005; Meuten, 2002; Morris & Dobson, 2002).

2.1.2 Tricoblastoma.

El tricoblastoma es un tumor benigno que se deriva de las células germinativas que dan origen al desarrollo del folículo piloso, representan aproximadamente un 5% de todos los tumores cutáneos del perro (Vail & Withrow, 2009). Este tumor es común en el perro y se produce predominantemente en caninos entre los 4 y 9 años de edad; las razas que presentan mayor riesgo de presentar esta neoplasia son, el Kerry Blue Terrier, Wheaton Terrier, Bichon, Cock-a-Poo, Pastor de Shetland, Husky, Cocker Spaniel, Caniche Miniatura, Airedale Terrier, Springer Spaniel Inglés, Pastor Collie y el Yorkshire Terrier, mientras que las razas que presentan menor riesgo de presentación de la neoplasia son el Setter Irlandés, Dachshund, Terrier Escocés, Dálmata, Golden Retriever, Doberman pinscher, Basset Hound, Schnauzer, Rottweiler, Beagle, Chihuahua, Shar-pei y el Boxer (Meuten, 2002; Blackwood, 2014). Generalmente estos tumores son únicos y aparecen generalmente en la cabeza (en especial en la base de las orejas) y en el cuello; son a menudo masas exofíticas que se extienden desde la unión dermoepidérmica hasta la interfase entre dermis e hipodermis; son tumores muy bien delimitados por un tejido circundante de colágeno y la epidermis suprayacente generalmente esta desprovista de folículos pilosos (Sharif & Reinacher, 2006; Goldschmidt, 2009). Al corte generalmente los tricoblastomas se subdividen en varios lóbulos de tamaño variable divididos por trabéculas de tejido conectivo; algunos tumores pueden ser pigmentados y mostrar degeneración quística focal o multifocal (Sula, 2012). Hay varios subtipos histológicos del tricoblastoma, los de tipo listón, medusoide, trabecular, y de células granulares. Sin embargo, la capacidad de la variabilidad de estos tumores en la evaluación histológica de ninguna manera afecta su pronóstico, ya que todos ellos son benignos (Mineshige et al., 2014). El tricoblastoma de tipo listón consiste en la formación de largos cordones que se ramifican y se anastomosan entre sí, estos cordones están conformados por dos o tres capas celulares; estas células suelen tener una organización empalizada con núcleos prominentes y escaso citoplasma; el número de figuras mitóticas es muy variable ya que en algunos tumores se puede llegar a encontrar una actividad mitótica marcada (Goldschmidt, 2009). El tricoblastoma de tipo medusoide es similar al de tipo listón, sin embargo, estos forman una agregación celular central creando unos cordones o proyecciones de células que se esparcen hacia fuera de la agregación celular central, imitando las serpientes que salían de la cabeza de la medusa en la mitología griega, he de ahí el origen de su nombre; este subtipo se observa con más frecuencia en el perro (Massone et al., 2005). El tricoblastoma de tipo trabecular consta de múltiples lóbulos de células neoplásicas limitadas por delgadas bandas de colágeno en donde

las células que se encuentran en la periferia de los lóbulos se organizan de forma empalizada, mientras que las células que se encuentran en el centro de los lóbulos son células ovoides con núcleos alargados y abundante citoplasma; este subtipo se observa con más frecuencia en el gato (*Fineman, 2001*). El tricoblastoma de células granulares se componen de islas o capas de células neoplásicas que tienen un abundante citoplasma granular en donde sus bordes celulares se distinguen muy bien; sus núcleos son pequeños e hiper cromáticos, y se encuentran pocas figuras mitóticas (*Meuten, 2002*). La mayoría de los tricoblastomas son de crecimiento lento y reinciden sólo cuando se hace una escisión quirúrgica incompleta (tratamiento de elección); estos tumores son benignos y no hacen metástasis (*Campos et al., 2014; Goldschmidt et al., 1998; Vail & Withrow, 2009*).

2.1.3 Tricoepitelioma.

Los tricoepiteliomas son neoplasias benignas derivadas de la matriz germinal del folículo piloso con diferenciación de los tres segmentos del mismo (región inferior, istmo e infundibulum), son comunes en el perro, poco común en el gato y raro en otras especies (*Goldschmidt et al. 1998*). En los caninos el tricoepitelioma se puede presentar en cualquier edad, sin embargo, se reporta una mayor prevalencia entre los 5 y 9 años (*Abramo et al., 1999*). En perros las razas más predisponentes reportadas son el Basset hound, Bull Mastiff, Gordon Setter, Poodle, Caniche, Setter irlandés, Springer Spaniel, Golden Retriever, Schnauzer; mientras que las razas que tienen una menor incidencia son los Mestizos, Labrador, Dachshund, Cocker spaniel, Husky, Rottweiler, Yorkshire terrier, Lhasa Apso, Shih Tzu, Chow Chow, Pinscher, Shar-peir, Pastor de Shetland y el Terrier escocés (*Meuten, 2002; Vail & Withrow, 2009*). La ubicación anatómica en donde estas neoplasias suelen presentarse es en la zona lumbar dorsal y torácica lateral, estas neoplasias presentan un crecimiento de tipo multicentrico, mayormente reportado en la raza Basset Hound (*Massone et al., 2005*); estos crecimientos se caracterizan por ser redondeados u ovoides, bien circunscritos, con crecimiento expansivo que comprime el tejido adyacente, exhibiendo áreas alopécicas y ulceradas con contaminación bacteriana secundaria asociadas al crecimiento neoplásico (*Goldschmidt et al., 1998*). La organización histológica de estas neoplasias se caracteriza por presentar grupos de células epiteliales en forma de islas, soportadas por una membrana basal uniforme, a partir de la cual las células se organizan en empalizada, con escaso citoplasma eosinofílico y núcleos hiper cromáticos, las cuales se extienden en dermis superficial y profunda, rodeadas por un estroma de tejido conectivo denso, compuesto principalmente por colágeno y fibroblastos (*Fineman, 2001; Meuten, 2002*). Generalmente estas islas epiteliales presentan procesos quísticos con queratinización gradual en la luz de los mismos y formación de células fantasmas asociadas al epitelio neoplásico de revestimiento (*Toit et al., 2016*). En general los tricoepiteliomas son de crecimiento lento y la mayoría responden bien a la escisión quirúrgica completa con buen pronóstico clínico, sin embargo, se reportan recidivas en neoplasias extraídas de forma incompleta sin cambiar el pronóstico del paciente (*Goldschmidt, 2009; Morris & Dobson, 2002; Massone et al., 2005*).

2.1.4 Tricoepitelioma maligno.

Es una neoplasia que prolifera a partir de la matriz germinal del folículo piloso, se ha descrito solo en caninos sin asociación reportada a edad, raza o sexo; son tumores redondeados, elevados, alopécicos, bien circunscritos con úlceras asociadas (*Goldschmidt, 2009*). En general estas neoplasias tienden a localizarse en el lomo, extremidades y en el cuello (*Blackwood, 2014*). Microscópicamente se caracteriza por

presentar un crecimiento infiltrativo con organización nodular, la cual involucra dermis superficial, profunda y el tejido subcutáneo; las células neoplásicas a menudo tienen una asociación con la epidermis y con el bulbo piloso, las cuales se extienden a manera de cordones e islas celulares altamente basofílicas, caracterizado por la presencia de células anucleadas y marcada queratinización gradual en su interior (Massone et al., 2005). Las células tumorales presentan núcleos hiper cromáticos con escaso citoplasma, alta tasa mitótica y de moderada a severa anisocitosis se reporta con frecuencia (Goldschmidt et al., 1998); es característica la invasión de los tejidos más profundos, la cual genera una respuesta desmoplásica con la consecuente invasión linfática hacia la periferia del tumor (Meuten, 2002). Los tricoepiteliomas malignos son neoplasias de buen pronóstico tras la extirpación quirúrgica; son de crecimiento rápido y en algunos casos pueden llegar a hacer procesos metastásicos a ganglios linfáticos regionales y a pulmones (Goldschmidt et al., 1998; Vail & Withrow, 2009; Meuten, 2002).

2.1.5 Adenoma sebáceo y epiteloma sebáceo.

Los tumores de glándulas sebáceas representan la tercera neoplasia de piel más común en el perro y se trata de neoplasias benignas en donde se observa una diferenciación de la glándula sebácea (Blackwood, 2014; Vail & Withrow, 2009). En el adenoma sebáceo predominan los sebocitos con pocas células germinativas o basales, mientras que en el epiteloma sebáceo predominan las células germinativas con pocas células sebáceas maduras (Sabattini et al., 2015). Estos tumores son muy comunes en el perro, poco común en el gato, y muy poco común en otras especies domésticas. En los caninos el pico de incidencia está dentro de los 8 y 13 años de edad; las razas con mayor riesgo de presentación de los adenomas sebáceos, son el Cocker Spaniel, Samoyedo, Husky siberiano, Cock-a-Poo, Alaska Malamute, West Highland Terrier blanco, Dachshund, Caniche miniatura y el Shih Tzu; las razas con menor riesgo de presentación de esta neoplasia son el Pastor de Shetland, Golden Retriever, Springer Spaniel Inglés, Pastor Collie, Setter Irlandés, Doberman, Gran Danés, Pastor Alemán, Boxer, Weimaraner y el Rottweiler (Meuten, 2002; Fineman, 2001). Se ha demostrado que la influencia de hormonas sexuales es un factor que puede favorecer la presentación de los tumores e hiperplasias sebáceas, así que, los caninos esterilizados tienen una menor incidencia de presentación de tumores sebáceos que los caninos enteros, esto aplica tanto para machos como para hembras (Bongiovanni et al., 2012; Ginel et al., 2010) En los caninos generalmente estos tumores se desarrollan principalmente en la zona de la cabeza, sin embargo, se pueden presentar en los párpados, dorso y en las extremidades en una menor proporción, pueden ser solitarios o multicéntricos; muchos de estos tumores son de crecimiento exofítico, pero también se puede extender hacia dermis y tejido subcutáneo como crecimientos endofíticos (Sabattini et al., 2015). Se presentan como masas nodulares, elevadas, alopecicas, hiperpigmentadas, puede o no haber ulceración, siendo más frecuente la presencia de ulceraciones, con una consecuente infección secundaria (Morris & Dobson, 2002). Los tumores sebáceos al corte se observan de color amarillo pálido a blanco y a menudo se fraccionan en pequeños lóbulos divididos por trabéculas de tejido conectivo (Meuten, 2002). Microscópicamente los adenomas sebáceos son tumores que se extienden desde la unión dermoepidérmica hacia la dermis e inclusive puede llegar a implicar tejido subcutáneo; esta neoplasia está conformada por la formación de múltiples lóbulos separados por trabéculas de tejido conectivo fibroso; estos lóbulos sebáceos están compuestos por dos tipos de células, las células germinales o de reserva que forman una o varias capas de células, localizadas en la periferia de estos lóbulos, las cuales

son pequeñas, basofílicas con núcleos hiper cromáticos y poco citoplasma; estas células muestran muy poco pleomorfismo, pero es común observar un número moderado de figuras mitóticas con la presencia de células bi o trinucleadas (*Marques et al., 2015; Goldschmidt et al., 1998*). Las células basales se diferencian en sebocitos maduros los cuales presentan un abundante y vacuolado citoplasma con un pequeño núcleo hiper cromático central y generalmente no se observan figuras mitóticas en estas células y son las que proliferan y predominan en el adenoma sebáceo, estas se localizan en las áreas centrales del lóbulo; entre estos dos tipos celulares existen células transicionales y la maduración no es tan ordenada como en las glándulas sebáceas normales (*Fineman, 2001; Meuten, 2002*). Los epitelomas sebáceos tienen las mismas características histológicas que los adenomas sebáceos solo difiere en que en los epitelomas las células que predominan son las células germinativas, las cuales muestran una actividad mitótica moderada y se observan pocas células sebáceas maduras (*Goldschmidt et al., 1998*). Los tumores de glándulas sebáceas son neoplasias de buen pronóstico que se curan mediante la extirpación quirúrgica completa y amplia (*Meuten, 2002*).

2.1.6 Adenoma de glándulas hepatoides.

Estos tumores surgen de las glándulas hepatoides (llamadas así porque las células morfológicamente se parecen a los hepatocitos), también llamadas glándulas perianales o glándulas circumanales, las cuales hacen parte de un grupo de glándulas sebáceas modificadas, se encuentran principalmente alrededor del ano, pero también se encuentran dispersas en áreas como prepucio, cola, miembros pélvicos y tronco, y su función está ligada a la producción de feromonas en los caninos (*Martins et al., 2008*). El pico de incidencia de presentación de esta neoplasia ocurre entre los 8 y 13 años de edad, aunque también se puede presentar en perros jóvenes, generalmente en caninos menores de 2 años (*Meuten, 2002*). Respecto a la predisposición por raza, se menciona al Cocker Spaniel como la raza de mayor prevalencia, el Samoyedo y Beagle en una menor proporción, y otras razas como el Husky Siberiano, mestizos, Bulldog, Lhasa Apso, Pequinés y Shih Tzu. Las razas que tienen un menor riesgo de presentación de esta neoplasia son; el Pastor Alemán, Springer Spaniel, French Poodle, Schnauzer, Pastor de Shetland, Gran Danés, Golden Retriever, Boxer, Sharpei y el Rottweiler (*Blackwood, 2014; Goldschmidt et al., 1998*). En estas neoplasias si se evidencia una marcada predilección por el género, siendo los machos los que tienen una mayor probabilidad de padecer la neoplasia que las hembras, ya que el desarrollo de este tipo de tumores está muy ligado a la dependencia de hormonas androgénicas (testosterona) en los machos, sin embargo, tanto hembras como machos enteros tendrán un mayor riesgo (*Pisani et al., 2006; Serrano, 2012; Vicente et al., 2005*). La mayoría de los tumores surgen en la zona perianal, donde se pueden encontrar como masas intradérmicas solitarias o múltiples que se ulceran con frecuencia, por el excesivo lamido en la zona perianal u otro tipo de autotraumatismo, generalmente son neoplasias de crecimiento exofítico y alopécicas (*Fineman, 2001*). Macroscópicamente son de color marrón pálido y al corte se observa una apariencia multilobulada, también es común observar áreas de hemorragia que pueden implicar grandes áreas del tumor (*Goldschmidt et al., 1998*). Microscópicamente son tumores intradérmicos o subcutáneos muy bien encapsulados y multilobulados; están conformadas por células grandes, poliédricas, con núcleos centrales y ovoides con un abundante citoplasma vacuolado las cuales se organizan formando lóbulos, en la periferia de estos se encuentran células basaloides o de reserva que por lo general sólo forman una capa celular, son células con núcleos pequeños e hiper cromáticos con poco citoplasma. El estroma de estos lóbulos se encuentra muy bien irrigado por

la presencia de varios vasos sanguíneos y pocas figuras mitóticas se observan, las cuales solo se evidencian en las células basaloideas (Meuten, 2002; Blackwood, 2014). Los adenomas de glándulas hepatoides son de crecimiento lento y se desarrollan bajo la influencia de hormonas sexuales, por esta razón se recomienda la castración en el momento de la extirpación quirúrgica del tumor en machos enteros y en el caso de las hembras se recomienda la ovario-histerectomía; la recurrencia es poco común después de la extirpación quirúrgica de los tumores (Pisani et al., 2006; Vicente et al., 2005).

2.1.7 Carcinoma de glándulas hepatoides.

El adenocarcinoma o carcinoma de glándulas hepatoides circumanales es una neoplasia maligna derivada del epitelio de la glándula; estos tumores pueden ulcerarse, adherirse e infiltrarse a otros tejidos y pueden ser únicos o múltiples, son de mayor tamaño y menos frecuentes que su contraparte benigna (Serrano, 2012; Blackwood, 2014). Los caninos entre 4 y 15 años de edad se ven afectados, con un pico de incidencia entre los 8 y los 12 años; respecto a la predisposición por raza se menciona al; Husky siberiano, Shih Tzu y Mestizos, los cuales tienen una mayor probabilidad de presentar adenocarcinomas de las glándulas hepatoides circumanales (Meuten, 2002; Serrano, 2012). Los machos tienen un mayor riesgo de padecer la neoplasia que las hembras, siendo más predispuestos los machos y las hembras intactas, sin embargo algunos autores reportan que los adenocarcinomas no son tan dependientes de hormonas sexuales como los tumores benignos (Pisani et al., 2006; Morris & Dobson, 2002); los sitios primarios de aparición del carcinoma de glándulas hepatoides son en la zona perianal, prepucial, y en la cola; la mayoría no están tan bien organizadas en lóbulos divididos por trabéculas como ocurre en el adenoma; son tumores que en su mayoría están conformados por células indiferenciadas, con núcleos hipercromáticos, nucléolos prominentes, de escaso citoplasma y con presencia de varias figuras mitóticas, sin embargo hay tumores en donde se pueden encontrar células hepatoides maduras las cuales tienen un citoplasma vacuolado y núcleos grandes con varios nucléolos prominentes (Goldschmidt et al., 1998; Meuten, 2002). La característica más importante a señalar a la hora de la evaluación histológica como indicador de malignidad, es la invasión de las células tumorales en el tejido conectivo alrededor del tumor y en los vasos linfáticos; la metástasis se produce a través de la vía linfática a los ganglios linfáticos sacros e ilíacos, con la posterior propagación hacia el pulmón y otros órganos como hígado bazo y riñones; son tumores de mal pronóstico por su alta capacidad metastásica, y se reporta que pacientes diagnosticados con adenocarcinomas perianales y posterior invasión a linfonodos tienen aproximadamente 7 meses de vida (Simeonov & Simeonova, 2008; Bertrana et al., 2008).

2.1.8 Adenoma apocrino.

Este es un tumor benigno del epitelio secretor apocrino; no son tan frecuentes en el perro, menos común en el gato, y raro en otras especies; aproximadamente el 70% de los tumores apocrinos en los caninos son benignos y no se han reportado asociaciones por sexo (Blackwood, 2014; Meuten, 2002). El pico de incidencia está entre los 8 y 11 años de edad y las razas con mayor riesgo son el Golden Retriever, Lhasa Apso, Pastor Collie, Shih Tzu, y el Setter Irlandés; surgen con mayor frecuencia en la zona de la cabeza, cuello y extremidades, estas son zonas donde se distribuyen

las glándulas apocrinas en los caninos (*Nibe et al., 2005; Pakhrin et al., 2007*). Macroscópicamente son neoplasias que se presentan como nódulos redondeados, fluctuantes, comúnmente solitarias, erosivas y suaves; al corte son multilobuladas con un contenido quístico representado por la presencia de un líquido claro y acuoso, estos lóbulos están separados y demarcados por septos de tejido conectivo (*Kalaher et al., 1990; Vail & Withrow, 2009*). Microscópicamente los adenomas apocrinos están muy bien delimitados por una capsula de tejido fibroso y se localizan invadiendo dermis superficial y profunda; estas neoplasias forman lóbulos los cuales se encuentran revestidos por una sola capa de células cubicas, estas son células epiteliales con un abundante citoplasma granular y con pequeños núcleos situados basalmente, las cuales pueden exhibir un cercenamiento de la parte apical del citoplasma debido a la liberación del producto secretor al lumen glandular, en el cual se pueden encontrar macrófagos, eritrocitos y cristales de colesterol; estas células epiteliales muestran poca actividad mitótica sin pleomorfismo (*Meuten, 2002; Goldschmidt et al., 1998*). El estroma de estos tumores consta de un tejido conectivo fibrovascular que está infiltrado por un número variable de células plasmáticas y macrófagos; los adenomas apocrinos son neoplasias de crecimiento lento y no vuelven a ocurrir después de la escisión quirúrgica correcta, conllevando a un buen pronóstico (*Warland & Dobson, 2011; Vail & Withrow, 2009*).

2.1.9 Carcinoma apocrino.

Las glándulas apocrinas son las glándulas sudoríparas más predominantes en los caninos, el carcinoma apocrino es un tumor maligno del epitelio secretor apocrino, son poco comunes en los perros, menos común en gatos, y descritos con poca frecuencia en otras especies (*Rosciani et al., 2000*). Se ha reportado en caninos que el carcinoma apocrino representa aproximadamente de un 0.7% al 2.2% dentro de los tumores de piel (*Simko et al., 2003; Hirai et al., 1997; Blackwood, 2014*). Los caninos entre 2 y 15 años de edad pueden presentar esta neoplasia, con un pico de incidencia entre los 8 y 12 años; las razas más predisponentes reportadas son el Golden Retriever, Shih Tzu, Pastor Alemán y el Cocker Spaniel; no se han reportado asociaciones por género (*Goldschmidt et al., 1998; Meuten, 2002*). Los sitios donde comúnmente se presentan los carcinomas apocrinos en los caninos son en las zonas inguinales, axilares, cuello y cabeza; pueden ser solitarios o multicéntricos; los carcinomas apocrinos pueden ser clasificados en diferentes subtipos histológicos; sólidos, tubulares y quísticos; y estos a su vez se subdividen en complejos o mixtos, sin embargo, se reporta que el valor clínico de estas clasificaciones aun es incierta (*Baharak et al., 2012; Blackwood, 2014*). Macroscópicamente son masas de color púrpura o rojizas y al corte pueden mostrar degeneración quística (presentación más común) o mostrarse como masas sólidas (*Baharak et al., 2012*). Histológicamente los carcinomas apocrinos se subdividen en múltiples lóbulos divididos por trabéculas de tejido conectivo; las células tumorales que recubren los lóbulos, son células epiteliales cubicas de abundante citoplasma, que rara vez exhiben el cercenamiento de la parte apical del citoplasma, el cual es característico de las células epiteliales apocrinas; los núcleos de estas células son redondos u ovalados, normocrómicos con nucléolos prominentes; presentan tasas mitóticas variables, pero por lo general se encuentran de 1 a 4 figuras mitóticas por campo de 40X con pleomorfismo moderado a severo (*Jark et al., 2015; Meuten, 2002*). La tasa de crecimiento de estos tumores es bastante variable, sin embargo, son tumores localmente invasivos y pueden infiltrar vasos linfáticos dérmicos con la posterior expansión a ganglios linfáticos regionales; esto se ve en un 35% de los casos; se reporta que el 2% de los carcinomas apocrinos tienden hacer metástasis a distancia, en donde ocurre generalmente en los pulmones (*Vail & Withrow, 2009*), sin embargo, se han reportado casos únicos en donde pueden llegar hacer metástasis viscerales (*Rosciani et al., 2000*). El pronóstico de la enfermedad se relaciona

principalmente con el grado de diferenciación, el tamaño, número de lesiones, características microscópicas, grado de infiltración local y presencia de metástasis a distancia (*Jark et al., 2015*).

3 Tumores melanocíticos

Los melanocitos son células dendríticas que se encuentran intercaladas entre los queratinocitos basales de la epidermis y en el bulbo del folículo piloso, estas células producen la melanina, y su principal función es proteger la piel de los efectos nocivos de la radiación ultravioleta. Los tumores de melanocitos son tumores cutáneos relativamente comunes en el perro, representando de un 5 a un 7% de los tumores de piel en caninos (*Vail & Withrow, 2009*). Se reporta que 2 de cada 3 tumores melanocíticos en los caninos son benignos (melanocitomas) y 1 de cada 3 son malignos (melanomas) (*Blackwood, 2014*). La localización es un muy importante indicador sobre el comportamiento de estos tumores, en caninos las neoplasias melanocíticas ocurren con frecuencia en la piel y en la cavidad oral, siendo los de piel comúnmente de comportamiento benigno mientras que los que se presentan en cavidad oral y en uniones mucocutáneas son generalmente de comportamiento maligno (*Millanta et al., 2002; Vail & Withrow, 2009; Downing, 2011*).

3.1 Melanocitoma.

Este es un tumor benigno que surge a partir de los melanocitos de la epidermis, dermis, o anexos, pero principalmente surgen del folículo piloso. Los melanocitomas son comunes en los perros, caballos, ciertas razas de cerdos, menos comunes en los gatos y ganado, y raro en ovejas y cabras (*Meuten, 2002*). Representan hasta el 20% de todos los tumores cutáneos en caninos; el pico de incidencia en los caninos se encuentra entre los 5 y 11 años; esta neoplasia es más común que se presente en perros que tienen piel pigmentada, sin embargo, se ha reportado una mayor prevalencia en razas como; Schnauzer, Pinscher miniatura, Airedale Terrier, Setter Irlandés, Golden Retriever, Shar-Pei, Labrador y Rottweiler. Las razas que reportan un menor riesgo son; los Mestizos, Lhasa Apso, Springer Spaniel, Beagle, Pastor Collie, Pastor de Shetland, Shih Tzu, Weimaraner, West Highland Terrier blanco, Basset hound, Bichon y el Husky siberiano. No ha sido observada la predisposición por género (*Cuitiño, 2006; Meuten, 2002; Smedley et al., 2011*). Los sitios donde comúnmente se presentan los melanocitomas en los caninos, son en los párpados, en el dorso y en las extremidades. Macroscópicamente son lesiones nodulares pequeñas o con aspecto de placa muy bien definidas, pigmentadas, alopecicas, se extienden por toda la dermis y también puede llegar a invadir tejido subcutáneo, el color del tumor depende de la cantidad de melanina que estas células tumorales produzcan, y varía de negro a través de varios tonos de marrón a gris (*Warland & Dobson, 2011; Blackwood, 2014*). Microscópicamente estos melanocitos neoplásicos se pueden encontrar como células individuales o como pequeños nidos de células ubicadas en la parte inferior de la epidermis o en la vaina radicular externa del folículo piloso. La mayoría de estas células tumorales son redondas y tienen una gran cantidad de melanina intracitoplasmática, que tiende a oscurecer la morfología nuclear, pero son núcleos hipercromáticos y muestran poco pleomorfismo (*Espinosa et al., 2000; Millanta et al., 2002; Meuten, 2002*). Las figuras mitóticas se observan con poca frecuencia; las células neoplásicas son a menudo pequeñas células fusiformes con gránulos de melanina intracitoplasmática y el número de mitosis es generalmente baja; la mayoría de los melanocitomas son de crecimiento lento y la escisión quirúrgica amplia es el tratamiento de elección; el pronóstico posterior a la escisión completa es buena (*Morris & Dobson, 2002; Blackwood, 2014; Vail & Withrow, 2009*).

3.2 Melanoma.

Son tumores malignos derivados de los melanocitos, son comunes en el perro y poco común en otras especies domésticas, los caninos entre 3 y 15 años de edad pueden presentar esta neoplasia con un pico de incidencia entre los 9 y 13 años de edad (*Teixeira et al., 2010; Meuten, 2002*). Los melanomas pueden presentarse en cualquier raza canina, pero la prevalencia de esta enfermedad es mayor en los perros de raza pura, especialmente en el Schnauzer estándar y miniatura, Pinscher miniatura, Scottish Terrier, Setter Irlandés, Golden Retriever y el Labrador; este hecho apoya la teoría de que los melanomas en los perros podrían tener una base genética o modificaciones genéticas en los melanocitos que conducen a alteraciones en la expresión o la función de los genes y las proteínas implicadas en el control del ciclo celular y la apoptosis, son factores ciertamente involucrados en el desarrollo de melanomas; no se reportan predilecciones por género en el desarrollo de estos tumores (*Esplin, 2008; Tomoko et al., 2016; Warland & Dobson, 2011*). La mayoría de los melanomas en los caninos surgen de la cavidad oral, siendo más común en las encías y paladar, uniones mucocutáneas de los labios y en la zona ocular; sin embargo, también se presentan en una menor proporción los melanomas cutáneos en los caninos, con una predilección por la zona digital y en el escroto; es importante recalcar que los melanomas presentes en cavidad oral y uniones mucocutáneas son considerados tumores de alto grado de malignidad, por su capacidad de invasión local y metastásica (*Bergman, 2008; Millanta et al., 2002; Vail & Withrow, 2009*). Macroscópicamente son lesiones que comúnmente carecen de pigmentación (conocidos como melanomas amelanocíticos), sin embargo, también pueden observarse melanomas pigmentados, pueden invadir profundamente el tejido subcutáneo y generalmente se ulceran (*Lacroux et al., 2012; Teixeira et al., 2010*). Histológicamente los melanocitos neoplásicos están presentes como pequeños nidos o células individuales localizadas en el estrato basal o en la parte superior de la epidermis; estas células pueden ser fusiformes o epitelioides y pueden contener mucha o poca melanina intracitoplasmática; sus núcleos son grandes con nucléolos visibles y con evidente actividad mitótica, es común encontrar zonas amplias y generalizadas de necrosis (*Millanta et al., 2002; Meuten, 2002*). Los melanomas amelanocíticos representan un tercio de los tumores melanocíticos en caninos, y a veces puede resultar difícil su diagnóstico por histopatología, ya que las características histopatológicas de estos tumores amelanocíticos pueden asemejarse a otro tipo de sarcomas, carcinomas y a neoplasias de células redondas; por esta razón, muchas veces para el diagnóstico de los melanomas amelanocíticos se requieren de inmunohistoquímicas (*Tomoko et al., 2016; Resende et al., 2015*). Los melanomas malignos son a menudo de crecimiento rápido y pueden ser fatales; la metástasis ocurre habitualmente en los melanomas de alto grado de malignidad (30-75%), invadiendo comúnmente ganglios linfáticos regionales y pulmón (*Lansing, 2014*). El comportamiento de los melanomas es extremadamente variable y su pronóstico radica en el análisis de varios parámetros: sitio anatómico, tamaño del tumor y parámetros histológicos como: índice mitótico, grado de diferenciación, pleomorfismo celular, atipias nucleares e invasión linfovascular (*Cuñiño et al., 2012; Bergman, 2008; Spangler, 2006; Smedley et al., 2011*).

4 Neoplasias mesenquimales

4.1 Fibroma.

Es un tumor benigno de células maduras llamadas fibroblastos, de origen mesénquimal, que se caracterizan por su crecimiento de manera invasiva pero no

encapsulada, con una organización celular entrelazada de fibroblastos y colágeno entre sí, de manera uniforme, mostrando buena delimitación, con un núcleo ovalado normocrómico y un citoplasma alargado que se integra al estroma del colágeno extracelular, generalmente muy abundante. Es raro observar figuras mitóticas. (Trigo, 2011). Puede ocurrir en cualquier parte del cuerpo del animal, pero donde más se ha reportado, es en la piel, sobre todo de la cabeza, flancos, en miembros anteriores y posteriores. La epidermis que la rodea puede ser alopecica, generalmente se presenta de forma redonda, siendo una masa solitaria, cuyo tamaño varía de 1 a 5 cm de diámetro. (Medleoun & Hanilico, 2007). Se puede presentar tanto en tejido subdermico, como en tejido intradérmico (Scott, 1988). Los fibromas no son tan comunes en otras especies, donde más se presentan es en perros. Se puede dar en cualquier raza y cualquier momento de la vida del animal, pero se reporta cierta predisposición hacia los Rhodesian, Doberman y Bóxer (Goldschmidt & Shofer 1998). El Fibroma es un tumor benigno de crecimiento lento, de muy buen pronóstico, y es totalmente curable por medio de la biopsia excisional (Meuten, 2002).

4.2 Fibrosarcoma.

Esta neoplasia maligna tiene diferentes tipos de presentación dependiendo de la especie, edad y sitio de presentación. En los caninos se produce espontáneamente y es poco común, pero la incidencia es más alta en razas como Golden Retrievers y Dobermans; más común en los machos que en las hembras. Se localiza en la nariz, boca y tarsos. Se observan masas subcutáneas solitarias irregulares y nodulares de tamaño variable, poco delimitado, no encapsulado, de consistencia firme y cuyo diámetro varía de 1 a 15 cm. La superficie puede ser alopecica o ulcerada. (Medleoun & Hanilico, 2007). Los fibrosarcomas están compuestos por células fusiformes, con una variabilidad celular y nuclear de moderada a marcada y presentan gránulos en el citoplasma, que pueden verse de color rosado a púrpura. (Withrow & Vail, 2007). Estos tumores pueden ser bien diferenciados por un tipo de células tumorales, que son las células fusiformes que se entrelazan (en forma de espina de pescado), donde su mayor característica es la pérdida de su uniformidad de sus células. Su citoplasma es escaso, alargado y ovalado, siendo muy poco visible sus nucléolos, y a menudo caracterizado por su alto polimorfismo ovoide, poligonal y multinucleado, pueden ser vistas células gigantes formadas por este tipo de células con múltiples tipos de formas. Las figuras atípicas son muy comunes, y las figuras son altamente variables. Los agregados linfoides en la periferia del tumor ocasionalmente pueden ser vistos. (Meuten, 2002). Este tipo de tumores se infiltran fácilmente y pueden llegar a ser muy invasivos y recurrentes, sin embargo, la metástasis no es muy común. Son neoplasias de buen pronóstico; la biopsia excisional es el tratamiento de elección y generalmente los médicos realizan este procedimiento para enviar las lesiones a estudio histopatológico, generando mutuamente su tratamiento (Withrow & MacEwen 1996).

4.3 Histiocitoma.

El histiocitoma es un tumor benigno extremadamente común, derivado de las células de Langerhans, que son las células dendríticas presentadoras de antígenos de la piel. Su única predisposición se da en los perros, sobre todo en cachorros menores de 4 años, pero puede presentarse en cualquier periodo de la vida del animal. Las razas con predisposición al desarrollo de esta neoplasia son Bull Terrier, Bóxer, Cocker Spaniel, Golden Retrievers, Doberman, Beagle, Schnauzer (GoldSchmidt & Shofer, 1998). Normalmente son neoplasias solitarias, pero pueden presentarse de forma múltiple o en forma de nódulos, también llamado Tumor de Botón. La alopecia y las ulceraciones son comunes, con cierta predilección a presentarse en la cabeza, orejas y miembros. Se pueden presentar en cualquier raza (Bender & Muller, 1989). Histológicamente es muy variable, dependiendo de la edad, la necrosis y la

inflamación secundaria, pero típicamente se habla de un tumor celular muy denso, no encapsulado, que se extiende desde la unión dermoepidérmica; estas células de unión, forman hebras sueltas de hilos dispuestos en paralelo a la epidermis. La invasión de estas se caracteriza por la presentación de células redondas con núcleo ovoide a poligonal, organizadas en cordones celulares con muy poco estroma y citoplasma eosinofílico. Se pueden encontrar aisladas o en agregados celulares, que se puede infiltrar en la dermis superficial y/o profunda; las figuras mitóticas son muy comunes. Lo más indicado es realizar una escisión quirúrgica completa de la lesión, sin embargo, son neoplasias que reinciden muy frecuentemente, sin saber la causa alguna (Gross et al., 2005).

4.4 Histiocitoma maligno (sarcoma histiocítico).

Este es un tumor maligno que se caracteriza por la proliferación neoplásica compuesta de una población densa de células pleomorfas. Se puede encontrar de forma localizada o diseminada, dándose en cualquier raza, pero las que parecen estar más afectadas son: Rottweiler, Bernés de la Montaña, Golden Retriever y Labrador. Los sitios de predilección incluyen la piel, el bazo, pulmón, cerebro, cavidad nasal y la médula ósea, presentando alta capacidad metastásica, sobre todo en ganglios linfáticos, hígado y otros órganos. Histológicamente se caracteriza por la proliferación celular neoplásica, pobremente delimitada e invasiva, compuesta por una población densa de células pleomorfas que alteran la arquitectura del tejido (Affolter & Moore, 2002), y por una densa proliferación de células fusiformes con abundante citoplasma y un gran núcleo de forma vesicular. Las células redondas presentan abundante citoplasma, vacuolizadas con presencia de núcleo redondo y uno o varios nucléolos. (Gross et al., 2005). A menudo los dos tipos de células están presentes. También se pueden observar células gigantes multinucleadas, con una muy marcada anisocitosis y anisocariosis, caracterizando este tumor la gran variedad de tamaños, formas y tipo de células que se encuentran, siendo prominente en algunos casos la fagocitosis de los eritrocitos. Es común encontrar atipias, siendo de pronóstico reservado por su alto grado de malignidad, la metástasis se puede dar en diferentes órganos como el hígado y pulmón, pero no es muy común (Fulmer & Mauldin, 2007).

4.5 Linfoma.

Es una neoplasia maligna de los linfocitos. Son tumores muy importantes y comunes, sobretodo en perros y gatos. Su presentación se da más que todo en órganos sólidos como el bazo y hígado. La presentación en la piel es rara, pero se ve cierta predilección por presentarse en animales mayores de 10 años, sin predisposición a razas de gatos, aunque en los perros si es común, siendo más frecuente en Cocker Spaniel, Bull Dog y Golden Retriever a la presentación del linfoma cutáneo. La mayoría de estos se presentan en el tronco, pero se pueden dar en cualquier parte del cuerpo. (Goldschmidt & Shofer, 1998) La causa del linfoma se desconoce, sin embargo, es probable que factores genéticos compongan gran parte de su etiología, aunque no ha sido comprobado, es posible que otros factores ambientales o infecciosos pudieran llegar a estar relacionados (Álvarez, 2011). El linfoma cutáneo puede presentarse de manera solitaria, o a menudo implicar múltiples sitios de la piel. Puede presentarse en forma de nódulos, placas ó úlceras. En las primeras etapas, los perros pueden experimentar descamación de la piel, pérdida de cabello, y puede, ó no, presentar prurito. A medida que la neoplasia progresa, la piel se vuelve eritematosa tendiéndose a ulcerar (Verena, 2007). Es un tumor muy maligno que cuando se presenta en tejido subcutáneo, tiende a hacer metástasis en los nódulos linfoides o en las vísceras. Son neoplasias generalmente de pronóstico malo, con una supervivencia media de 4-18 meses, son tumores que se manejan con tratamientos quimioterapéuticos y quirúrgicos (Gross et al., 2005)

4.6 Lipoma.

Este es un tumor benigno muy bien diferenciado de unas células llamadas adipocitos, presentes en la hipodermis. Su presentación es muy común en animales domésticos, sobre todo en caninos, pero no es tan común en otras especies. No hay predisposición de raza, pero se menciona al Labrador, Doberman, Schnauzer, Cocker Spaniel, Dachshund y Weimaraner como predisponentes (*Chávez, 2004*). Las hembras y los gatos machos castrados tienen cierta predisposición a la formación de este tipo de tumores. Pueden presentarse de manera focal o multifocal. Se presentan como lesiones nodulares subcutáneas, más presentes en el tronco, glúteos y extremidades. (*Goldschmidt & Shofer, 1992*). Los tumores son bien delimitados, infiltrativos, no poseen cápsula, son suaves y normalmente blancos o amarillos. Los lipomas crecen lentamente. Aunque en ocasiones pueden producir molestias locales, suelen ser asintomáticos. Pero la mayoría de estos son tratados por medio de la escisión, con baja capacidad de hacer metástasis (*Álvarez, 2011*). Los lipomas son idénticos a un corte de tejido adiposo, por lo que las células que proliferan son los adipocitos en este tipo de neoplasia. Se presentan como vacuolas largas claras, que reemplazan el citoplasma con su núcleo en la periferia. Algunos tumores presentan necrosis e inflamación, donde las células que predominan son los macrófagos y también se puede presentar fibrosis (*Bergman & Straw, 1994*).

4.7 Liposarcoma.

Es la neoplasia maligna de los adipocitos. En los animales domésticos no es tan común, pero donde más se presenta es en los caninos sin una predisposición de sexo, pero su incidencia es más alta es en animales geriátricos (*Goldschmidt & Shofer, 1998*). El crecimiento de este tumor varía; puede ser firme, ó puede tener la misma forma de los lipomas. Los liposarcomas son masas solitarias, poco delimitadas, blandas o firmes y cuyo diámetro varía de 0.5 – 20cm (*Medleau & Hnilica, 2007*). Este tumor está compuesto en su mayoría por células redondas poligonales, de forma compacta, con poco colágeno. Basándose en la clasificación que se da en animales, los tumores que son bien diferenciados se caracterizan por que la mayoría de las células se parecen a los adipocitos normales, con una forma vacuolizada y/o ovalada con el núcleo en la periferia de forma redonda con abundante citoplasma. Los tumores que son pleomorfos, como su nombre lo dice, tienen células de diferente morfología, con largas y extrañas células multinucleadas que pueden llegar a tomar la forma de un histiocitoma maligno, con presencia de vacuolas intracitoplasmáticas, siendo más denso, con mayor población celular. Los tumores mixoides son identificados por la presencia de células fusiformes dispersas, por adipocitos y lipoblastos con un estroma laxo mucoide en forma de “burbujas”. Normalmente este tipo de tumores es recurrente frente a su presentación. Se reporta que hace metástasis, sobre todo en pulmón, hígado y hueso (*Meuten, 2002*).

4.8 Schwannoma.

Es un tumor benigno, originario de las células de Schwann. Es rara su presentación en gatos y caninos. Se presenta en animales adultos o geriátricos (*Scott, 1988*). Suelen presentarse de forma solitaria y son tumores firmes de textura blanda encapsulados, usualmente de color blanco o gris. Histológicamente, están compuestos por células fusiformes dispuestas en haces, en forma empalizada. Tienen poca celularidad, con husillo o poligonales células perdiendo la distribución en un fibrilar o matriz mucinoso. El núcleo es pequeño, normocromico. Al retirar la masa por escisión, el pronóstico suele ser bueno y suele ser el tratamiento indicado, pero algunos tumores pueden recurrir (*Meuten, 2002*).

4.9 Mastocitoma de bajo y alto grado de malignidad.

El tumor de células de Mast es bastante común en animales domésticos. Se puede presentar de forma focal o multifocal; tiene alta variabilidad en su presentación, pero generalmente ésta se presenta con formaciones eritematosas, edematosa, ulcerativas y alopecica; suelen ser de color blanco con amarillo claro, pero estos cambios dependen del grado de degranulación; la inflamación secundaria puede ocurrir en este tipo de tumores, más que todo a nivel subcutáneo (*Gross et al., 1992*). También se presenta en el intestino, bazo e hígado; existe predisposición al mastocitoma cutáneo para los Boxer, Pugs, Boston Terriers, Weimaraners y Labradores (*Goldschmidt & Shofer, 1998*). La mayoría de los tumores ocurren en la edad adulta, pero puede presentarse en cualquier momento de la vida del animal. No existen evidencias de predisposición de sexo. La mayoría de estos tumores tienden a parecerse mucho en sus características histológicas, lo que facilita su diagnóstico. Sus células son redondas, poligonales con un núcleo redondo de manera central. El citoplasma es rosa pálido, con presencia de gránulos de color gris con azul. Los Eosinófilos casi siempre se encuentran en este tipo de tumores y pueden ser las células que más predominan. Algunos tumores pueden tener amplios agregados en la periferia de eosinófilos, que no deben ser interpretados como parte del tumor, cuando este es evaluado. El edema, la necrosis, la esclerosis y la inflamación secundaria son a menudo vistos en estos tumores. Los mastocitoma de bajo grado de malignidad son tumores bien diferenciados, con pocas mitosis atípicas (*Meuten, 2002*). El comportamiento biológico se correlaciona con el grado histológico, con el que se ha diagnosticado para dar un pronóstico y un tratamiento determinado (*Bostoc, 1973*). Los tumores grado 1 son bien diferenciados, de bajo grado de malignidad, y están compuestos por filas o grupos de células de mast monomórficas, con núcleo redondo con gránulos en su citoplasma, las células son bien definidas confinadas en la dermis (*Patnaik & Ehler, 1984*). No presentan figuras mitóticas. Tienen poca evidencia de volver a recurrir tras ser retirados, y para el 90% de los casos, presentan una supervivencia de 3 años (*Bostoc et al., 1973*). Los tumores que son de alto grado de malignidad ó los grado 2 son de moderada celularidad, sus células están más presentes en la dermis profunda, pero pueden llegar a ser tan profundas que llegan a otros tejidos. Son pleomórficas. Con núcleo redondo, sus gránulos en el citoplasma son más finos, presentan de 0-2 figuras mitóticas en los grandes aumentos. Algunas áreas contienen edema, necrosis y colágeno hialino. Los grado 3 son altamente celulares y están compuestos de células de mast con alto pleomorfismo. El núcleo tiende a ser redondo o vesicular, con presencia de 1 o más nucléolos, formados en cordones de células. Se ven de 3-6 figuras mitóticas en aumento de 10k, contienen áreas de hemorragia, edema, necrosis y colágeno hialino. Tienen una alta capacidad metastásica hacia los nódulos linfoides (*Kiupel et al., 2011*). Tienden a ser recurrentes después de ser retirados. Un estudio reveló que el 93% de los perros con mastocitoma grado 1 sobreviven más de 1.500 días, los de grado 2 fueron el 46% y los de grado 3 fueron el 3% (*Patnaik & Ehler, 1984*). Estudios en el 2011 concordaron con reemplazar el diagnóstico para los mastocitomas de grado 1, grado 2 y grado 3, para así generar un mejor pronóstico y tratamiento con base en las características histológicas vistas. El diagnóstico se haría con base en mastocitomas de alto grado de malignidad, que está basado en la presencia de menos de 7 figuras mitóticas en 10 campos de 40x y menos de 3 células multinucleadas en 10 campos, menos de 3 núcleos pleomórficos en 10 campos de 40x y cariomegalia, esta terminología se basa en la asociación con el tiempo de metástasis, el nuevo desarrollo de otro tumor con el tiempo y el tiempo estimado de supervivencia del paciente, que si es menor a cuatro meses es un mastocitoma de alto grado de malignidad, y si es por más de dos años, es un mastocitoma de bajo grado de malignidad (*Kiupel et al., 2011*).

4.10 Sarcoma indiferenciado.

Los sarcomas indiferenciados consisten en neoplasias mesenquimales de células fusiformes con aspecto similar a otro tipo de neoplasias (*Meuten, 2002*). Poseen una alta cantidad de estroma y un alto pleomorfismo a nivel celular, dando un alto grado de indiferenciación. Son considerados raros al no ser tan comunes en animales y por su dificultad para ser diagnosticados (*Bisogno et al., 2002*). La raza que presenta con mayor frecuencia este tipo de tumores, son los Golden Retriever. Aproximadamente el 59% de los sarcomas que se presentarse dan en esta raza (*Morris et al., 2002*).

4.11 Mixosarcoma.

Esta es una neoplasia que no es tan común. Su presentación tiende a ser rara y ocurre más en perros y gatos geriátricos, sin predisposición de raza. En su mayoría surgen en el tejido subdermico, sobre todo en el tronco y en los labios. Suelen presentarse de manera solitaria. Generalmente son grises con blanco, con un exudado claro y mucoso. (*Goldschmidt & Shofer, 1998*). Se distinguen por la abundante matriz mixoide, rica en mucopolisacaridos, con manchas de color azul claro sin una cápsula y con una proliferación de fibroblastos en forma estrellada, donde se pierde la conformación de la matriz mixoide, con alta actividad celular. Los núcleos tienden a ser pequeños, con mucho polimorfismo y mitosis atípicas. También tienden a ser muy infiltrativos, con las márgenes pobremente definidas. Son recurrentes y la metástasis es rara (*Meuten, 2002*).

5 Tumores vasculares

5.1 Linfangioma.

Es un tumor raro que se deriva del endotelio linfático. Se da en todas las especies, en algunos pueden ser congénitos ó puede ocurrir en los primeros meses de vida del animal (*Gross & Walder, 1992*).Tienden a presentarse en el tejido subcutáneo, a lo largo de la línea media y en los miembros. Las masas son pobremente demarcadas, suelen ser suaves y esponjosas al tocar, con un exudado claro y seroso. Histológicamente las células neoplásicas se asemejan a las células endoteliales. Estas células crecen directamente en haces de colágeno dérmico, formando numerosos canales de estos, que generalmente están llenos de células. Se pueden observar hemorragias debido a la extravasación de eritrocitos. Las mitosis no son evidentes, al ser retiradas tempranamente pueden ser curativas. Las masas pueden llegar a ser infiltrativas y esto dificulta el poder acceder a ella. Es común que sean recurrentes, la metástasis es rara. (*Meuten, 2002*)

5.2 Hemangioma.

Es un tumor benigno originario por las células endoteliales vasculares, que corresponde a una hiperplasia bien demarcada de los vasos sanguíneos que están llenos de eritrocitos, limitados por una simple capa uniforme de células endoteliales, consecutivas a una multiplicación de vasos bien diferenciados o a la proliferación de células angioblásticas con neoformaciones vasculares en grados variables de diferenciación. Los hemangiomas son tumores de estirpe endotelial y por tanto representan un modelo de angiogénesis (desarrollo de nuevos vasos desde una vasculatura preexistente) (*Rivera, 2001*). A menudo se observan trombos con focos de hemosiderina, las variantes de estos tumores han sido llamados cavernosos, que es cuando los canales son separados por tejido conectivo fibroso en el estroma, que pueden contener linfocitos y otras células inflamatorias, ó el capilar, que se basa en el tamaño alargado de los canales vasculares y por su poco estroma. Su aspecto físico dependerá de la profundidad respecto a la piel, y del tamaño y del estado evolutivo. Pueden ser nódulos de la dermis o subcutáneos, normalmente solitarios y raramente alopécicos (*Meuten, 2002*). Su origen es desconocido, pero ciertos estudios confirman que la neoplasia puede estar relacionada a la excesiva exposición de luz, sobre todo

en animales con piel poco pigmentada (*Medleau & Hnilic, 2003*). Pueden presentarse en diferentes especies, pero son más comunes en perros, siendo las razas con mayor riesgo los Bóxer, Golden Retriever, Pastor Alemán, Beagle, Dálmata, y Pointer Inglés (*Smith, 2003*). Al ser un derivado de células endoteliales, se pueden presentar en cualquier parte del cuerpo (*Warren, 2007*) pero hay cierta predilección hacia el abdomen, tórax, pelvis, dorso y cabeza (*Goldschmidt & Shofer 1992*). Generalmente los hemangiomas son neoplasias benignas de crecimiento lento, y son tratados mediante la escisión quirúrgica completa (*Meuten, 2002*).

5.3 Hemangiosarcoma.

Los hemangiosarcomas son tumores malignos que se originan en el endotelio vascular. Son altamente variables y pueden ser de la dermis o del tejido subcutáneo. Son solitarios, usualmente masas bien definidas que al ser cortadas se podrán ver exudados sanguíneos. Las células neoplásicas son altamente variables, de forma poligonal ó ovoide. Usualmente los canales vasculares son de forma reconocible en alguna parte del tumor, las células de revestimiento, a menudo, tienen abundantes núcleos pleomorfos y hiper cromáticos, las mitosis atípicas son comunes (*Meuten, 2002*) y representan entre el 0,3 y el 2% de todos los tumores en perros. Se presentan principalmente en perros de edad avanzada y se caracterizan en razas predispuestas como el Pastor Alsaciano y Golden Retriever, sin embargo se presenta en cualquier raza. La piel es el sitio más común de presentación, y aunque la causa que los origina es desconocida, se ha asociado a caninos que presentan poca pigmentación, especialmente aquellos que se han expuesto a la luz solar (*Miller et al., 2013*). El comportamiento del hemangiosarcoma dérmico presenta, generalmente, un potencial metastásico bajo, comparándola con los hemangiosarcomas presentes en otros órganos, pero se ha reportado que puede ocurrir. En general, la diseminación metastásica y la infiltración local ocurren por ruptura de los tumores locales y por diseminación hematológica en zonas más distales. Los sitios más comunes de metástasis son el hígado y los pulmones, aunque se han encontrado tumores cerebrales en más del 15% de los perros que son examinados post mortem. Lamentablemente es casi imposible identificar el sitio primario de los tumores, lo que hace que el pronóstico sea reservado a grave. (*Nelson.R.2010*)

5.4 Hemangiopericitoma.

Esta es una neoplasia común de origen mesenquimal, que surge de unas células llamadas pericitos, las cuales son fusiformes y se encuentran en la periferia de los capilares o vasos pequeños, se localizan en íntimo contacto con las células de revestimiento endotelial, cubiertas con la lámina basal. (*Enzinger, 1995*). Es más común verlo en animales adultos, geriátricos y/o en perros de raza grande, sin ninguna predilección de sexo. Normalmente son de aparición solitaria multilobular, adheridas al tejido subcutáneo. Generalmente la zona que la rodea es alopecica, con cierta preferencia para surgir en los miembros, codos y las rodillas (*Walder & Groos, 1992*). Histológicamente, es una neoplasia altamente celular, con formación de numerosos vasos sanguíneos incluidos en nidos de células fusiformes u ovoides (Pericitos). Forman patrón verticilado o de huella digital de células fusiformes, con un polimorfismo celular muy marcado y la actividad mitótica atípica es muy frecuente, y según el índice mitótico incrementa o disminuye el pronóstico, la recurrencia y el posible potencial metastásico del tumor. (*Postorino, 1994*). Por su alta capacidad de diseminación llega a los tejidos cercanos, afectándolos y alterando su función por lo invasivo que puede llegar a ser, siendo esto de mayor importancia cuando se presenta en el pecho, por lo que puede llegar a pulmones o corazón. Este tumor tiene una alta tasa de tratamiento exitoso, pero debe ser tratado antes de que haya crecido en proporciones incontrolables. A pesar de que es relativamente raro, la metástasis se reporta. (*Postorino, 1984*)

CAPITULO III

FRECUENCIA DE NEOPLASIAS DE PIEL EN CANINOS EMITIDOS A UN LABORATORIO DE PATOLOGIA VETERINARIA DE BOGOTÁ: ESTUDIO RETROSPECTIVO EN EL PERIODO 2015-2016

Mayorga J, Ruiz J

Universidad de ciencias aplicadas y ambientales U.D.C.A. Bogotá, Colombia. Facultad de Medicina Veterinaria. Departamento de ciencias pecuarias

INTRODUCCION

Hasta hace algunos años se creía que las neoplasias de piel eran poco comunes en las especies domésticas. Sin embargo, los tumores de piel suponen aproximadamente un tercio de todas las neoplasias halladas en caninos (Blackwood, 2014; Vail & Withrow, 2009). La alta incidencia de estos tumores en algunas razas especialmente en el Boxer, han hecho pensar que la raza es un factor predisponente importante para su presentación (Aparicio *et al.*, 2008; Saladrigas *et al.*, 2016). También se ha mostrado en algunos estudios que la edad es un factor predisponente importante, señalando que los caninos con tumores cutáneos tienen como edad promedio 6,5 años (Aparicio *et al.*, 2008). Se ha reportado que uno de los tumores de piel mas frecuentes en caninos son el mastocitoma, como lo cita Ortiz (2008), Vail & Withrow (2009) y Blackwood (2014). En los últimos años, se ha demostrado como han aumentado el número de casos sobre neoplasias de piel en la oncología de pequeños animales y es de nuestro interés conocer cuál ha sido la dinámica de presentación de estos tumores en el tiempo. El objetivo de este trabajo fue hacer un estudio retrospectivo de la casuística de tumores de piel en caninos en un Laboratorio de histopatología en Bogotá, casos obtenidos en un periodo de quince (15) meses; para luego determinar posibles asociaciones entre raza, edad y genero.

1. Materiales y métodos

Se realizó un estudio observacional descriptivo retrospectivo, en el cual se usaron los datos obtenidos a partir de la casuística de un laboratorio de histopatología (datos bajo custodia de confidencialidad), de los cuales se extrajo la información concerniente a pacientes que consultaron por crecimientos cutáneos. Los criterios de inclusión fueron: diagnóstico concordante con crecimientos cutáneos, especie, edad, raza y género del paciente. Los datos que faltaron se manejaron como dato perdido dentro de la base de datos. La información que se obtuvo fue ordenada en una hoja de Excel y fue analizada con el programa SPSS®, en donde se buscó establecer medidas de asociación entre el evento (neoplasia) y las variables previamente descritas (especie, edad, raza y genero).

2. Resultados

El presente trabajo se realizó con el objetivo de determinar la frecuencia de presentación de neoplasias de piel en caninos diagnosticados por histopatología, en un laboratorio de patología veterinaria, en la ciudad Bogotá, durante el periodo comprendido entre enero del 2015 y marzo del 2016, se evaluaron variables como edad, género y raza. De un total de 2008 casos, 458 correspondieron a neoplasias de piel (22.8 %). En los grupos etáreos, los caninos iguales o mayores de 8 años presentaron la mayor frecuencia de neoplasias (60.5%). Se encontró que el género más afectado son los machos (58.5%), y con respecto a la raza los Mestizos fueron los más frecuentes en este estudio (11.3%). Las neoplasias benignas fueron más

frecuentes (57%) que las malignas, siendo el histiocitoma la neoplasia más frecuente dentro los tumores benignos (10.9%) y el mastocitoma el más frecuente dentro los tumores malignos (15.5%). Las neoplasias de origen mesenquimal (51.5%) fueron las más frecuentes.

2.1 Análisis Univariado.

2.1.1 Raza.

Se encontró que las razas que con mayor frecuencia presentaron neoplasias, fueron la raza Mestiza (11.3%), Labrador (10.9%), Golden Retriever (10.9%) y el Schnauzer (10.4%). Como se observa en la (Figura 1, Tabla 1, Anexo 1).

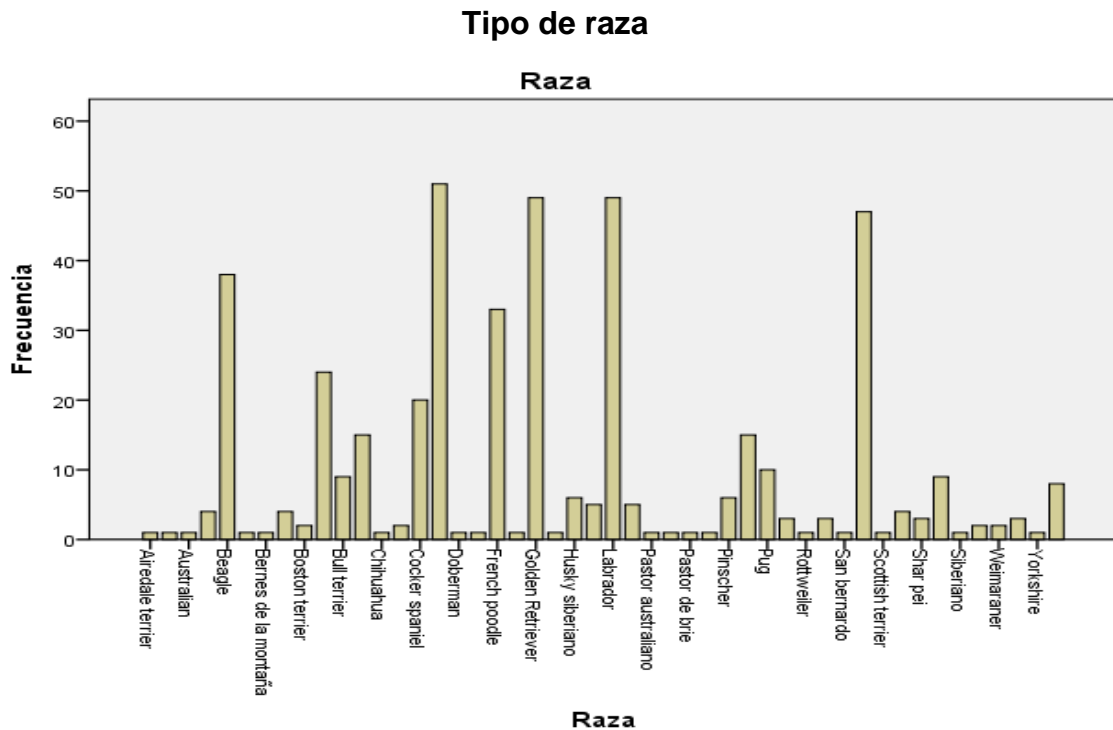


Figura 1. Frecuencia de neoplasias según raza.

Tipo de raza		Frecuencia	Porcentaje	Porcentaje válido	Porcentaje acumulado
Válido	Criollo	51	11,1	11,3	11,3
	Labrador	49	10,7	10,9	22,2
	Golden retriever	49	10,7	10,9	33,1
	Schnauzer	47	10,3	10,4	43,6
	Otras razas	254	55,5	56,4	100,0
	Total	450	98,3	100,0	
Perdidos	99	8	1,7		
Total		458	100,0		

Tabla 1. Frecuencia de neoplasias según raza.

Al hacer grupos de razas (razas pequeñas, grandes y criollos), el 46.5% corresponde a animales de raza grande, siendo este grupo el más afectado dentro del estudio (Figura 2, Tabla 2)

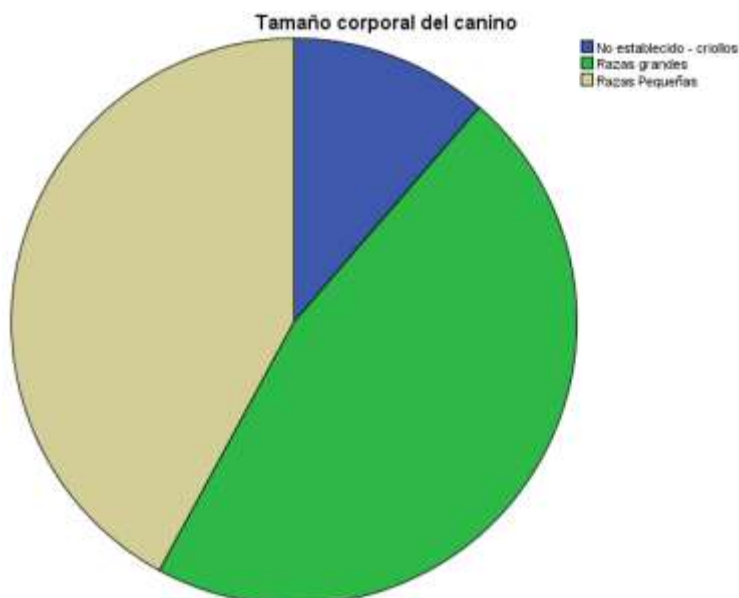


Figura 2. Frecuencia de neoplasias según grupos de raza / Rz: raza.

Tamaño según raza

	Frecuencia	Porcentaje	Porcentaje válido	Porcentaje acumulado
Válido Raza Grande	209	45.6	46.5	46.5
Raza Pequeña	189	41.3	42.1	88.6
Criollo	51	11.1	11.4	100.0
Total	449	98.0	100.0	
Perdidos 99	9	2.0		
Total	458	100.0		

Tabla 2. Frecuencia de neoplasias según tamaño de raza.

2.1.2 Género.

En el estudio de estas variaciones, se encontró que los machos son el género que más se vio afectado, con un porcentaje del 58.5% (Figura 3, Tabla 3)

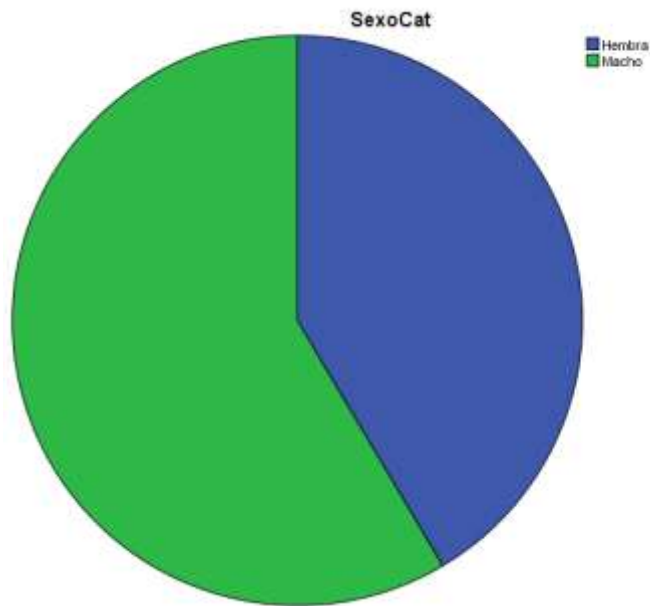


Figura 3. Frecuencia de neoplasias según el género.

Género

		Frecuencia	Porcentaje	Porcentaje válido	Porcentaje acumulado
Válido	Hembra	190	41,5	41,5	41,5
	Macho	268	58,5	58,5	100,0
	Total	458	100,0	100,0	

Tabla 3. Frecuencia de neoplasias según en género.

2.1.3 Edad.

De acuerdo con los hallazgos etarios previamente establecidos 0-1 año, de 2-7 años e iguales o mayores a 8 años; se encontró que este último grupo presentó el mayor porcentaje de neoplasias (60.5%) en comparación con los demás grupos (Figura 4, Tabla 4)

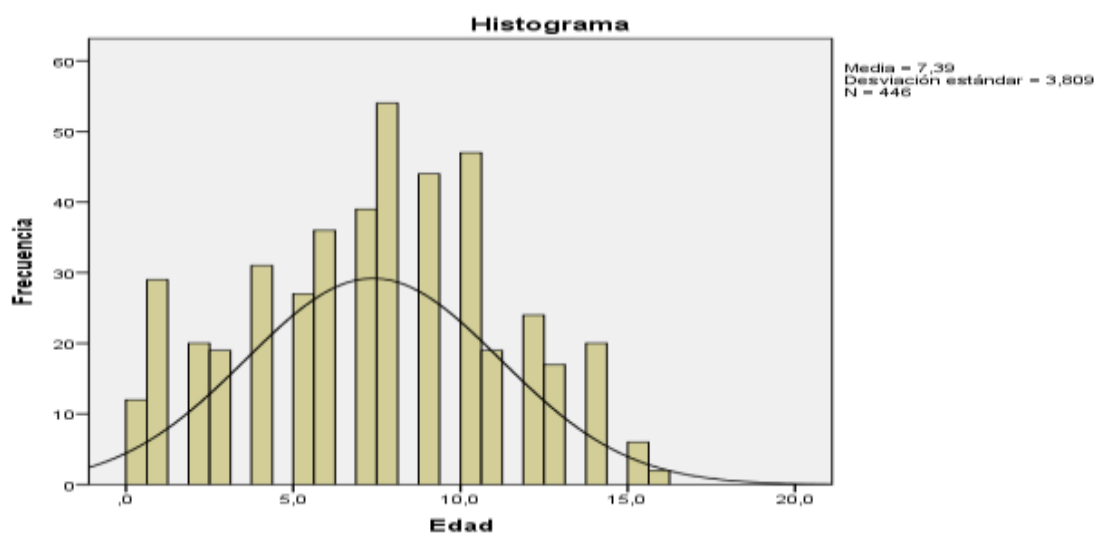


Figura 4. Frecuencia de neoplasias según grupo etario.

Grupo etario

		Frecuencia	Porcentaje	Porcentaje válido	Porcentaje acumulado
Válido	0 - 1 año	41	9.0	9.2	9.2
	2 - 7 años	135	29.5	30.3	39.5
	mayor o igual a 8 años	270	59.0	60.5	100.0
	Total	446	97.4	100.0	
Perdidos	99	12	2.6		
Total		458	100.0		

Tabla 4. Frecuencia de neoplasias según grupo etario.

2.1.4 Clasificación de las neoplasias.

La neoplasia más frecuente en este estudio fue el mastocitoma de bajo grado de malignidad con un porcentaje del 13.5%, seguido por el histiocitoma (10.9%), el linfangioma (9%) y el lipoma con un porcentaje del 7.6% (Figura 5: Anexo II)

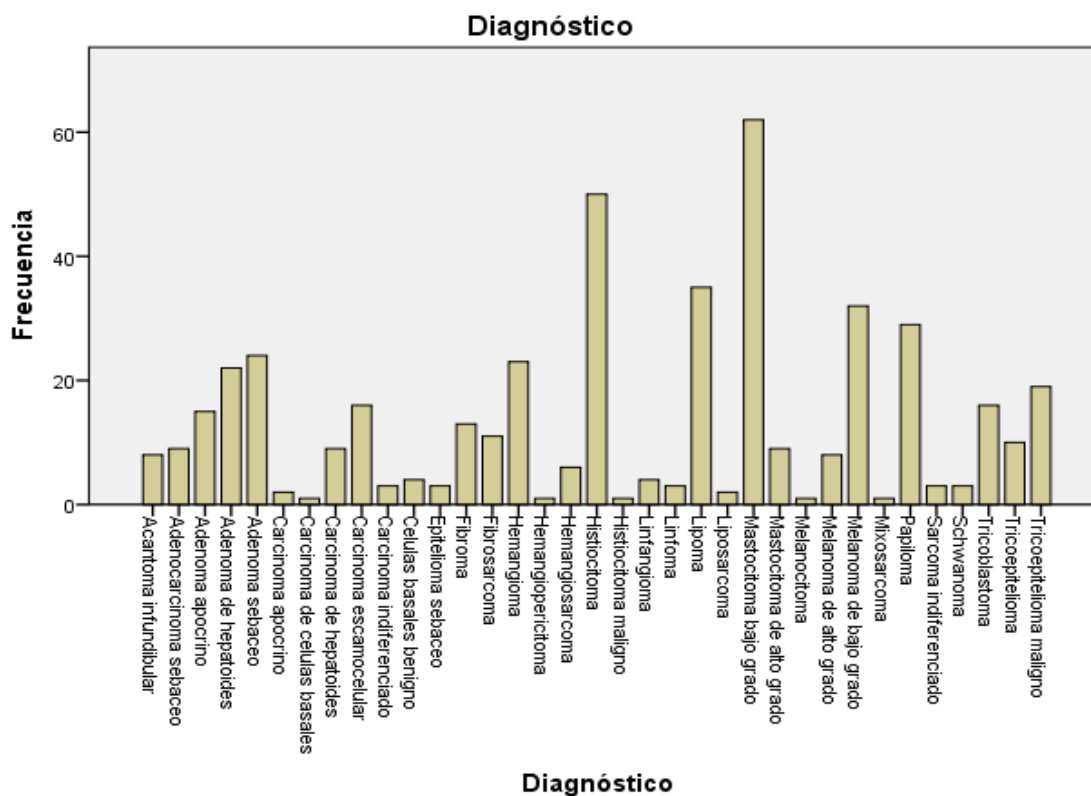


Figura 5. Frecuencia según el tipo de neoplasia.

2.1.5 Origen celular del crecimiento.

Se encontró que los tipos de neoplasias según la clasificación dada que con mayor frecuencia se presentaron, fueron las neoplasias de origen Mesenquimal (51.5%), seguido por las de origen epiteliales (41.3%) y finalmente las de origen Vasculares (7.2%). Como se observa en la (Figura 6, Tabla 5).

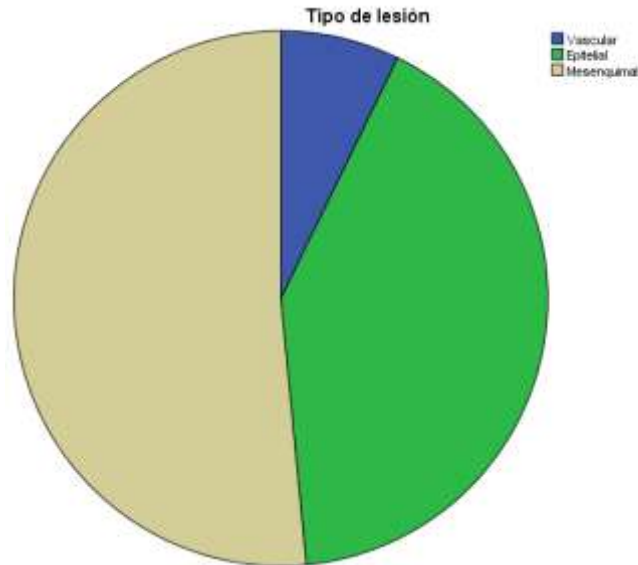


Figura 6. Frecuencia según el origen de Neoplasia.

Tipo de Neoplasia

	Frecuencia	Porcentaje	Porcentaje válido	Porcentaje acumulado
Válido Epitelial	189	41,3	41,3	41,3
Mesenquimal	236	51,5	51,5	92,8
Vascular	33	7,2	7,2	100,0
Total	458	100,0	100,0	

Tabla 5. Frecuencia según el tipo de Neoplasia.

2.1.6 Comportamiento biológico.

Se encontró que el comportamiento biológico que con mayor frecuencia se presentó según los resultados, fueron las neoplasias benignas (57%), seguido por las malignas (43%). Como se observa en la (Figura 7, Tabla 6).

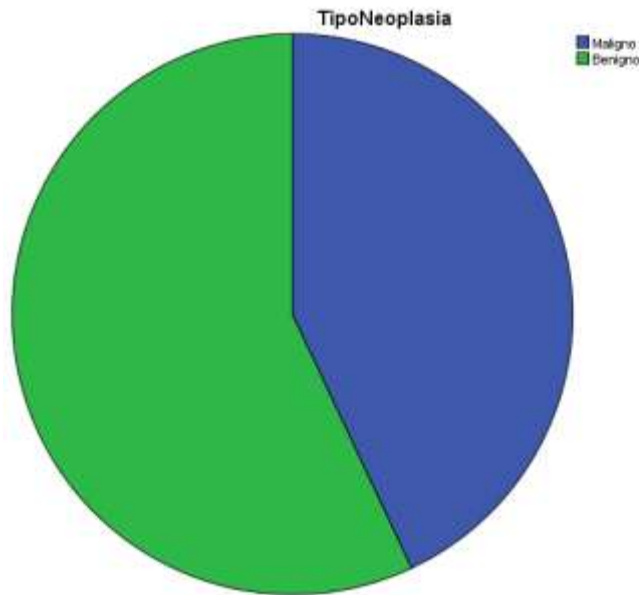


Figura 7. Frecuencia según el comportamiento biológico de las Neoplasias.

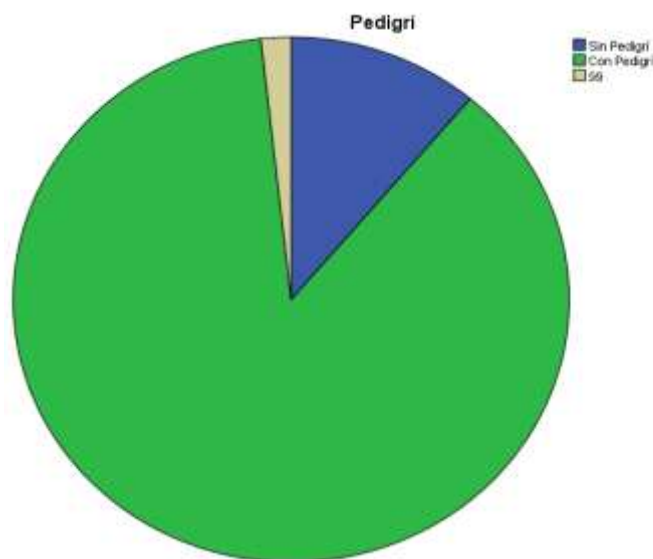
Comportamiento biológico

	Frecuencia	Porcentaje	Porcentaje válido	Porcentaje acumulado
Válido Benigno	261	57,0	57,0	57,0
Maligno	197	43,0	43,0	100,0
Total	458	100,0	100,0	

Tabla 6. Frecuencia según el comportamiento biológico de las Neoplasias.

2.1.7 Según el tipo de pedigrí.

Se encontró que el pedigrí que con mayor frecuencia se presentó según los resultados, fueron los caninos con pedigrí (87.1%), seguido por los perros sin



pedigrí (11,1%). Como se observa en la (Figura 8, Tabla 7).

Figura 8. Frecuencia según el tipo de pedigrí.

Pedigrí

		Frecuencia	Porcentaje	Porcentaje válido	Porcentaje acumulado
Válido	Sin Pedigrí	51	11,1	11,1	11,1
	Con Pedigrí	399	87,1	87,1	98,3
99		8	1,7	1,7	100,0
Total		458	100,0	100,0	

Tabla 7. Frecuencia según el tipo de pedigrí .

2.2 Analisis Bivariado.

Se evaluarán y asociarán los resultados obtenidos en el estudio de la raza, sexo, edad y pedigrí con la presencia y el tipo de neoplasia. Se establecerá relación alguna cuando el resultado sea igual o menor a $p < 0.001$ por medio de la prueba de IBMSPSS Statistic 22 y de chi-cuadrado.

2.2.1 Raza y tipo de neoplasia.

Por medio de la prueba de chi-cuadrado, se encontró que no hay asociación entre el tipo de raza y el tipo de neoplasia, encontrando una relación muy parecida entre los tumores benignos y malignos como se observa en las siguientes tablas. (Figura 9, Tabla 8, Tabla 9).

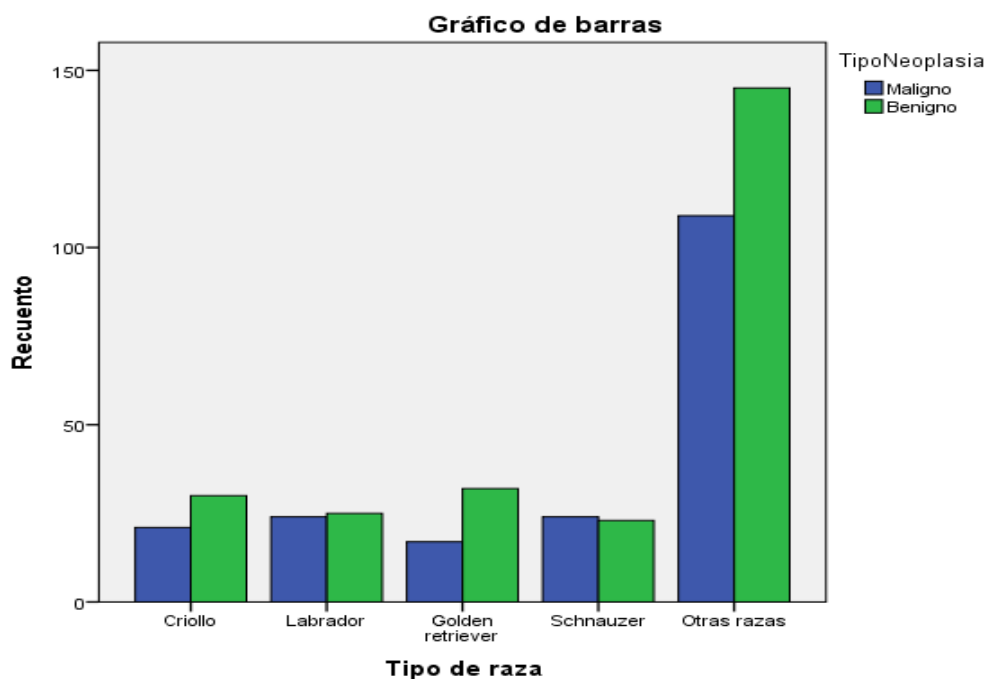


Figura 9. Frecuencia según el tipo de raza, del análisis bivariado.

Recuento

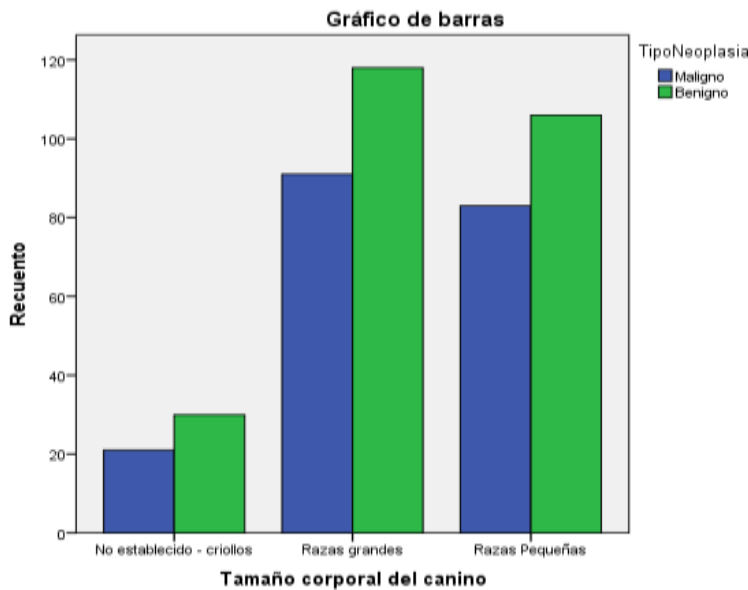
		TipoNeoplasia		Total
		Maligno	Benigno	
Tipo de raza	Criollo	21	30	51
	Labrador	24	25	49
	Golden retriever	17	32	49
	Schnauzer	24	23	47
	Otras razas	109	145	254
Total		195	255	450

Tabla 8. Tipo de raza vs Tipo de Neoplasia, tabulación cruzada.**Raza**

	Valor	gl	Sig. asintótica (2 caras)
Chi-cuadrado de Pearson	3,384 ^a	4	,496
Razón de verosimilitud	3,400	4	,493
Asociación lineal por lineal	,004	1	,951
N de casos válidos	450		

Tabla 9. Pruebas chi-cuadrado, Tipo de raza vs Presencia de Neoplasia.**2.2.2 Tamaño corporal y tipo de neoplasia.**

Se encontró que no hay asociación estadísticamente significativa por medio de la prueba de chi-cuadrado, entre el tamaño corporal del canino y el tipo de neoplasia que se presente, pero cabe resaltar que los tumores benignos son más frecuentes, tanto en los animales pequeños, como en los animales grandes, como se observa en las siguientes tablas y figuras (Figura 10, Tabla 10, Tabla 11)

**Figura 10. Frecuencia según el tipo de tamaño corporal, del análisis bivariado.**

Recuento total asociación

		TipoNeoplasia		Total
		Maligno	Benigno	
Tamaño corporal del canino	No establecido – criollos	21	30	51
	Razas grandes	91	118	209
	Razas Pequeñas	83	106	189
Total		195	254	449

Tabla 10. Tamaño corporal del canino vs el Tipo de Neoplasia, tabulación cruzada.

Tamaño Corporal

	Valor	gl	Sig. asintótica (2 caras)
Chi-cuadrado de Pearson	,125 ^a	2	,940
Razón de verosimilitud	,125	2	,939
Asociación lineal por lineal	,088	1	,767
N de casos válidos	449		

Tabla 11. Pruebas de chi-cuadrado. Tamaño corporal del canino vs Tipo de Neoplasia.

2.2.3 Sexo y tipo de neoplasia.

Al asociar el sexo del canino, con el tipo de neoplasia que se presenta, por medio de la prueba de chi-cuadrado, se encontró que no hay asociación alguna. La presentación de tumores benignos y malignos se puede dar tanto en hembras, como en machos, como se observan en las siguientes tablas (Figura11, Tabla12, Tabla 13)

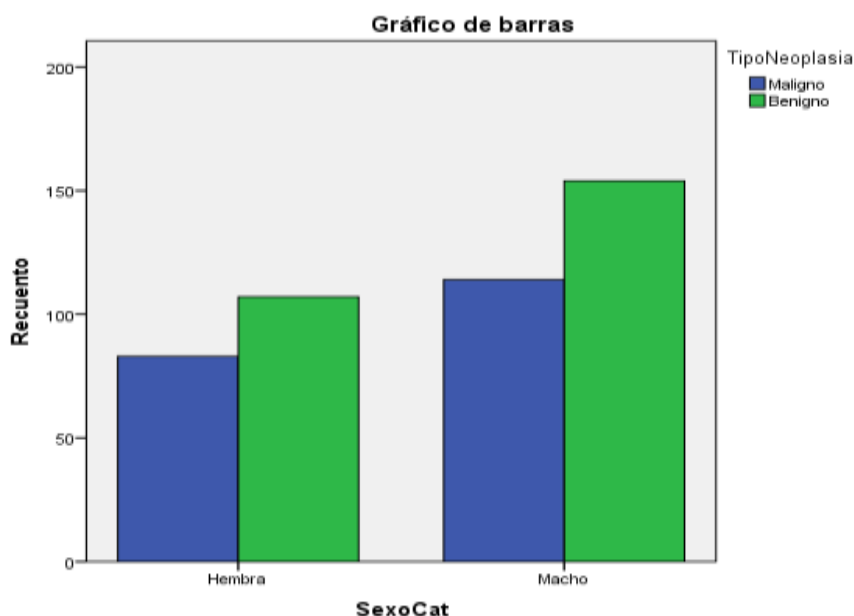


Figura 11. Frecuencia según el tipo de sexo, del análisis bivariado.

Recuento

		TipoNeoplasia		Total
		Maligno	Benigno	
SexoCat	Hembra	83	107	190
	Macho	114	154	268
Total		197	261	458

Tabla 12. . Sexo vs Tipo de Neoplasia, tabulación cruzada.

Sexo

	Valor	gl	Sig. asintótica (2 caras)	Significación exacta (2 caras)	Significación exacta (1 cara)
Chi-cuadrado de Pearson	,060 ^a	1	0,807		
Corrección de continuidad ^b	0,022	1	0,882		
Razón de verosimilitud	0,06	1	0,807		
Prueba exacta de Fisher				0,848	0,441
Asociación lineal por lineal	0,06	1	0,807		
N de casos válidos	458				

Tabla 12. Pruebas de chi-cuadrado, sexo vs tipo de neoplasia.

2.2.4 Edad y tipo de neoplasia.

Al analizar la edad en el rango de 0-7 años, e igual o mayor de 7 años con el tipo de neoplasia, por medio de la prueba de chi-cuadrado, se encontró que si hay asociación con un promedio de edad de presentación de 7 años, como se observa en las siguientes tablas (Figura 12,Tabla 14, tabla 15).

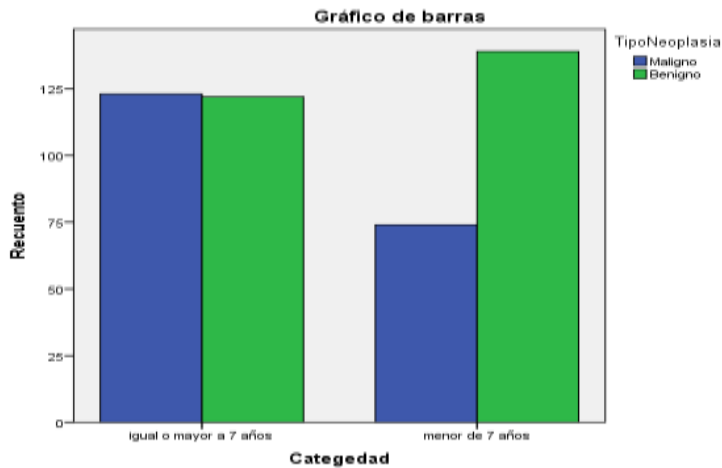


Figura 12. Frecuencia segun el tipo de edad, del análisis bivariado.

Recuento

		TipoNeoplasia		Total
		Maligno	Benigno	
Categ edad	igual o mayor a 7 años	123	122	245
	menor de 7 años	74	139	213
Total		197	261	458

Tabla 13. Edad vs el Tipo de Neoplasia, tabulación cruzada.

Edad

	Valor	Gl	Sig. asintótica (2 caras)	Significación exacta (2 caras)	Significación exacta (1 cara)
Chi-cuadrado de Pearson	11,114 ^a	1	,001		
Corrección de continuidad ^b	10,492	1	,001		
Razón de verosimilitud	11,187	1	,001		
Prueba exacta de Fisher				,001	,001
Asociación lineal por lineal	11,089	1	,001		
N de casos válidos	458				

a. 0 casillas (,0%) han esperado un recuento menor que 5. El recuento mínimo esperado es 91,62.

b. Sólo se ha calculado para una tabla 2x2

Tabla 14. Chi-cuadrado según la edad vs el Tipo de Neoplasia tabulación cruzada.

Al realizar la prueba de Kolmogorov-Smirnov de la variable cualitativa edad se encontró que un valor de $p < 0,05$ lo que indica que la distribución de la población es no normal, por lo tanto se procedió a realizar la prueba U de Mann – Whitney no paramétrica, la cual dio un valor significativo (0,000) indicando que la distribución de edad es la misma entre las categorías de tipo de neoplasia. (Tabla 16)

Pruebas de normalidad

	Kolmogorov-Smirnov ^a			Shapiro-Wilk		
	Estadístico	gl	Sig.	Estadístico	gl	Sig.
Edad	,086	446	,000	,975	446	,000

Tabla 15. Pruebas de normalidad, tipo de edad vs el tipo de neoplasia.

2.2.5 Pedigri y tipo de neoplasia.

No se encontro asociación entre el pedigri y el tipo de neoplasia, pero si se encontró que, según este estudio, es mas frecuente la presentación de tumores cutáneos en animales con pedigri. Según el programa chi-cuadrado como se observa en las siguientes tablas (Figura 12, Tabla 17, tabla 18).

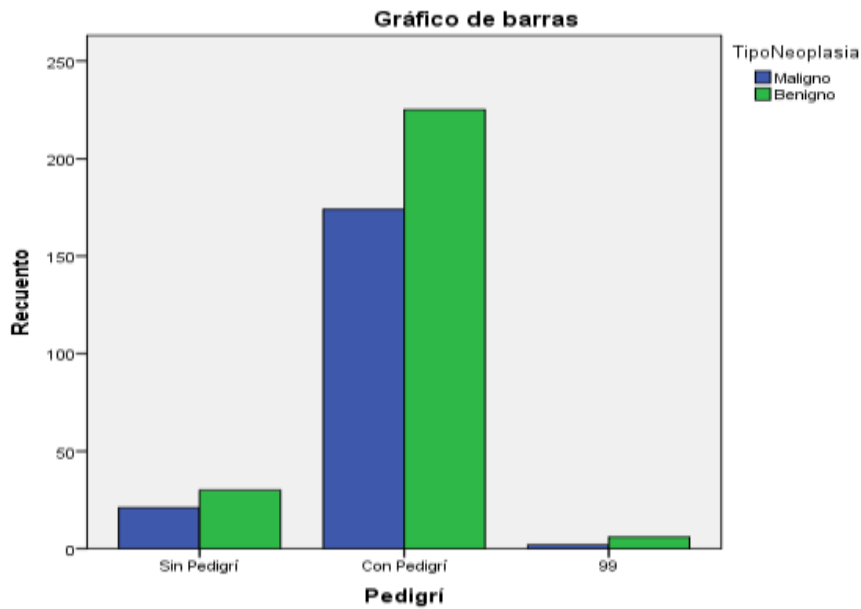


Figura 13. Frecuencia según el tipo de pedigrí, del análisis bivariado.

PEDIGRÍ

		TipoNeoplasia		Total
		Maligno	Benigno	
Pedigrí	Sin Pedigrí	21	30	51
	Con Pedigrí	174	225	399
	99	2	6	8
Total		197	261	458

Tabla 16. Recuento pedigrí vs el Tipo de Neoplasia tabulación cruzada.

Pruebas de chi-cuadrado

	Valor	gl	Sig. asintótica (2 caras)
Chi-cuadrado de Pearson	1,187 ^a	2	,552
Razón de verosimilitud	1,254	2	,534
Asociación lineal por lineal	1,058	1	,304
N de casos válidos	458		

a. 2 casillas (33,3%) han esperado un recuento menor que 5. El recuento mínimo esperado es 3,44.

Tabla 17. Pruebas de chi-cuadrado, Pedigrí vs Tipo de Neoplasia.

3. Discusión

Las neoplasias cutáneas son patologías que cada vez cobran mayor importancia en la consulta de caninos y felinos en medicina veterinaria y por esta razón el diagnóstico debe ser preciso para poder enfocar correcta y oportunamente la terapia de elección. Los tumores de la piel y tejidos subcutáneos son los tumores mas frecuentes en perros, correspondiendo aproximadamente un tercio de todos los tumores hallados en esta especie (Blackwood, 2014; Vail & Withrow, 2009). En este estudio se analizaron

2008 casos obtenidos de un laboratorio de histopatología veterinaria en Bogotá, en donde 458 casos correspondieron a neoplasias de piel en caninos (22,8%). Analizando los resultados obtenidos se confirma que las neoplasias cutáneas ocupan gran parte de los casos oncológicos que se diagnostican histopatológicamente; esto se reporta también en varios estudios como los realizados por Ortiz & Forero (2008), en donde se evidenció que para el periodo entre el año 1999-2003 los tumores cutáneos representaron más de la mitad (51%) de las neoplasias diagnosticadas en la consulta de casos oncológicos en la Clínica de Pequeños Animales en la universidad de la Salle (Bogotá); otro reporte de prevalencia de neoplasias en caninos obtenido por Bravo *et al.* (2010), obtuvieron como resultado que de un total de 113 casos clínicos de enfermedades neoplásicas 68 casos (60,2%) correspondieron a neoplasias cutáneas. Al comparar nuestros resultados con otros similares, se puede observar que Cevallos (2013) en el período comprendido de agosto a diciembre de 2012 obtuvieron 34 muestras para estudio histopatológico, de las cuales el 79,41% correspondieron a neoplasias cutáneas, por otro lado, Baba, *et al.* (2007), citando a Bastianello (1983), afirma que los tumores de piel y anexos se ubican en el segundo lugar (20,8%) de todas las neoplasias descritas en caninos.

Las variables a analizar en este estudio son las correspondientes a raza, género y edad, analizando mediante un estudio estadístico el grado de asociación de cada una de ellas con la presencia de neoplasias. Con respecto a la raza, se evidenció en este estudio que las razas más frecuentes fueron: los Mestizos (11.3%), Labrador (10.9%), Golden Retriever (10.9%) y el Schnauzer (10.4%); resultados similares se evidenciaron en otros reportes, como en el de Vail & Withrow (2009), en donde se reporto que los perros mestizos (40,74%) son los más propensos a padecer tumoraciones cutáneas; Bravo *et al.* (2010) observan que las razas más afectadas fueron los Mestizos, Bóxer, labrador y el French Poodle; otros estudios como el de Aparicio *et al.* (2008), reporta que las razas puras son las más frecuentes a la presentación de tumores cutáneos, incluyendo así al Bóxer con un 19,1%, el Labrador con un 13% y el Caniche en un 10,5%. se determinó que en los Bóxer se presentan con mayor frecuencia los tumores de piel; para esta raza los resultados arrojaron un 19,1% (31 casos), seguido de un compilado de razas varias con un 18,5 % (30 casos), Labrador 13% (21 casos) y el Caniche 10,5% (17 casos) (Ortiz, 2008). La raza Bóxer ha sido una de las razas más representativas a la hora de hablar de cáncer en caninos (Saladrigas *et al.*, 2016).

Con respecto al genero se demostró que el 59% de los tumores cutáneos se presentaron en machos, mientras que el 41% fueron en hembras; comparándolos con los resultados de Cevallos (2013), los machos con tumores cutáneos abarcaron el 56% del estudio y las hembras un 44%, confirmando cierta similitud, sin embargo, cabe mencionar que los resultados obtenidos en la variable del género no arrojan valores relevantes de asociación en este estudio. Otro reporte como el de Vail & Withrow (2009) quienes realizaron un estudio comparando diversas neoplasias cutáneas presentes tanto en machos como en hembras, obtuvieron pobres resultados de asociación; por otra parte, otros autores como Scott *et al.* (1997) y Argüero *et al.* (2008), indicaron que en las hembras se presentan procesos neoplásicos cutáneos entre el 56 – 68% y en los machos entre el 32 – 44%.

En este estudio se observo que el grupo de caninos mayores de 8 años (60,5%) fue el grupo etario que presentó neoplasias con mayor frecuencia y se encontró asociación estadísticamente significativa ($p < 0.01$), mientras que los grupos etarios entre 0 a 1 año abarcaron el 9,2% y el grupo entre 2 y 7 años correspondieron en un 30,3%; Cevallos

(2013) reporta resultados similares, en donde se evidenció que el 52% correspondieron a caninos con neoplasias cutáneas que cursaron con edades entre 5 a 10 años, seguido de los de 10 a 15 años con un 30%; según Argüero *et al.* (2008) mencionan que los perros de mayor predisposición a presentar tumores cutáneos, cursan edades entre los 4 a 9 años. Aparicio *et al.* (2008) señala que los perros con tumores cutáneos tienen como edad promedio 6,5 años; estos resultados son similares a lo encontrado en esta investigación. El cáncer se sabe bien que es una enfermedad multifactorial y la inestabilidad genética es una característica de ella; se han descrito los procesos o las mutaciones que debe sufrir una célula para convertirse en una célula neoplásica, y es posible que el inicio de estas mutaciones para la mayoría de los tumores se produzcan en etapas tempranas de la vida, en las fases altamente proliferativas del crecimiento y remodelación tisular, pero se hacen evidentes al final de la vida, cuando una última serie de mutaciones permite a la célula transformada alcanzar una fase crítica; esta razón puede explicar porque el cáncer es una enfermedad que ha sido catalogada como de adultos mayores, porque entre más viejo se hace el animal más ineficiente y lento se va haciendo el organismo del individuo, y así mismo la regulación, corrección, y la vigilancia de los procesos biológicos genéticos naturales también se hacen ineficientes, sin embargo esos procesos de mutaciones genéticas ocurrirán con mayor o menor velocidad con respecto a la asociación de varios factores como medio a ambiente, herencia de genes, hormonas, virus etc (Vail & Withrow, 2009). Otro estudio que se realizó en el Hospital Ángel Memorial Animal en Estados Unidos, en el cual se le practicó necropsia a una población canina, se encontró que el cáncer representaba un 20% de las muertes a los 5 años y se incrementaba en más del 40% en perros de 10 años de edad y mayores, apoyando de este modo el punto de vista de que el cáncer es la principal causa de muerte entre los perros viejos (Withrow, 2007)

La neoplasia más frecuente en este estudio fue el mastocitoma de bajo grado de malignidad con un porcentaje del 13.5%, seguido por el histiocitoma (10.9%), el linfangioma (9%) neoplasias de células basales (9%) y el lipoma con un porcentaje del 7.6%. En diferentes estudios acerca de neoplasias cutáneas en caninos hechos en América del norte; se reporta el mastocitoma como el tumor más frecuente en el perro; según Thamm y Vail (2009) los mastocitomas representan el 16 al 21 % de todos los tumores de piel en perros; ratios similares reporta Blackwood (2014) documentando un porcentaje del 7% al 21. Según un estudio de frecuencia realizado por Vail & Withrow (2009) en donde se analizaron 6.282 se encontró el mastocitoma como la neoplasia más frecuente con un porcentaje del 18.8%, seguido por los adenomas y carcinomas de glándulas hepatoideas (10,1%), lipoma, (7.1%), adenomas sebáceos (7.1%) y el histiocitoma con un porcentaje del 6.7%; resultados similares que concuerdan con el presente estudio; otro estudio histopatológico realizado en la Universidad de la Salle en el periodo de 1999- 2003 en el cual se revisaron 315 casos; se evidenció una gran incidencia del mastocitoma en el total de neoplasias, con una tasa de 22% (36/162 casos).

En cuanto al origen celular de las neoplasias se demostró que el 51.5% equivalen a los tumores mesenquimales y los epiteliales el 41.3% de los tumores evaluados, resultados similares fueron obtenidos por Moore, *et al* (2008) y Baba, *et al.* (2007), en donde se observó que el 36,3% de los tumores cutáneos evaluados fueron de origen epitelial, mientras que los tumores mesenquimales representaron el 63,7%, sin embargo, los resultados de otros estudios no coinciden con lo observado en esta investigación, Cevallos (2013), evidencio que el 61% de los tumores de piel fueron origen epitelial y el 39% correspondieron a neoplasias cutáneas de origen

mesenquimal; Argüero *et al.* (2008) reporta que los tumores epiteliales representaron el 60%, y los mesenquimales el 40%.

4. CONCLUSIONES

- El desarrollo del presente trabajo permitió conocer el número de neoplasias de piel en caninos que llegaron a un Laboratorio de Patología en Bogotá en el periodo comprendido entre enero del 2015 y marzo del 2016. Se debe resaltar que los resultados del trabajo son de gran valor, ya que la casuística obtenida es de las más grandes que se ha estudiado en la ciudad de Bogotá D.C, así mismo se clasificaron y se encontró que la mayoría de los hallazgos se comportan según la literatura nacional e internacional.
- Las neoplasias en piel corresponden una de las causas más recurrentes por la cuales los caninos frecuentan a un estudio histopatológico . De un total de 2008 casos, 458 correspondieron a neoplasias de piel correspondiendo a un porcentaje del 22.8%.
- Los tumores benignos en piel fueron más frecuentes en este estudio con un valor del 57% del total de las neoplasias, mientras que los malignos se presentaron en un 43% en la casuística obtenida, que resulto ser un reflejo de lo hallado en el ámbito nacional e internacional.
- la piel se ve mas afectada por las neoplasias de origen mesenquimal 51.5% , seguido por las de origen epitelial 41.3%.
- las dos neoplasias en piel más frecuentes fueron el Mastocitoma de bajo grado de malignidad con el 13.5% , seguido por el Histiocitoma con el 10.9% de las 458 neoplasias de piel examinadas.
- De acuerdo con los anteriores hallazgos las neoplasias cutaneas deben estar dentro de los diagnósticos diferenciales en caninos, especialmente en los animales adultos mayores o geriátricos, donde las neoplasias cutaneas afectan más despues de los 8 años, en el presente estudio se arrojó un valor del 60%, seguido por la edad de 2-7 años con el 30.3% .
- En cuanto a los factores de riesgo las razas más afectadas por las neoplasias cutaneas en este estudio fueron la mestiza con el 11.3%, seguida por los Golden retrievers con el 10.9% y Schnauzer con el 10.4%.
- Relacionándolo con el tamaño de la raza, se encontró según los resultados, que los perros de raza grande tienen más predisposición a presentar neoplasias en piel con el 46.11%, seguidos por los perros de raza pequeña con el 42.1%.
- Con relación a la predisposición por sexo para las neoplasias cutaneas , se encontró un mayor riesgo en los machos con el 59.2% , seguido de las hembras con el 40.8%.

5. REFERENCIAS

- Abarca, R., Obrador, J., Closa, J., Mascort, A., & Font, C. (2007). Papilomatosis conjuntival asociada a Papilomavirus, opciones terapéuticas y regresión espontánea. *Clin Vet Peq Anim*: 122, 15-19.
- Abramo, F., Pratesi, F., Cantile, C., Sozzi, S., & Poli, A. (1999). Survey of canine and feline follicular tumours and tumour-like lesions in central Italy. *J Small Anim Pract*, Vol 40, 473-480.
- Affolter, V., Moore, L., (2002). Localized and disseminated histiocytic sarcoma of dendritic cell origin in dogs. *Vet Pathol Sitio web*: <http://www.ncbi.nlm.nih.gov/pubmed/12102221>
- Baharak, A., Reza, K., Shahriar, D., Omid, A., Daruoosh, V., & Nasrin, A. (2012). Metastatic apocrine sweat gland adenocarcinoma in a terrier dog. *Asian Pacific Journal Tropical Biomedicine*, Vol 2, 670-672.
- Bender, W.M ., & Muller, G.H . (1989). resolving cutaneous histiocytoma in a dog . *Vet Med Assoc* , Vol 194, 535-537.
- Bergman, P. (2008). Melanoma review. Bedford: Katonah-Bedford Veterinary Center .
- Bergman, P., Straw, R., (1994). Infiltrative lipoma in dogs: 16 cases (1981-1992). *Vet Med Assoc*, Vol 205, 322-324 .
- Bertrana, C., Maya, J., Durall, M., Burballa, A., Martinez, A., & Franch, J. (2008). Adenocarcinoma de glándulas hepatoideas: tres casos clínicos. *Hosp Clinic Vet UAB*, Vol 28, 255-257.
- Blackwood, L. (2014). Tumores de la piel y de los tejidos subcutáneos. En J. Dobson, & X. Duncan, *Manual de oncología en pequeños animales*, 189-202. Barcelona: Ediciones
- Bongiovanni, L., Suter, M., Malatesta, D., Ordinelli, A., Ciccarelli, A., Romanucci, M., Della, S. (2012). Nuclear survivin expression as a potentially useful tool for the diagnosis of canine cutaneous sebaceous lesions. *Vet Dermat*, Vol 23, 118-125.
- Bostoc, D. (1973). The prognosis following surgical removal mastocytomas in dogs . *Small Anim Pract*, Vol 14, 27-41 .
- Campo, S. M. (2002). Animal models of papillomavirus pathogenesis. *Vir Reser*, Vol 89, 249-261.
- Campos, A., Cogliati, B., Guerra, J., & Matera, J. (2014). Multiple trichoblastomas in a dog. *Vet Derm*, Vol 25, 19-48.
- Chaves, R. (2004). Tumores cutáneos más comunes en los perros diagnosticados por medio de citología en la Ciudad de Quito. *FIAVAC*, Vol 5, 9.
- Cuitiño, M. (2006). Neoplasias melanocíticas en caninos: evaluación de marcadores inmunohistoquímicos que contribuyen a la formulación del diagnóstico y del pronóstico . Buenos Aires: *Cat Patol Esp*, UNLP.
- Cuitiño, M., Massone, A., & Idiart, R. (2012). Lack of prognostic significance of angiogenesis in canine melanocytic tumors. *Comp Patho*, Vol 147, 147-152.
- Downing, E. (2011). *Canine cutaneous melanoma* . Nueva York: Cornell University College of Veterinary Medicine .
- Enzinger. F. (1995). *Soft Tissue Tumors* . California: St.
- Espinosa, A., Mulas, M., Fernanadez, A., Oros, J., & Rodriguez, F. (2000). Immunohistopathologic characterization of a dermal melanocytoma in a German Shepherd dog. *Vet Patho*, Vol 37, 268-271.
- Esplin, D. (2008). Survival of dogs following surgical excision of histologically cell-differentiated melanocytic neoplasms of the mucous membranes of the lips and oral cavity. *Veterinary Pathology*, Vol 45, 889-896.

- Francisco, A. (2011). Linfoma en Perros. Oncol Vet Sitio web: <http://oncologiavet.blogspot.com.co/2011/08/linfoma-en-perros>
- Francisco, A. (2011). Sarcomas de tejido blandos en perros. Oncol Vet Sitio web: <http://oncologiavet.blogspot.com.co/2011/05/normal-0-false-false-false-en-us-x-none>.
- Fineman, L. (2001). Tumors of the skin and subcutis in dogs and cats. Rosenthal, Vet Oncol Sec, 125-131.
- Fulmer, A., & Mauldin G. (2007). Canine histiocytic neoplasia. Can Vet Sitio web: <http://www.histiocytosis.ucdavis.edu/>
- Ginel, P., Lucena, R., Millán, Y., González, S., Guil, S., & García, J. (2010). Expression of oestrogen and progesterone receptors in canine sebaceous gland tumours. Veterinary Dermatology, Vol 33, 297-302.
- Goldschmidt, M. (2009). Hair follicle tumors: Comparative aspects. Experimental and Toxicologic Pathology, Vol 61, 272-288.
- Goldschmidt, R., Dustan, A., Stannard, C., Tschärner, E., & Walder, J. (1998). Histological classification of epithelial and melanocytic tumors of the skin of domestic animals. Washington DC: Armed Forces Institute of Pathology, Vol 3.
- Goldschmidt, M.H. and Shofer, F.S. (1998). Skin Tumors of the Dog and Cat. Oxford, Butterworth Heinemann, Vol 1, pp. 197.
- Gross, T., Ihrke, P., Walter, E., & Affolter, V. (2005). Skin diseases of the dog and cat. Clinical and histopathological diagnosis. Blackwell, Vol 37, 86-89.
- Gross, T. L., Ihrke, P., Walter, E., & Affolter V. (2005). Skin diseases of the dog and cat. Clinical and histopathological diagnosis., Vol 37, 866-893.
- Hirai, T., Mubarak, M., Kimura, T., Ochiai, K., & Itakura, C. (1997). Apocrine gland tumor of the eyelid in a dog. Veterinary Pathology, Vol 34, 232-234.
- Jark, P., Huppel, R., Sierra, O., Maria, B., Raposo, T., Werner, J., . . . Nardi, A. (2015). Carcinoma de glándulas apocrinas con compromiso de vasos linfáticos de la dermis: reporte de dos casos. Archivos de Medicina Veterinaria, Vol 47, 251-254.
- Kalaher, K., Anderson, W., & Scott, D. (1990). Neoplasms of the apocrine sweat glands in 44 dogs and 10 cats. The Veterinary Record, Vol 127, 400-405.
- Kitchell, B., Orenberg, E., Brown, D., Hutson, C., Ray, K., Woods, L., & Luck, E. (1995). Intralesional sustained-release chemotherapy with therapeutic implants for treatment of canine sun-induced squamous cell carcinoma. Eur J Can, Vol 167, 2093-2098.
- Lacroux, C., Letron, R., Bourges, N., Lucas, M., Deviers, A., Serra, F., . . . Delverdier, M. (2012). Study of canine cutaneous melanocytic tumors: evaluation of histological and immunohistochemical prognostic criteria in 65 cases. Rev de Med Vet, Vol 163, 393-401.
- Lange, E., & Favrot, C. (2011). Canine Papillomaviruses. Vet Clin Small Anim, Vol 41, 1183-1195.
- Lange, E., Tobler, K., Schraner, E., Vetsch, E., Fischer, N., M, A., & C, F. (2013). Complete canine papillomavirus life cycle in pigmented lesions. Vet Micro, Vol 162, 388-395.
- Lansing, R. (2014). Diagnosis and prognosis of canine melanocytic tumors. Diagnostic Center for Population and Animal Health, Vol 41, 101-104.
- Maiolino, P., Restucci, B., Papparella, S., & Vico, G. (2002). Nuclear morphometry in squamous cell carcinomas of canine skin. J Comp Patho, Vol 127, 114-117.
- Marques, C., Campos, C., Ormiga, P., Ishida, C., Cuzzi, T., & Ramos, S. (2015). Sebaceous adenoma: clinics, dermatoscopy, and histopathology. Inter J Derm, Vol 54, 208-215.
- Martins, A., Vasques, P., Torres, L., Matera, J., Dagli, M., & Guerra, J. (2008). Retrospective--systematic study and quantitative analysis of cellular

- proliferation and apoptosis in normal, hyperplastic and neoplastic perianal glands in dogs. *Vet Comp Oncol*, Vol 71, 229- 237.
- Massone, A., Quiroga, M., Diessler, M., Machuca, A., & Idiart, J. (2005). Neoplasias del folículo piloso del canino: estudio retrospectivo (1981-2003). *Publicación mensual, Univ Nac Plata*, Vol 25, 29-32.
 - Meuten, D. J. (2002). *Tumors in Domestic Animals*. California: 4ed, Berkely.
 - Medleau, I. & Hnilica Keith A. (2003). *Dermatología de pequeños animales. Atlas en color y guía terapéutica*. Sao pablo: Diorki. . 395-398.
 - Millanta, F., Fratini, F., Corazza, M., Castagnaro, M., Zappulli, V., & Poli, A. (2002). Proliferation activity in oral and cutaneous canine melanocytic tumours: correlation with histological parameters, location, and clinical behaviour. *Res Vet Scie*, Vol 73, 45-51.
 - Miller, W., Griffin, C., & Campbell K. (2013). Neoplastic and non-neoplastic tumors. *Small Anim Derm* Vol 7, 195-208.
 - Mineshige, T., Yasuno, K., Sugahara, G., Yoshifumi, T., Shimokawa, N., Junichi, K., Kinji, S. (2014). Trichoblastoma with abundant plump stromal cells in a dog. *Vet Med Scie*, Vol 76, 735-739.
 - Morris, J., & Dobson, J. (2002). Tumores de piel. En J. Morris, & J. Dobson, *Oncología en pequeños animales*, 43-61. Buenos Aires: InterMédica.
 - Munday, J., Dunowska, M., Laurie, R., & Hills, S. (2016). Genomic characterisation of canine papillomavirus type 17, a possible rare cause of canine oral squamous cell carcinoma. *Vet Micro*, Vol 174, 135-140.
 - Murphy, B., Nemec, A., Jordan, R., Kass, P., & Verstraete, F. (2014). Papillary squamous cell carcinoma in twelve dogs. *J. Comp Patho*, Vol 150, 155-161.
 - Nelson, R., & Couto, G. (2010). Neoplasias seleccionadas en perros y gatos. *Medicina interna de animales pequeños*, Vol 4, 145-157
 - Nemec, A., Murphy, B., Kass, P., & Verstraete, F. (2012). Histological subtypes of oral non-tonsillar squamous cell carcinoma in dogs. *J. Comp Patho*, Vol 147, 111-120.
 - Nibe, K., Uchida, K., Itoh, T., & Tateyama, S. (2005). A case of canine apocrine sweat gland adenoma, clear cell variant. *Vet Patho*, Vol 42, 215-218.
 - Nicholls, B., Klaunberg, R., Moore, E., Santos, R., Parry, W., Gough, A., & Stanley, B. (1999). Naturally Occurring, Nonregressing Canine Oral Papillomavirus Infection: Host Immunity, Virus Characterization, and Experimental Infection. *Virology*, Vol 265, 365-373.
 - Nicholls, P., & Stanley, M. (1999). Canine Papillomaviruses. *A Centenary Review*, Vol 120, 219-233.
 - Patnaik, A. & Ehler, W. (1984). Canine cutaneous mast cell tumor : morphologic grading and survival time in 83 dogs . *Vet pathol* ,Vol 21, 469-474.
 - Pakhrin, B., Kang, M., Bae, H., Park, M., Jee, H., You, M., . . . Dae-Yong, K. (2007). Retrospective study of canine cutaneous tumors in Korea. *Veterinary Science*, Vol 8, 229-236.
 - Pérez, R. (junio 2001). Tratamiento de angiomas y malformaciones vasculares con luz pulsada. *Arg Cir Plast* ,Vol 7, 26- 29.
 - Postorino, N.C. (1984). Prognostic variables for canine hemangiopericytoma . *Animal Hospital Assoc* ,Vol 24, 501-509.
 - Pisani, G., Millanta, F., Lorenzi, D., Vannozzi, I., & Poli, A. (2006). Androgen receptor expression in normal, hyperplastic and neoplastic hepatoid glands in the dog. *Research in Veterinary Science*, Vol 81, 231-236.
 - Ramirez, Y., Rodriguez, E., Gongóra, I., & Reyes, M. (2012). Papiloma oral canino en un perro mestizo y su respuesta a la quimioterapia con citostáticos. *REDVET*, Vol 13, 96-100.

- Resende, L., Moreira, J., Prada, J., Felisbina, L., Queiroga, P., & I, P. (2015). Current insights into canine cutaneous melanocytic tumours diagnosis. Philadelphia: INTECH.
- Rodriguez, F., Castro, P., & Ramirez, A. (2016). Collision tumor of squamous cell carcinoma and malignant melanoma in the oral cavity of a dog. *J. Comparative Pathology*, Vol 154, 314-318.
- Rosciani, A., Merlo, W., Macció, O., Baéz, A., & Cejas, V. (2000). Tumor mixto de glándulas sudoríparas apócrinas multicéntrico y con metástasis múltiples en un canino. Aspectos citológicos e histopatológicos. Buenos Aires: Servicio de Diagnóstico Histopatológico y Citológico UNNE.
- Rudolph, R., Gray, A., & Leipold, H. (2009). Intracutaneous cornifying epithelioma of dogs and keratoacanthoma of man. *The Cornell Veterinarian*, Vol 67, 64-68.
- Sabattini, S., Bassi, P., & Bettini, G. (2015). Histopathological findings and proliferative activity of canine sebaceous gland tumors with a predominant reserve cell population. *J. Comp Patho*, Vol 152, 145-152.
- Seiler, R. (1981). Granular basal cell tumors in the skin of three dogs: a distinct histopathologic entity. *Vet Patho*, Vol 18, 23-29.
- Serrano, A. (2012). Caracterización clínica y terapéutica de los adenomas y adenocarcinomas de las glándulas hepatoideas circumanales (perianales). Chile: Tesis.
- Sharif, M., & Reinacher, M. (2006). Clear cell trichoblastomas in two dogs . *Veterinary Medicine a Physiology, Pathology, Clinical Medicine*, Vol 53, 352-359.
- Simeonov, R., & Simeonova, G. (2008). Computer-assisted nuclear morphometry in the cytological evaluation of canine perianal adenocarcinomas. *Comp Patho*, Vol 139, 226-230.
- Simko, E., Wilcock, B., & Yager, J. (2003). A retrospective study of 44 canine apocrine sweat gland adenocarcinomas. *Canad Vet J*, Vol 44, 38-42.
- Scott, D. (1988). *Large Animal Dermatology* . Philadelphia.: W.B.SaundersCo .432-446.
- Smedley, R., Spangler, W., Esplin, C., Kitchell, B., Bergman, P., & Bergin, K. M. (2011). Prognostic markers for canine melanocytic neoplasms: a comparative review of the literature and goals for future investigation. *Vet Patho*, Vol 48, 54-72.
- Smith ,A.N. (2003). Hemangioma in dog and cats. *Vet Clin North America*, Vol 33, 534-547.
- Spangler, W. (2006). The histologic and epidemiologic bases for prognostic considerations in canine melanocytic neoplasia. *Vet Patho*, Vol 43, 136-149.
- Stanley, M. (2001). Immunobiology of papillomavirus infections. *Reprod Immun*, Vol 233, 45-59.
- Stannard, A., & Pulley, L. (2001). Intracutaneous cornifying epithelioma (keratoacanthoma) in the dog: a retrospective study of 25 cases. *Am Vet Med Assoc*, Vol 167, 385- 392.
- Stoica, E., Dascălu, C., Pătraşcu, V., Ciureal, N., Brănişteanu, D., Georgescu, M., & Ciurea, P. (2015). Solitary trichoepithelioma; clinical, dermatoscopic and histopathological findings . *Rom J Morpho Embry*, Vol 56, 827-832.
- Sula, M. (2012). Tumors and tumorlike lesions of dog and cat ears. *Vet Clinic Small Anim*, Vol 42, 1161-1178.
- Tavasoly, A., Gholami, H., Rostami, A., Anissian, A., Touni, S., Khaleghian, P., . . Nasoori, A. (2014). Clinico-histopathologic and outcome features of cutaneous infundibular keratinizing acanthoma: a case report and literature review. *World J Surg Oncol*, Vol 12, 173-178.

- Teixeira, T., Silva, T., Cogliati, B., Nagamine, M., & Dagli, M. (2010). Retrospective study of melanocytic neoplasms in dogs and cats. *Braz J Vet Patho*, Vol 2, 100-104.
- Thomson, M. (2007). Squamous cell carcinoma of the nasal planum in cats and dogs. *Clin Techn Small Anim Prac*, Vol 192, 42-45.
- Toit, J., Schneider, J., Visser, W., & Jordaan, H. (2016). The clinicopathological spectrum of trichoepitheliomas: a retrospective descriptive study. *Inter J Derm*, Vol 55, 270-275.
- Tomoko, A., Oliveira, C., Ronca, C., Perlmann, E., Batschinski, K., Vannucci, M., Zaidan, D. (2016). Comparative aspects of canine melanoma. *Vet Scien*, Vol 7, 2-22.
- Vail, D., & Withrow, S. (2009). Tumores de la piel y tejidos subcutáneos. En D. Vail, & S. Withrow, *Oncología clínica en pequeños animales*, 382-384. Missouri: Elsevier.
- Verena, K. (2007). Round cell tumors. *Wok Skin Oncol*, Vol 12, pp.72-73.
- Vicente, K., Perales, R., & Tabacchi, L. (2005). Frecuencia histopatológica de neoplasias perianales en caninos: casuística del laboratorio de patología veterinaria de la universidad Nacional Mayor de San Marcos (2005-2012). *Rev Inv Vet de Perú*, Vol 26, 719-724.
- Warland, J., & Dobson, J. (2011). Tumores cutáneos en el perro y el gato. *Vet Foc*, Vol 21, 34-41.
- Warren, A.L., & Summers BA. (2007). Epithelioid Variant of Hemangioma and Hemangiosarcoma in the Dog, Horse, and Cow. *Vet Patho*, Vol 44, 15-24.
- Withrow, S., & MacEwen. (1996). *Small Anim Clin Oncol*. Philadelphia: Saunders.
- Yasuno, K., Nishiyama, S., Suetsugu, F., Ogihara, K., Madarame, H., & Shiota, K. (2009). Cutaneous clear cell adnexal carcinoma in a dog: special reference to cytokeratin expression. *Vet Med Sci*, Vol 71, 322-326.
- Yuan, S., Ghim, J., Newsome, T., Apolinario, V., Olcese, M., Martin, H., J. (2006). An epidermotropic canine papillomavirus with malignant potential contains an E5 gene and establishes a unique genus. *Virology*, Vol 359, 28-36.
- Ziari, K., Behdad, B., Mohammadshahi, A., Reza, H., Davood, M., & Dadpay, M. (2015). Cellular and biological evaluation and diagnostic immunohistochemistry of cytokeratin 15/19 expression in distinguishing cutaneous basal cell carcinoma. *Biologicals*, Vol 43, 181-185.

Anexo 1
Frecuencia de razas

		Razas			
		Frecuencia	Porcentaje	Porcentaje válido	Porcentaje acumulado
Válido	airedale terrier	1	.2	.2	.2
	akita	1	.2	.2	.4
	australian	1	.2	.2	.7
	basset hound	4	.9	.9	1.6
	beagle	38	8.3	8.4	10.0
	belga malinoise	1	.2	.2	10.2
	bernes de la montañ	1	.2	.2	10.4
	border collie	4	.9	.9	11.3
	boston terrier	2	.4	.4	11.8
	boxer	24	5.2	5.3	17.1
	bull terrier	9	2.0	2.0	19.1
	bulldog	15	3.3	3.3	22.4
	chihuahua	1	.2	.2	22.7
	chow chow	2	.4	.4	23.1
	cocker spaniel	20	4.4	4.4	27.6
	criollo	51	11.1	11.3	38.9
	doberman	1	.2	.2	39.1
	fila brasilero	1	.2	.2	39.3
	french poodle	33	7.2	7.3	46.7
	galgo italiano	1	.2	.2	46.9
	golden retriever	49	10.7	10.9	57.8
	gran danes	1	.2	.2	58.0
	husky siberiano	6	1.3	1.3	59.3
	jack russell	5	1.1	1.1	60.4
	labrador	49	10.7	10.9	71.3
	pastor aleman	5	1.1	1.1	72.4
	pastor australiano	1	.2	.2	72.7
	pastor caucasico	1	.2	.2	72.9

pastor de brie	1	.2	.2	73.1
pastor ovejero	1	.2	.2	73.3
pinscher	6	1.3	1.3	74.7
pitbull	15	3.3	3.3	78.0
pug	10	2.2	2.2	80.2
rhodesian	3	.7	.7	80.9
rottweiler	1	.2	.2	81.1
samoyedo	3	.7	.7	81.8
san bernardo	1	.2	.2	82.0
schnauzer	47	10.3	10.4	92.4
scottish terrier	3	.7	.7	93.1
setter irlandes	4	.9	.9	94.0
shar pei	3	.7	.7	94.7
shih tzu	9	2.0	2.0	96.7
siberiano	1	.2	.2	96.9
springer spaniel	2	.4	.4	97.3
weimaraner	3	.7	.7	98.0
westy	1	.2	.2	98.2
yorkshire	8	1.7	1.8	100.0
Total	450	98.3	100.0	
Perdidos	99	8	1.7	
Total	458	100.0		

Anexo 2

Diagnóstico

		Frecuencia	Porcentaje	Porcentaje válido
Válido	Acantoma infundibular	8	1,7	1,7
	Adenocarcinoma sebaceo	9	2,0	2,0
	Adenoma apocrino	15	3,3	3,3
	Adenoma de hepatoides	22	4,8	4,8
	Adenoma sebaceo	24	5,2	5,2
	Carcinoma apocrino	2	,4	,4
	Carcinoma de celulas basales	1	,2	,2
	Carcinoma de hepatoides	9	2,0	2,0
	Carcinoma escamocelular	16	3,5	3,5
	Carcinoma indiferenciado	3	,7	,7
	Celulas basales benigno	4	,9	,9
	Epitelioma sebaceo	3	,7	,7
	Fibroma	13	2,8	2,8
	Fibrosarcoma	11	2,4	2,4
	Hemangioma	23	5,0	5,0
	Hemangiopericitoma	1	,2	,2
	Hemangiosarcoma	6	1,3	1,3
	Histiocitoma	50	10,9	10,9
	Histiocitoma maligno	1	,2	,2
	Linfangioma	4	,9	,9
	Linfoma	3	,7	,7
	Lipoma	35	7,6	7,6
	Liposarcoma	2	,4	,4
	Mastocitoma bajo grado	62	13,5	13,5
	Mastocitoma de alto grado	9	2,0	2,0
	Melanocitoma	1	,2	,2
	Melanoma de alto grado	8	1,7	1,7
	Melanoma de bajo grado	32	7,0	7,0
	Mixosarcoma	1	,2	,2

Papiloma	29	6,3	6,3
Sarcoma indiferenciado	3	,7	,7
Schwanoma	3	,7	,7
Tricoblastoma	16	3,5	3,5
Tricoepitelioma	10	2,2	2,2
Tricoepitelioma maligno	19	4,1	4,1
Total	458	100,0	100,0