



ONKOLOŠKI  
INŠTITUT  
LJUBLJANA

INSTITUTE  
OF ONCOLOGY  
LJUBLJANA

# Smernice

za celostno obravnavo žensk s predrakavimi spremembami materničnega vratu

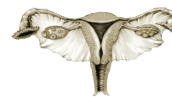Ljubljana 2011



ONKOLOŠKI  
INŠTITUT  
LJUBLJANA

INSTITUTE  
OF ONCOLOGY  
LJUBLJANA

ZDRUŽENJE ZA  
GINEKOLOŠKO ONKOLOGIJO,  
KOLPOSKOPIJO IN CERVICALNO PATOLOGIJO  
- SZD



Zora

Državni program zgodnjega odkrivanja  
predrakavih sprememb  
materničnega vratu

# **Smernice** za celostno obravnavo žensk s predrakavimi spremembami materničnega vratu

Ljubljana 2011, ponatis 2017

## Smernice za celostno obravnavo žensk s predrakavimi spremembami materničnega vratu

Posodobitev april 2011; ponatis 2017.

Urednica:

**Prof. dr. Marjetka Uršič Vrščaj, dr. med.**

Strokovna skupina za pripravo smernic:

**Prof. dr. Marjetka Uršič Vrščaj, dr. med.**

Onkološki inštitut Ljubljana

**Prof. dr. Stelio Rakar, dr. med., višji svetnik**

UKC Ljubljana, SPS Ginekološka klinika

**Prim. Andrej Možina, dr. med.**

UKC Ljubljana, SPS Ginekološka klinika

**Doc. dr. Borut Kobal, dr. med.**

UKC Ljubljana, SPS Ginekološka klinika

**Prof. dr. Iztok Takač, dr. med., svetnik**

UKC Maribor, Klinika za ginekologijo in perinatologijo

**Dušan Deisinger, dr. med.**

SB Izola, Oddelek za ginekologijo in porodništvo

**Mag. Andrej Zore, dr. med.**

UKC Ljubljana, SPS Ginekološka klinika

Recenzija:

**Prof. dr. Eda Bokal Vrtačnik, dr. med.**

UKC Ljubljana, SPS Ginekološka klinika

**Tatjana Kodrič, dr. med.**

Zdravstveni dom Lenart v Slovenskih goricah

**Mag. prim. Vida Stržinar, dr. med.**

Onkološki inštitut Ljubljana

Razširjeni strokovni kolegij za onkologijo in Razširjeni strokovni kolegij za ginekologijo in porodništvo sta potrdila Smernice 18.3.2011.

Založnik: Onkološki inštitut Ljubljana, 2017

Lektor: prof. Jože Faganel

Oblikovanje: Barbara Bogataj Kokalj

Tisk: Grafika Gracer d.o.o.

Naklada: 150 izvodov

Pojasnilo:

Vsa priporočila so stopnje soglasja 1 ali 2A, v nasprotnem primeru je to posebej pribeleženo (Legenda, str. 21).

Ukrepi v smernicah (algoritmi), ki temeljijo na izvidu "negativen" bris materničnega vratu (BMV), pomenijo uporaben, negativen BMV (glede neoplastičnih sprememb), v nasprotnem primeru je to posebej pribeleženo.

---

CIP - Kataložni zapis o publikaciji

Narodna in univerzitetna knjižnica, Ljubljana

618.146-006-07

SMERNICE za celostno obravnavo žensk s predrakavimi spremembami materničnega vratu / [strokovna skupina za pripravo smernic Marjetka Uršič Vrščaj ... [et al.] ; urednica Marjetka Uršič Vrščaj]. - Ponatis. - Ljubljana : Onkološki inštitut, 2017

ISBN 978-961-6071-68-0

1. Uršič-Vrščaj, Marjetka, 1952-2012

292864256

---

## Vsebina

Člani strokovne skupine in recenzenti.....	4
Presejanje za raka materničnega vratu (RMV) .....	6
Začetni izvid presejalnega pregleda in osnovne smernice za ukrepanje.....	8
Algoritem postopkov pri neuporabnih BMV in pri neneoplastičnih spremembah .....	9
Algoritem postopkov pri atipičnih ploščatih celicah, neopredeljenih (APC-N).....	10
Algoritem postopkov pri PIL nizke stopnje, pri ženskah mlajših od 35 let.....	11
Algoritem postopkov pri PIL nizke stopnje, pri ženskah starih 35 let in več .....	12
Algoritem postopkov pri CIN 1 – nizkotvegana displazija (NTD).....	13
Algoritem postopkov pri atipičnih ploščatih celicah, pri katerih ni mogoče izključiti PIL-VS (APC-VS) in pri PIL-VS .....	14
Algoritem postopkov pri CIN 2, 3 – visokotvegana displazija (VTD) .....	15
Algoritem postopkov pri spremembah žleznih celic .....	16
Algoritem postopkov sledenja po konizaciji, LLETZ-u, krioterapiji ali laserski ablaciji zaradi CIN .....	19
Kolposkopija v nosečnosti .....	20
Pojasnilo k Smernicam .....	21
Viri .....	31
Slovar okrajšav.....	34

Pričujoče smernice vsebujejo priporočila, ki temeljijo na soglasju avtorjev o najsodobnejših ukrepih odkrivanja, zdravljenja in sledenja žensk s predrakavimi spremembami materničnega vratu. Pričujoče smernice so prenovljena in posodobljena priporočila, ki v celoti nadomeščajo Smernice za celostno obravnavo žensk s predrakavimi spremembami materničnega vratu iz leta 2006. Zapisane smernice so priporočila, o nadaljnjih ukrepih pa odloča ginekolog oz. ginekologinja, ki zdravi bolnico, v skladu s klinično anamnestičnimi podatki in v soglasju z bolnico ter v skladu s sodobnim poznavanjem problema. Končna odločitev je pravica in odgovornost ginekologa oz. ginekologinje, ki bolnico spremlja in/ali zdravi.

## PRESEJANJE ZA RAKA MATERNIČNEGA VRATU (RMV)

### Kdaj pričnemo s presejanjem?

- Presejanje za raka materničnega vratu se prične pri 20. letu (slovenska priporočila DP ZORA). Pri sumu na neoplastične spremembe materničnega vratu odvzamemo BMV ali opravimo druge diagnostične postopke, in sicer ne glede na starost ženske.
- Tudi mladostnice, ki ne potrebujejo BMV, morajo biti deležne kakovostne preventivne oskrbe, tako glede ugotavljanja nevarnostnih dejavnikov za raka materničnega vratu, kot tudi glede kontracepcije in svetovanja o preprečevanju, odkrivanju in zdravljenju spolno prenosljivih okužb.
- Presejanje za raka materničnega vratu ni edini razlog za pričetek preventivne ginekološke oskrbe žensk.

### Interval presejanja

- Po dveh zaporednih negativnih BMV v obdobju 12 mesecev ( $\pm$  3 mesece) nadaljujemo s presejanjem z BMV na tri leta, kot to določajo priporočila DP ZORA.
- Pri ženskah z negativnim BMV in s pozitivnim triažnim testom HPV priporočamo ponovni triažni test HPV čez eno leto.
- Presejanje po negativnem BMV in negativnem triažnem testu HPV je čez tri leta.

- Posebno pozornost je potrebno usmeriti v izobraževanje o okužbah s HPV, o rednih preventivnih ginekoloških pregledih in o preprečevanju raka materničnega vratu.
- Cepljenje proti HPV ne spreminja priporočil o presejanju.

### Presejanje v posebnih okoliščinah in kdaj presejanja ne izvajamo?

- Pri ženskah, pri katerih presejanje ni potekalo ali je to malo verjetno ali podatki niso dostopni, s presejanjem nadaljujemo.
- Pri ženskah, ki so bile zdravljene zaradi raka materničnega vratu ali imajo oslabilen imunski sistem (npr. HIV-pozitivne bolnice, po presaditvi organov), s kontrolnimi odvzemi BMV nadaljujemo, dokler to dopušča njihovo splošno zdravstveno stanje in niso prisotna druga življenjsko ogrožajoča stanja.
- Presejanja ne izvajamo pri ženskah starejših od 74 let (zgornja starostna meja pasivnega presejanja v DP ZORA), pri katerih ni bila narejena histerektomija in pri katerih so bili zadnji trije zaporedni BMV negativni in pri katerih v zadnjih 10. letih ni bil ugotovljen patološki BMV.
- Utemeljitev opustitve presejanja pri ženskah, starih več kot 74 let, ali zaradi drugih stanj mora temeljiti na izčrpnem pogovoru in dogovoru z žensko.
- Pri ženskah z življenjsko ogrožajočimi boleznimi lahko presejanje opustimo.

### Presejanje po histerektomiji

- Presejanje po histerektomiji je odvisno od razloga za histerektomijo in od dostopnih podatkov glede predhodnih BMV oz. nevarnostnih dejavnikov (morebitni operativni posegi zaradi predrakavih sprememb v preteklosti). Operativno odstranitev celotne maternice, vključno z endocervikalnim delom, je potrebno potrditi iz operativnega zapisa ali z natančnim ginekološkim pregledom.
- Presejanje z vaginalnim citološkim brisom po popolni odstranitvi maternice (odstranjen tudi endocervikalni del maternice) zaradi benignih bolezni (brez CIN v patohistološkem preparatu) in zadnjih 10 let pred histerektomijo v rednem triletnem programu presejanja ni potrebno. Pri ženskah, ki so bile v rednem triletnem programu presejanja manj kot 10 let, je 6 mesecev po histerektomiji potrebno odvzeti vaginalni citološki bris. V primeru negativnega citološkega izvida z odvzemi vaginalnih citoloških brisov ne nadaljujemo.
- Presejanje pri ženskah po t.i. subtotalni histerektomiji (endocervikalni del maternice in situ, ni odstranjen) poteka po dogovorjenih priporočilih za odkrivanje raka materničnega vratu.
- Pri ženskah s CIN, pri katerih je bila s histerektomijo CIN sprememba v celoti odstranjena, odvezamo vaginalni citološki bris po 6. in po 18. mesecih.

V primeru, da sta oba zaporedna izvida negativna, sledenje bolnice z vaginalnimi citološkimi brisi ni potrebno.

- Pri ženskah s CIN, pri katerih sprememba CIN s histerektomijo ni bila v celoti odstranjena ali nimamo patohistološkega podatka, ukrepamo tako, kot da cervikalni del maternice ne bi bil odstranjen, tj. ponavljamo odvzeme citoloških brisov ali triažne teste HPV glede na priporočila za CIN 1 ali CIN 2, 3 (stran 19 – pozitivni kirurških robovi).
- Ženske po histerektomiji zaradi invazivnega raka materničnega vratu spremljamo z vaginalnim citološkim brisom glede na priporočila, dokler to dopušča njihovo splošno zdravstveno stanje in niso prisotna druga življenjsko ogrožajoča stanja.

Triažni test HPV DNA – vključuje določanje onkogenih ali visokotveganih humanih papilomskih virusov (HPV) po metodi in merilih, kot jih določajo evropske smernice za presejanje raka materničnega vratu in standardi kakovosti na tem področju.

Pojasnilo: vsa priporočila so stopnje soglasja 1 ali 2A, v nasprotnem primeru je to posebej prabeleženo (Legenda, str. 21).

## ZAČETNI IZVID PRESEJALNEGA PREGLEDA IN OSNOVNE SMERNICE ZA UKREPANJE

Makroskopsko očitna maligna sprememba materničnega vratu	biopsija
Makroskopsko sumljiva maligna sprememba materničnega vratu	kolposkopija in morebitna biopsija
BMV uporaben, negativen glede displastičnih sprememb materničnega vratu	priporočila o presejanju
BMV neuporaben	ponoviti BMV glede na priporočila
Atipične ploščate celice, neopredeljene	ukrepati glede na priporočila
PIL nizke stopnje	ukrepati glede na priporočila
PIL visoke stopnje	ukrepati glede na priporočila
Atipične ploščate celice, pri katerih ni mogoče izključiti PIL visoke stopnje	ukrepati glede na priporočila
PIL visoke stopnje	ukrepati glede na priporočila
AŽC, neopredeljene; AŽC, verjetno neoplastične; endocervikalni adenokarcinom in situ	ukrepati glede na priporočila



## ALGORITEM POSTOPKOV PRI NEUPORABNIH BRISIH MATERNIČNEGA VRATU IN PRI NENEOPLASTIČNIH SPREMEMBAH

### IZVID BMV: NEUPORABNI BMV IN NENEOPLASTIČNE SPREMEMBE V BMV

Neuporabni BMV – vnetje, kri, slaba fiksacija, premajhno število celic itd.

BMV ponoviti takoj ali najkasneje čez 2–3 mesece oz. po zdravljenju.  
Odsotnost endocervikalnih/metaplastičnih celic ni vzrok za opredelitev brisa kot neuporabnega, je pa dodatno opozorilo za ginekologa.

Neneoplastične spremembe v BMV

BMV, opredeljen kot neneoplastične spremembe, je negativen glede displastičnih sprememb MV.

Pri izvidu BMV hiper- oz. parakeratoza bris ponoviti čez 12 mesecev.

Endometrijske celice po menopavzi lahko kažejo na patologijo endometrija (UZ), redni preventivni BMV, odvzeti glede na Navodila za izvajanje programa Zora.

Pri ostalih neneoplastičnih spremembah upoštevamo morebitni predlog citopatologa, anamnestične podatke oz. odvezamo naslednji BMV najkasneje čez 3 leta oz. v skladu s priporočili o odvzemu rednega preventivnega BMV (Navodila za izvajanje programa Zora).

BMV – bris materničnega vratu

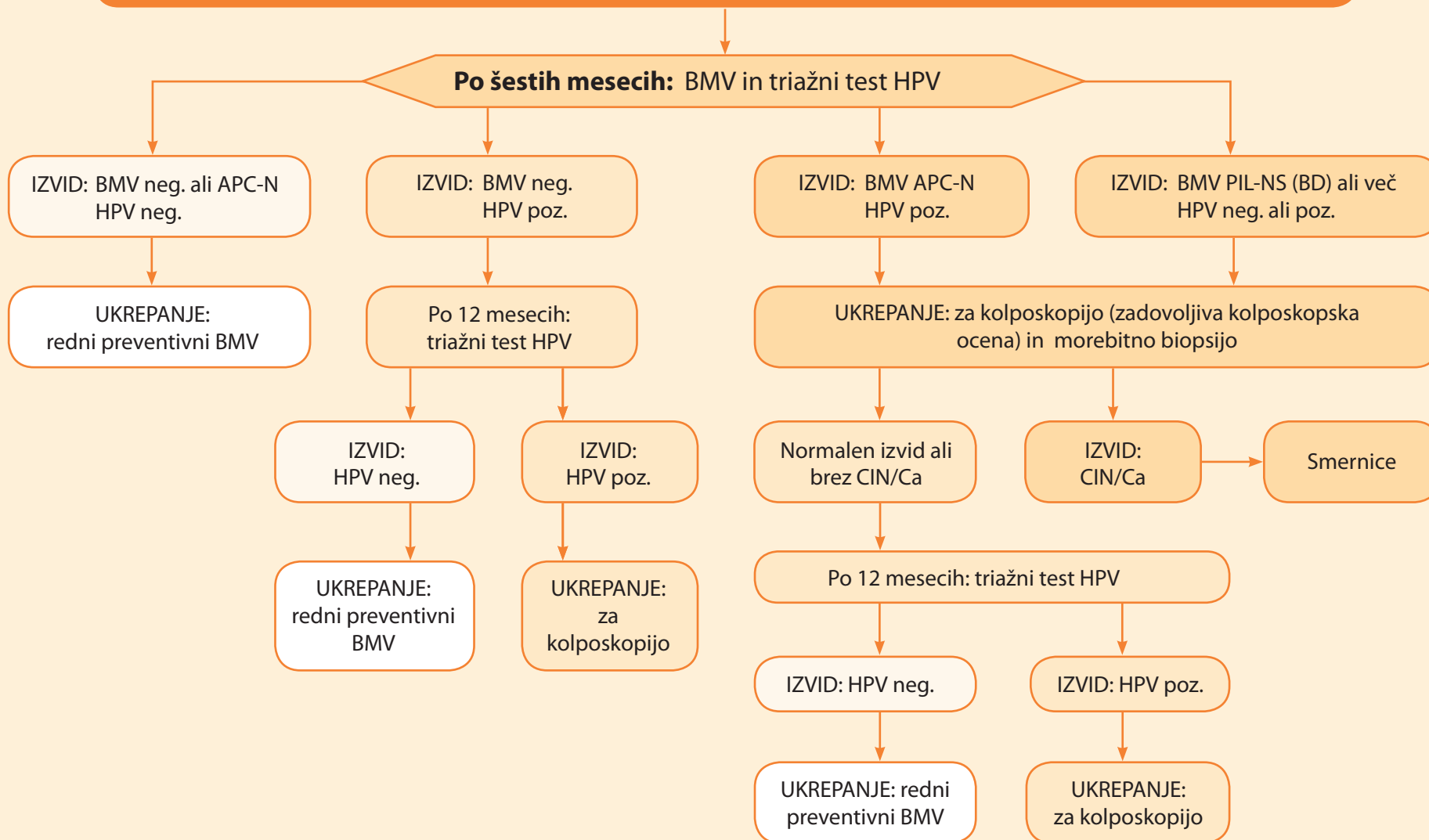
Dopolnilo: po dveh zaporednih neuporabnih BMV je potrebno opraviti kolposkopijo. V primeru negativnega izvida, po zadovoljivi kolposkopski oceni, priporočamo odvzem BMV po treh letih.

Morebitni predlogi citopatologov o ponovnem odvzemu BMV se nanašajo na izvid trenutnega BMV in ne na predhodne BMV, ki jih citopatologi ne poznajo v vseh primerih. Odvzem rednega kontrolnega BMV ali triažnega testa HPV določi ginekolog, glede na predhodne BMV, morebitne predloge citopatologa in v skladu s smernicami!

Pojasnilo: vsa priporočila so stopnje soglasja 1 ali 2A, v nasprotnem primeru je to posebej prabeleženo (Legenda, str. 21).

ALGORITEM POSTOPKOV PRI ATIPIČNIH PLOŠČATIH CELICAH, NEOPREDELJENIH (APC-N)

**IZVID BMV: ATIPIČNE PLOŠČATE CELICE, NEOPREDELJENE (APC-N)  
pri ženskah, starih 20 let in več–začetek presejanja**



## ALGORITEM POSTOPKOV PRI PIL NIZKE STOPNJE

IZVID BMV: PIL NIZKE STOPNJE (PIL-NS, BLAGA DISKARIOZA-BD)  
pri ženskah, mlajših od 35 let

Po šestih mesecih: BMV

IZVID: BMV neg.

Po šestih mesecih:  
BMV

IZVID: BMV neg.

UKREPANJE:  
redni preventivni BMVIZVID: BMV patološki  
(APC-N, PIL-NS (BD) ali več)UKREPANJE: za kolposkopijo (zadovoljiva  
kolposkopska ocena) in morebitno biopsijoNormalen izvid ali  
brez CIN/CaUKREPANJE:  
kontrolni BMV čez 6 M in 12 MIZVID:  
CIN/Ca

Smernice

V primeru trikrat patološkega izvida BMV v razdobju 10 let ne glede na blago stopnjo patoloških sprememb ali negativen trižni test HPV je potrebna kolposkopija.

Pojasnilo: vsa priporočila so stopnje soglasja 1 ali 2A, v nasprotnem primeru je to posebej prabeleženo (Legenda, str. 21).

ALGORITEM POSTOPKOV PRI PIL NIZKE STOPNJE

**IZVID BMV: PIL NIZKE STOPNJE (PIL-NS, BLAGA DISKARIOZA – BD)  
pri ženskah, starih 35 let ali več**

Po šestih mesecih: BMV in triažni test HPV

IZVID: BMV neg. ali APC-N  
HPV neg.

UKREPANJE:  
redni preventivni BMV

IZVID: BMV neg. ali APC-N  
HPV poz.

Po 12 mesecih:  
triažni test HPV

IZVID:  
HPV neg.

UKREPANJE:  
redni preventivni  
BMV

IZVID:  
HPV poz.

UKREPANJE:  
za  
kolposkopijo

IZVID: BMV PIL-NS (BD) ali več  
HPV neg. ali poz.

Za kolposkopijo (zadovoljiva kolposkopska ocena) in ev. biopsija

Normalen izvid ali  
brez CIN/Ca

Po 12 mesecih: triažni test HPV

IZVID: HPV neg.

UKREPANJE: redni  
preventivni BMV

IZVID:  
CIN/Ca

Smernice

IZVID: HPV poz.

UKREPANJE:  
za kolposkopijo

V primeru trikrat patološkega izvida BMV v razdobju 10 let ne glede na blago stopnjo patoloških sprememb ali negativnega triažnega testa HPV je potrebna kolposkopija.

Pojasnilo: vsa priporočila so stopnje soglasja 1 ali 2A, v nasprotnem primeru je to posebej prabeleženo (Legenda, str. 21).

## ALGORITEM POSTOPKOV PRI CIN 1 – NIZKOTVEGANA DISPLAZIJA (NTD)

### HISTOLOŠKI IZVID: CIN 1

CIN 1 - po nezadovoljivi ali manj kakovostni kolposkopiji

Referenčni center za kolposkopijo

Nezadovoljiva ali manj kakovostna kolposkopska ocena ali pričakovani neredni kontrolni ginekološki pregledi ne glede na starost bolnice

UKREPANJE:  
diagnostični  
LLETZ

Po dveh letih vztrajajočega (perzistentnega) CIN 1 je utemeljeno, da predlagamo operativni poseg.  
Pojasnilo: vsa priporočila so stopnje soglasja 1 ali 2A, v nasprotnem primeru je to posebej pribeleženo, (Legenda, str. 21).

CIN 1 po zadovoljivi in kakovostno kolposkopsko vodeni biopsiji, predvsem pri bolnicah, starih manj kot 50 let, pričakovani redni kontrolni pregledi

Po 12 mesecih: triažni test HPV

IZVID: HPV poz.

UKREPANJE:  
za kolposkopijo

IZVID: CIN 1

Algoritem na strani 13

IZVID: CIN 2, 3

Algoritem na strani 15

IZVID: HPV neg.

Po 12 mesecih: triažni test HPV

IZVID: HPV poz.

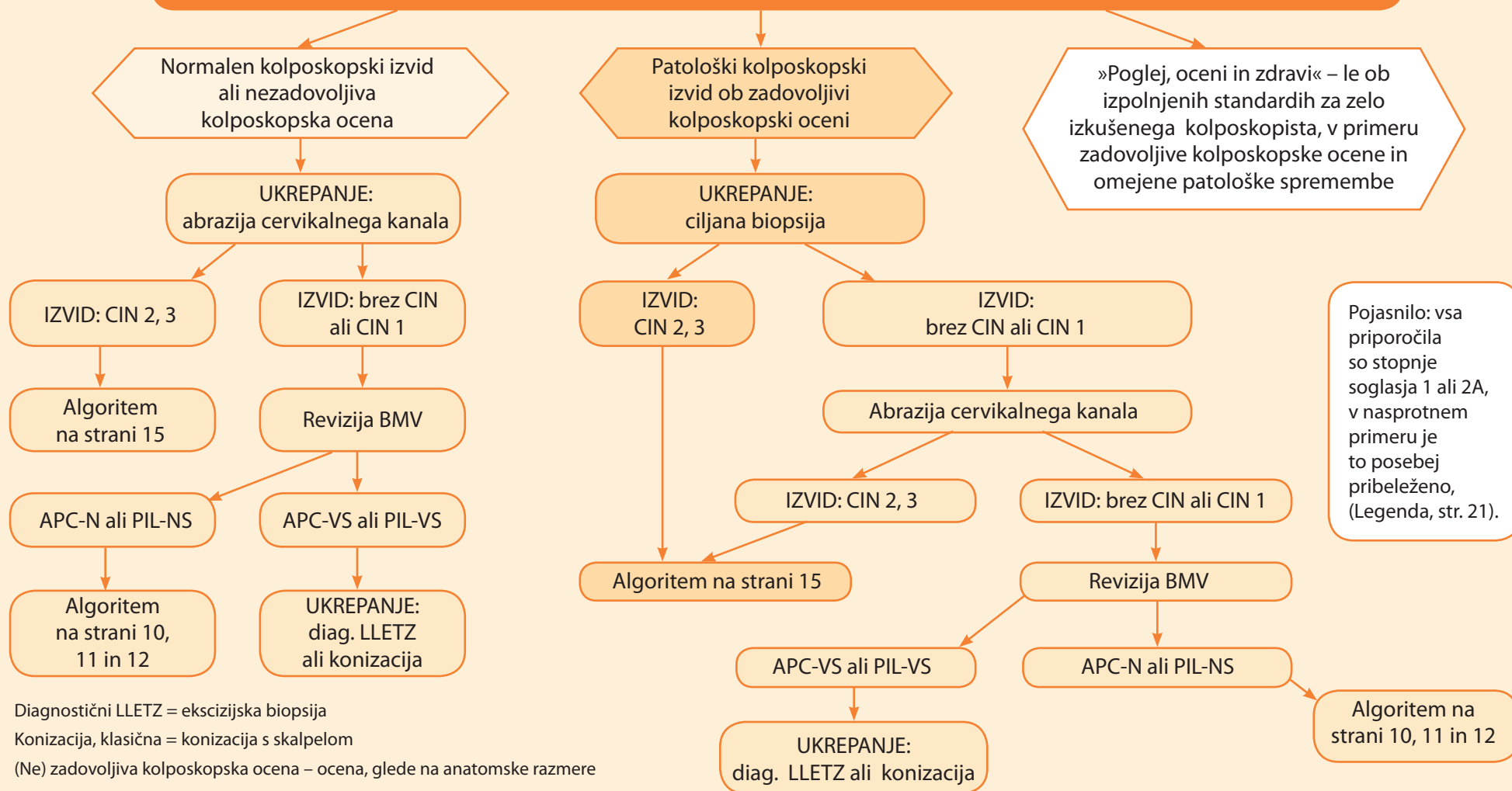
UKREPANJE:  
redni preventivni  
BMV

IZVID: HPV neg.

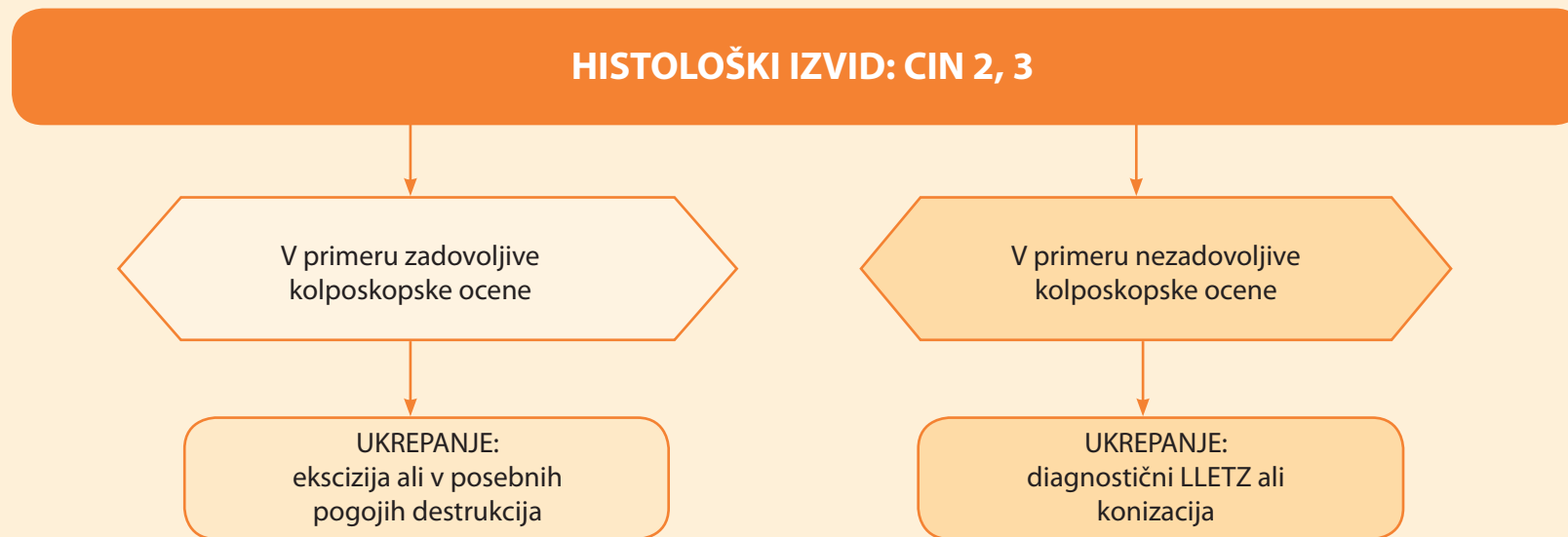
UKREPANJE:  
redni preventivni  
BMV

**ALGORITEM POSTOPKOV PRI ATIPIČNIH PLOŠČATIH CELICAH, PRI KATERIH NI MOGOČE IZKLJUČITI PIL-VS (APC-VS) IN PRI PIL-VS**

**UKREPANJE: KOLPOSKOPIJA**



## ALGORITEM POSTOPKOV PRI CIN 2, 3 - VISOKOTVEGANA DISPLAZIJA (VTD)

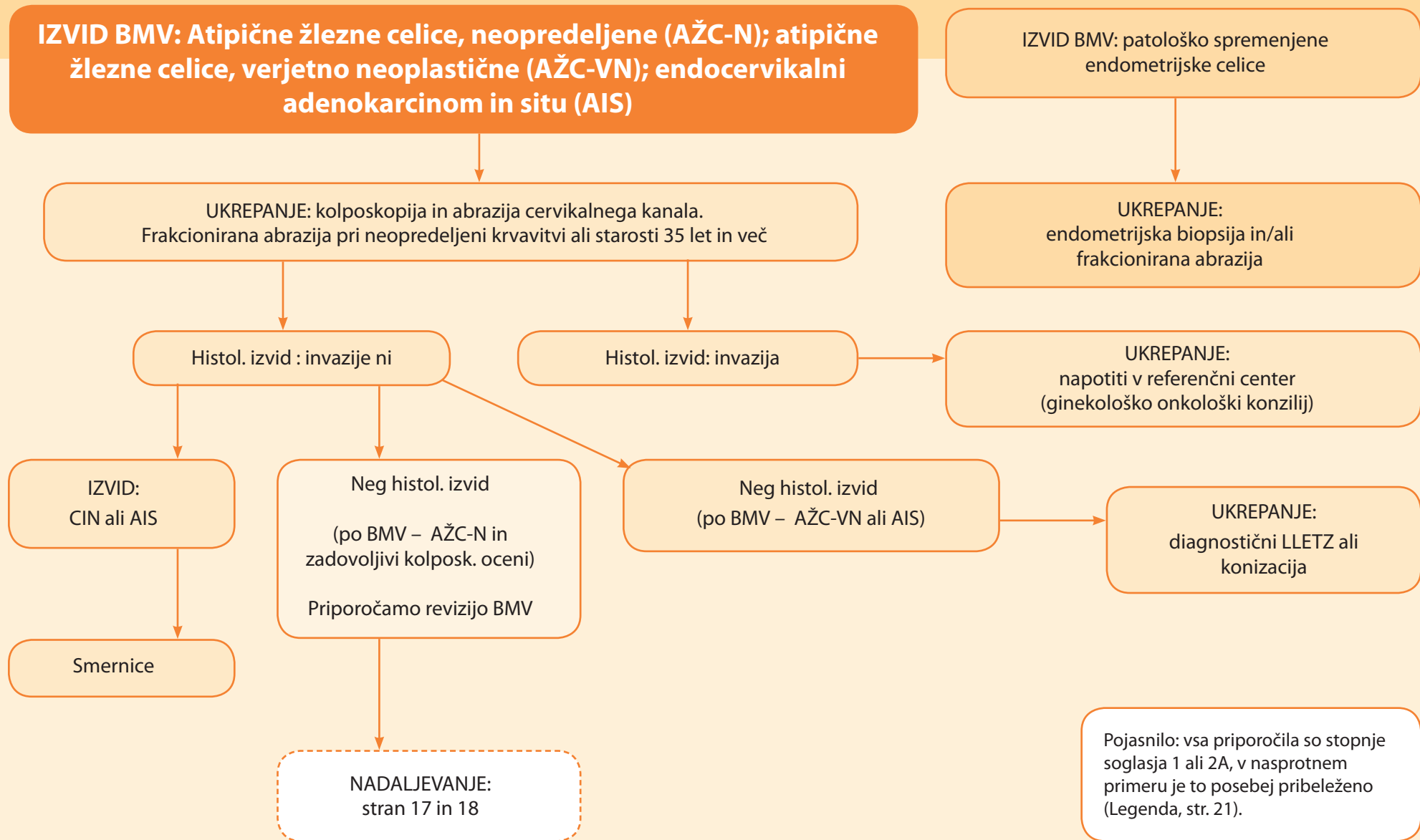


V primeru opravljenega LLETZa in slučajno odkritem AIS v patohistološkem preparatu (okultni AIS), ki je odstranjen v zdravem, dodatno kirurško zdravljenje ni potrebno.

Spremljanje bolnic s CIN 2 je priporočljivo, vendar le po zadovoljivi kolposkopski oceni in pri določenih kliničnih stanjih ter pri ginekologu z izkušnjami na tem področju, ne več kot dve leti.

Pojasnilo: vsa priporočila so stopnje soglasja 1 ali 2A. V nasprotnem primeru je to posebej pribeleženo (Legenda, str. 21).

### ALGORITEM POSTOPKOV PRI SPREMEMBAH ŽLEZNIH CELIC





## ALGORITEM POSTOPKOV PRI SPREMEMBAH ŽLEZNIH CELIC - NADALJEVANJE - pri ženskah, mlajših od 35 let

Po negativnem histološkem izvidu in reviziji BMV (BMV ponovno AŽC-N) pri ženskah, mlajših od 35 let

UKREPANJE:  
Naredimo triažni test HPV

IZVID:  
HPV neg.

IZVID:  
HPV poz.

UKREPANJE:  
napotiti v referenčni center za kolposkopijo oz. LLETZ

Po šestih mesecih:  
BMV in  
triažni test HPV

IZVID:  
BMV APC-N ali več  
in/ali HPV poz.

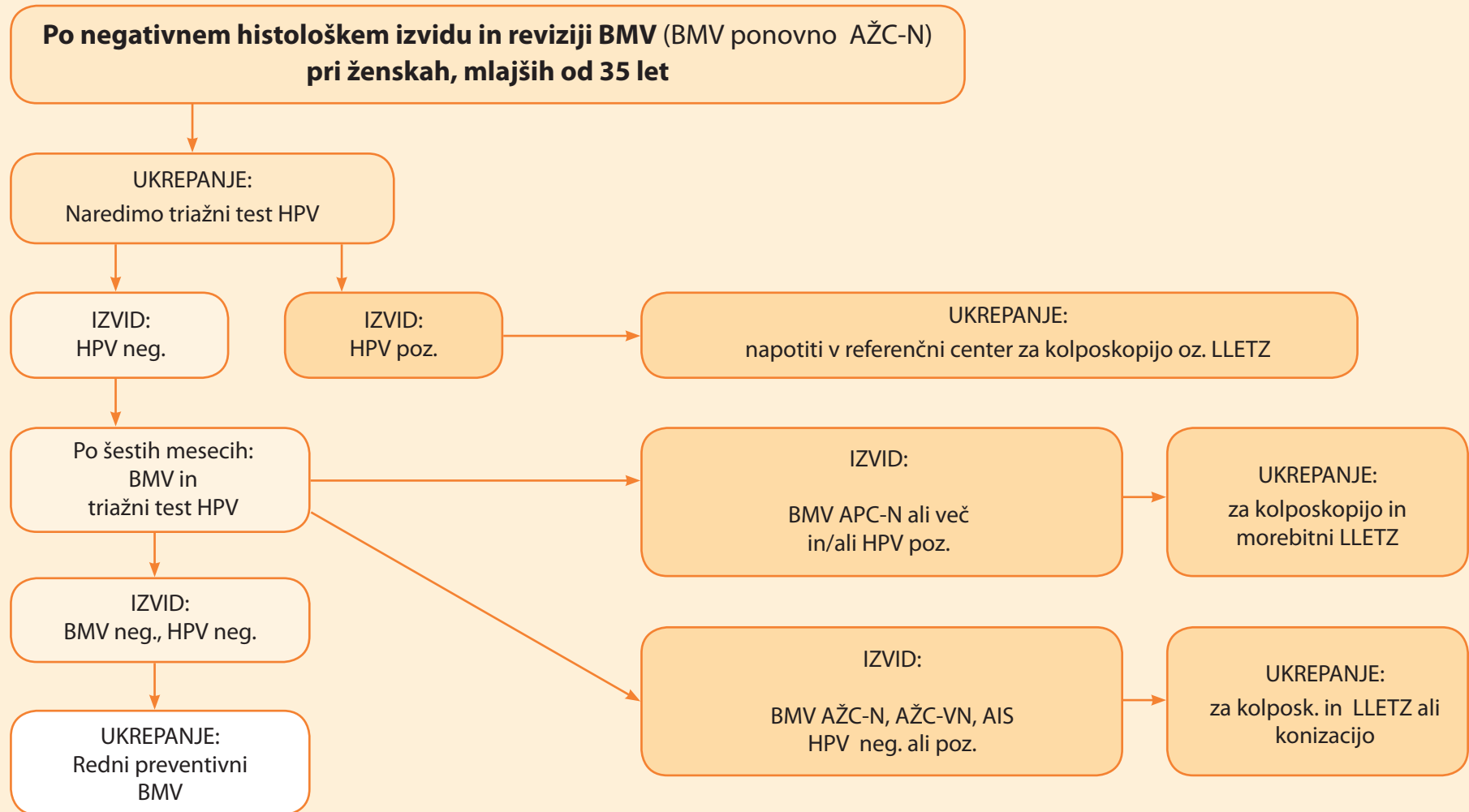
UKREPANJE:  
za kolposkopijo in  
morebitni LLETZ

IZVID:  
BMV neg., HPV neg.

IZVID:  
BMV AŽC-N, AŽC-VN, AIS  
HPV neg. ali poz.

UKREPANJE:  
za kolposk. in LLETZ ali  
konizacijo

UKREPANJE:  
Redni preventivni  
BMV



## ALGORITEM POSTOPKOV PRI SPREMEMBAH ŽLEZNIH CELIC - NADALJEVANJE - pri ženskah, starih 35 let ali več

Po negativnem histološkem izvidu in reviziji BMV (BMV ponovno AŽC-N)  
pri ženskah, starih 35 let ali več

UKREPANJE:  
naredimo triažni test HPV

IZVID:  
HPV neg.

IZVID:  
HPV poz.

UKREPANJE:  
za diagnostični LLETZ ali konizacijo

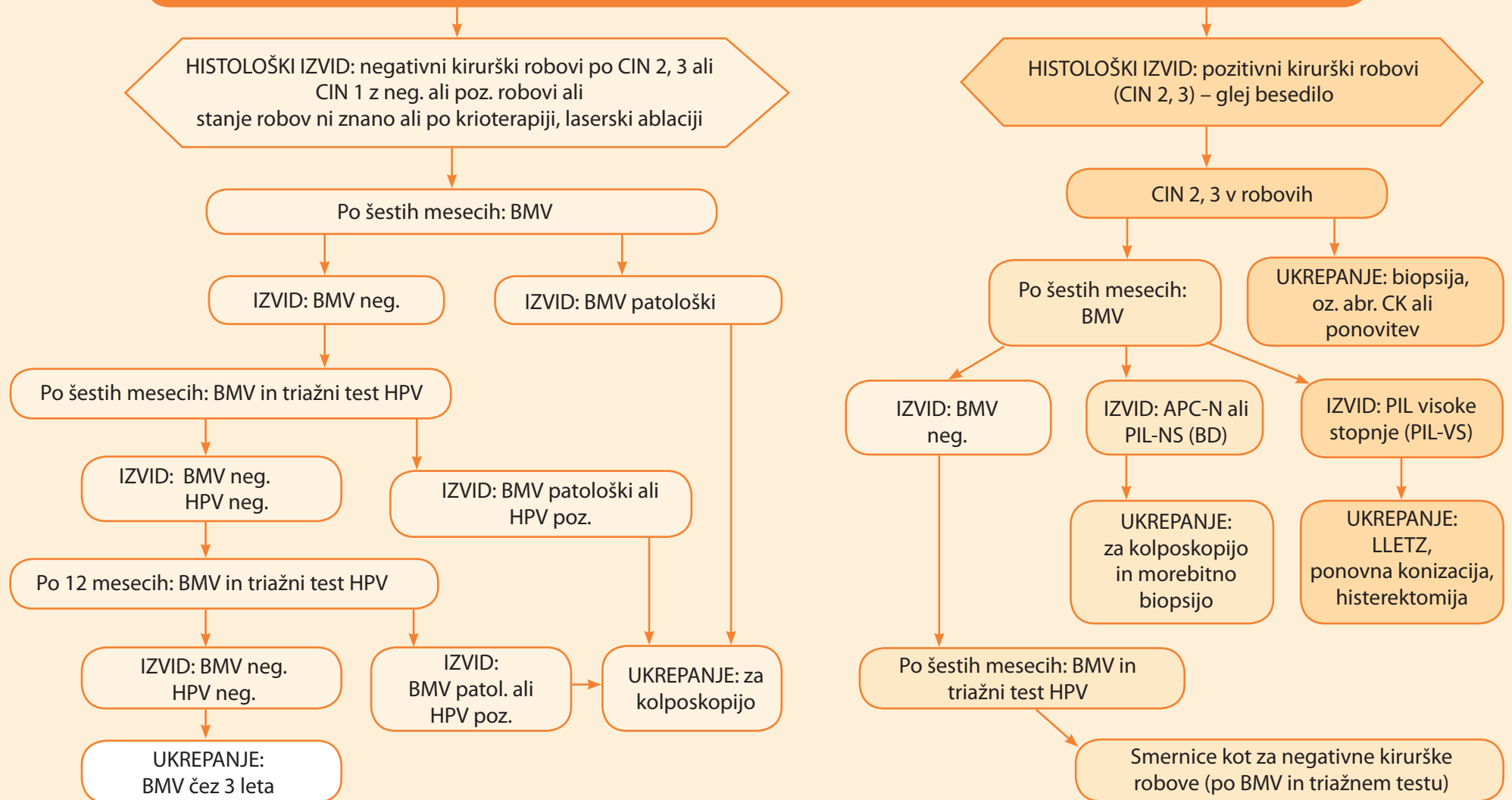
Po 12 mesecih: BMV in  
triažni test HPV

IZVID:  
BMV neg., HPV neg.

UKREPANJE:  
redni preventivni BMV

ALGORITMI POSTOPKOV SLEDENJA PO KONIZACIJI, LLETZ-u, KRIOTERAPIJI ALI LASERSKI ABLACIJI ZARADI CIN

Sledenje po konizaciji, LLETZu, krioterapiji ali laserski ablaciji zaradi CIN



## KOLPOSKOPIJA V NOSEČNOSTI

### **Priporočila za kolposkopijo in sledenje po kolposkopiji so enaka splošnim priporočilom, s poudarkom na sledečem:**

- Abrazija cervikalnega kanala ni sprejemljiva metoda, dopusten je endocervikalni bris.
- Biopsija cerviksa je primerna metoda.
- Zdravljenje CIN lahko odložimo na čas po porodu.
- Pri ugotovljenem CIN 2, 3 na začetku nosečnosti ponovimo kolposkopijo v 24. in 36. tednu nosečnosti, da izključimo napredovanje oz. raka materničnega vratu.
- Priporočljiv je posvet z izkušenim kolposkopistom oz. konziliarna obravnava.
- Diagnostično omejena ekscizija je priporočljiva le pri sumu na invazijo.
- Pojasnilna dolžnost in soglasje nosečnice sta pomemben del kolposkopije in celotne obravnave.

Pojasnilo: vsa priporočila so stopnje soglasja 1 ali 2A, v nasprotnem primeru je to posebej pribeleženo (Legenda, str. 21).

## POJASNILO K SMERNICAM

### Sistem ocenjevanja soglasja

- 1:** Poenoteno soglasje, ki temelji na z dokazi podprtimi ugotovitvami najvišje ravni, da so priporočila primerna.
- 2A:** Poenoteno soglasje, ki temelji na z dokazi podprtimi ugotovitvami nižje ravni, vključno s kliničnimi izkušnjami, da so priporočila primerna.
- 2B:** Neenotno soglasje (vendar brez pomembnejšega razhajanja mnenj), ki temelji na z dokazi podprtimi ugotovitvami nižje ravni, vključno s kliničnimi izkušnjami, da so priporočila primerna.
- 3:** Ni pomembnejšega razhajanja mnenj, da so priporočila primerna.

### Uvod

V Sloveniji smo pričeli z državnim programom organiziranega presejanja za RMV (DP ZORA) leta 2003. Cilj je preploviti zbolevanje zaradi RMV v Sloveniji in zmanjšati umrljivost (<http://zora.onko-i.si>). V petih letih organiziranega programa presejanja se je zbolevanje zaradi RMV zmanjšalo za 38 %; leta 2003 je bila incidenčna stopnja RMV v Sloveniji 20,6/100.000 žensk, leta 2007 pa 12,6/100.000 žensk. V Sloveniji umre zaradi RMV vsako leto 30–40 žensk (1, 2). Citološki pregled celic v brisu materničnega vratu (BMV) je še vedno temeljna presejalna metoda za zgodnje odkrivanje raka materničnega vratu v Evropi. Namen smernic je podati posodobljena priporočila o ukrepanju glede na izvid BMV in triažni test HPV pri nekaterih bolezensko spremenjenih celicah oziroma stanjih.

### Presejanje za raka materničnega vratu s citološkim brisom

V večini evropskih držav se presejanje prične med 25. in 30. letom (3). Glede na priporočila DP ZORA so v program organiziranega presejanja za raka materničnega vratu v Sloveniji vključene ženske, stare 20–64 let. (4). Po dveh negativnih BMV v obdobju 12 mesecev ( $\pm 3$  mesece) se s presejanjem nadaljuje na tri leta. Triletni interval ne velja za ženske z ginekološkimi težavami, ki bi lahko napovedovale RMV, in pri ženskah, zdravljenih zaradi RMV (4). Pri ženskah, starejših od 20 let in z vedno negativnimi BMV, odvzetimi v rednih intervalih, ugotovljena okužba s HPV glede na veljavna evropska priporočila ni razlog za pogostejše preventivne odvzeme BMV (3). Pri HIV-pozitivnih ženskah priporočamo odvzeme BMV vsako leto.

Nova citološka napotnica uvaja novo terminologijo glede nekaterih izvidov BMV in uporablja klasifikacijo po Bethesda (5). Priporočila v pričujočih smernicah upoštevajo novo citološko terminologijo.

**Z dokazi podprte ugotovitve:** Kronična (perzistentna) okužba z onkogenimi HPV je ključni dejavnik pri nastanku raka materničnega vratu (6). Visoka napovedna vrednost negativnega testa HPV (> 99 %), ki kaže, da je v naslednjih desetih letih tveganje za razvoj RMV minimalno, se je potrdila kot uspešna diagnostična metoda za triažiranje (odbiro) žensk z začetno patološkimi brisi materničnega vratu in po zdravljenju predraka-

vih sprememb. Izsledki prospektivnih randomiziranih raziskav kažejo, da je testiranje HPV tudi metoda primerna za presejanje. Tveganje za okužbo s HPV povečujejo zgodnji začetek spolnih odnosov, številni spolni partnerji in okužba z virusom HIV. Napredovanje kronične (perzistentne) okužbe v CIN povečujejo predvsem dolgotrajna uporaba kontracepcijskih tablet, kajenje, določeni genotipi HPV (HPV 16, HPV 18) breme okužbe (*angl.* viral load) in morda genetski dejavniki (3). Pogostejši odvzemi BMV pri ženskah s številnimi spolnimi partnerji, z zgodnjim spolnim življenjem, pri kadilkah ali ženskah z genitalnimi bradavicami obremenjujejo ženske in povečujejo stroške presejanja brez dokazane zahtevane večje učinkovitosti za odkrivanje RMV. Pri HIV-pozitivnih ženskah je povečano tveganje za lažno negativne BMV, zato so priporočljivo odvzemi BMV vsako leto (3).

### Začetni izvid po ginekološkem pregledu zaradi presejanja

Biopsijo je potrebno narediti v primeru makroskopsko očitno maligne spremembe materničnega vratu. Če je izvid biopsije negativen, je potreben bolnico napotiti v ginekološko-onkološki center. V primeru makroskopsko sumljive maligne spremembe materničnega vratu priporočamo kolposkopijo in morebitno biopsijo, ker je izvid BMV lahko negativen.

V primeru negativnega BMV in makroskopsko normalnega materničnega vratu veljajo priporočila za naslednji odvzem BMV, kot jih priporočajo navodila o intervalu presejanja (4). Pri BMV brez endocervikalnih in/ali metaplastičnih celic priporočamo posebno pozornost, vendar pa se interval presejanja ne spremeni. Če je bris neuporaben, ker ni pregleden zaradi krvi, vnetja ali je slabo fiksiran, ponovimo bris po zdravljenju oziroma najkasneje čez 2–3

mesece. BMV, opredeljen kot druge neneoplastične spremembe, je negativen glede displastičnih sprememb materničnega vratu. Pri oceni BMV kot druge neneoplastične spremembe v primeru vnetja bris ponovimo po zdravljenju. Pri izvidu BMV hiper-parakeratoza bris ponovimo čez 12 mesecev. Endometrijske celice po menopavzi lahko kažejo na bolezenske spremembe endometrija. Priporočamo, da pri obravnavi posamezne ženske upoštevate smernice, vendar ukrepajte tudi v skladu s podatki, ki jih imate o preiskovanki. V primeru neskladja med klinično sliko, izvidom BMV, kolposkopskim izvidom in/ali histološkim izvidom je priporočljivo posvetovanje s citologom ali patologom (morebitna revizija preparatov) in napotitev bolnice v ustrezn center.

### Bolezenske spremembe ploščatih celic

**Atipične ploščate celice, neopredeljene (APC-N).** Če je izvid BMV atipične ploščate celice, neopredeljene, bolnico naročimo na kontrolni pregled čez 6 mesecev.

**1. Pri ženskah, mlajših od 20 let,** odvezamo samo BMV. Pri ponovnem izvidu BMV APC-N ali izvidu BMV, ki kaže na bolj patološke spremembe, je potrebna kolposkopija in v primeru sumljivih sprememb ciljana biopsija. Po dveh zaporednih negativnih izvidih BMV v razmiku 6 mesecev, bolnico vključimo v triletno presejanje.

**2. Pri ženskah, starih 20 let in več (začetek presejanja),** odvezamo BMV in vzorec za triažni test HPV. Vzorec za triažni test HPV vzamemo za BMV z istega področja kot BMV, in sicer tam kjer je verjetnost neoplastičnih sprememb največja. Zavedati se moramo, da nepravilno odvzeti bris za določitev onkogenih HPV lahko pomeni lažno negativen izvid in neustrezno ukrepanje v prihodnosti. Za nadaljne ukrepanje upoštevamo oba izvida.

- Če je po šestih mesecih izvid triažnega testa HPV negativen in je BMV negativen ali ponovno APC-N, priporočamo redni preventivni BMV glede na Navodila za izvajanje DP ZORA.
- Če je po šestih mesecih triažni test HPV pozitiven in so v BMV še vedno prisotne APC-N, priporočamo kolposkopijo in morebitno biopsijo. Kolposkopijo priporočamo tudi v primeru blage diskarioze ali bolj patološkega BMV, in sicer ne glede na izvid triažnega testa HPV. V primeru negativnega izvida po zadovoljivo opravljeni kolposkopski oceni ponovimo triažni test HPV čez eno leto. V primeru ugotovljene spremembe CIN pa ravnamo po ustreznih priporočilih.
- Če je po šestih mesecih triažni test HPV pozitiven in BMV negativen, ponovimo triažni test HPV čez eno leto. Po enem letu v primeru pozitivnega triažnega testa HPV priporočamo kolposkopijo in morebitno biopsijo, v primeru negativnega izvida triažnega testa HPV pa redni preventivni BMV glede na navodila za izvajanje DP ZORA.

Odločitev o vključitvi triažnega testa HPV DNA v naša priporočila je temeljila na slovenskih strokovnih podatkih in tujih strokovnih priporočilih (3, 7–10). Ključnega pomena so ugotovitve o večji občutljivosti triažnega testa HPV DNA za odkrivanje CIN 2, 3, o več kot 99-odstotni negativni napovedni vrednosti testa HPV DNA in o posledično večjem deležu HPV negativnih žensk, pri katerih ni potrebna takojšnja kolposkopija, pač pa le redni preventivni BMV (3). Odločitev o odvzemu triažnega testa HPV DNA 6 mesecev po prvem začetno patološkem izvidu BMV je temeljila na dejstvu, da v primeru klasičnega odčitavanja BMV, kot ga uporabljamo v Sloveniji, istočasna določitev HPV ni mogoča ter da določitev HPV 6 mesecev po prvem izvidu BMV odkrije nepomembne prehodne okužbe s HPV v manjši meri (3, 4). Sledenje z BMV in s triažnim testom HPV DNA v primeru neopredeljenih atipičnih ploščatih celic ima dokazane prednosti pred sledenjem samo z BMV (3).

**Z dokazi podprte ugotovitve:** Določitev onkogenih HPV DNA pri začetno patoloških BMV omogoča razvrščanje žensk v skupine z večjim ali manjšim tveganjem glede prisotnosti CIN 2 ali CIN 3 ter zmanjšuje število žensk, pri katerih je potrebna takojšnja kolposkopija. Občutljivost testa HPV DNA za odkrivanje CIN 2, 3 pri ženskah z atipičnimi ploščatimi celicami je 0,83 do 1,0 in je večja kot pri sledenju z BMV (0,67 do 0,85). Negativna napovedna vrednost HPV testiranja za CIN 2, 3 je 0,98 ali več (3). Metaanaliza podatkov potrjuje, da je test HPV DNA (metoda hc2) občutljivejša metoda s podobno specifičnostjo za odkrivanje CIN 2 ali več pri atipičnih ploščatih celicah kot ponavljanje BMV (12). V kombinaciji sta BMV in test HPV DNA pri atipičnih ploščatih celicah statistično značilno občutljivejši metodi za odkrivanje CIN (0,94 ali CIN 2 in več (0,92) kot samo BMV (0,71 in 0,66). Povečanje občutljivosti je nekoliko manjše pri PIL nizke stopnje, čemur se izognemo, če povečamo starostno mejo določanja HPV DNA na 35 let in več (13–16).

#### **PIL nizke stopnje (PIL-NS, blago diskariotične celice):**

Sledenje pri PIL nizke stopnje je odvisno od starosti žensk: pri ženskah, mlajših od 35 let, in pri ženskah, starih 35 let in več.

##### **1. PIL-NS (blago diskariotične celice) pri ženskah, mlajših od 35 let.**

Če je izvid BMV PIL-NS (blago diskariotične celice) pri ženski, stari do 35 let, naročimo bolnico na kontrolni pregled čez 6 mesecev. Takrat odvezamo BMV. Če so v brisu ponovno prisotne patološke celice (APC-N, PIL-NS itd) priporočamo kolposkopijo in v primeru sumljivih sprememb ciljano biopsijo. Po dveh zaporednih, negativnih in uporabnih BMV v razmiku 6 mesecev priporočamo odvzeme BMV na tri leta.

## **2. PIL-NS (blago diskariotične celice) pri ženskah, starih 35 let ali več.**

Če je izvid BMV PIL-NS (blago diskariotične celice) in je bolnica stara 35 let ali več, naročimo bolnico na kontrolni pregled čez 6 mesecev. Takrat odvezamemo BMV in vzorec za triažni test HPV. Za nadaljnje ukrepanje upoštevamo oba izvida.

- Če je izvid triažnega testa HPV negativen in je BMV negativen ali so prisotne le APC-N, priporočamo redni preventivni BMV glede na navodila za izvajanje DP ZORA.
- Če so v BMV ponovno blago diskariotične celice ali je celo izvid BMV bolj patološki, priporočamo kolposkopijo in morebitno biopsijo, in sicer ne glede na izvid triažnega testa HPV. V primeru negativnega izvida po zadovoljivo opravljeni kolposkopski oceni ponovimo triažni test HPV čez eno leto. V primeru ugotovljene spremembe CIN pa ravnamo po ustreznih priporočilih.
- Če je triažni test HPV pozitiven in BMV negativen ali APC-N, ponovimo triažni test HPV čez eno leto. V primeru pozitivnega triažnega testa HPV priporočamo kolposkopijo in morebitno biopsijo, v primeru negativnega izvida pa redni preventivni BMV glede na navodila za izvajanje DP ZORA.

**Atipične ploščate celice, pri katerih ni mogoče izključiti PIL visoke stopnje (APC-VS)** – opredelitev BMV kot atipične ploščate celice, pri katerih ni mogoče izključiti PIL visoke stopnje, ni pogosta, je pa klinično pomembna zaradi dokazane pozitivne napovedne vrednosti za CIN 2, 3. V primeru izvida BMV atipične ploščate celice, pri katerih ni mogoče izključiti PIL visoke stopnje, naj bi bile bolezenske spremembe, kot so CIN 2, 3, prisotne pri 30–40 %, visokotvegani HPV pa v več kot 85 %. Ravnamo po priporočilih za ukrepanje kot pri izvidu BMV PIL visoke stopnje (17).

**PIL visoke stopnje.** Pri prvem ugotovljenem PIL visoke stopnje je potrebno narediti kolposkopijo.

**Z dokazi podprte ugotovitve:** Z randomizirano raziskavo in z raziskavami primerov s kontrolnimi skupinami je ugotovljeno, da so CIN 2, 3 spremembe prisotne v primeru PIL-VS (zmerna diskarioza) pri 74–77 %, pri PIL-VS (huda diskarioza) pri 80–90 % (11, 17).

## **Kolposkopija**

Kolposkopija je subjektivna diagnostična metoda. Po strokovnih merilih (manjša občutljivost v primerjavi z BMV in nizka napovedna vrednost) ne more biti presejalna metoda za RMV, ker ne omogoča zadovoljivih rezultatov, lahko pa povzroči veliko neželenih pojavov: lažno pozitivne kolposkopske slike, nepotreben strah žensk in nepotrebne oz. škodljive operativne posege. Kolposkopijo uporabljamo v skladu s smernicami pri patoloških izvidih BMV in v skladu z anamnestičnimi in kliničnimi podatki pri posamezni bolnici. Kolposkopijo izvajamo predvsem zaradi odkrivanja CIN 1, 2 ali CIN 3 pri patoloških izvidih BMV in po zdravljenju (11).

Kolposkopija je pomembna tudi kot sestavni del klinične in anamnestične presoje v primeru makroskopsko sumljive spremembe materničnega vratu ali vagine, pokoitalne, zunajciklične oz. neopredeljene krvavitve, tveganega spolnega vedenja, imunosupresivne bolezni zlasti aidsa in/ali v primeru ponavljajočih se kolpitisov, pa tudi pri pruritusu in makroskopsko vidnih spremembah zunanlega spolovila. Kolposkopija ni potrebna, če ženska nima ginekoloških težav, ki bi lahko napovedovale v RMV, pa čeprav ima IUUV. Takojšnja kolposkopija prav tako ni potrebna v primeru prvega pozitivnega triažnega testa HPV in negativnega izvida BMV.



## CIN 1 – Nizkotvegane displazije (NTD)

V državah, ki uporabljajo klasifikacijo po Bethesda, je diagnoza CIN 1 del širše skupine NTD (*angl.* 'Low grade SIL', LGSIL), v katero so zajete tudi druge spremembe, povezane z okužbo s HPV. Pri nas v to skupino uvrščamo patohistološko potrjeno CIN 1, ki je posledica kakovostne in zadovoljive kolposkopsko vodene biopsije. Temeljni pristop v obravnavi CIN 1 je ekspektativen. V pričakovanju izzvenenja okužbe s HPV napravimo triažni test HPV po enem letu, saj po tem obdobju pričakujemo negativni rezultat v 70 % primerov. Prisotnost onkogenih HPV po tem obdobju zahteva ponovno kolposkopsko presojo sprememb na materničnem vratu in po potrebi ponovno biopsijo. Ob ponovni potrditvi CIN 1 lahko pričakujemo dodatno izzvenenja virusne okužbe, saj je stopnja spontanega izginotja HPV v dveh letih 90 %. Slednje še posebej velja za mlade ženske, pri katerih je delež okužb s HPV visok. Napredovanje NTD v VTD je v tesni povezavi z vztrajajočo (perzistentno) okužbo s HPV, zato pri pozitivnem izvidu ponovljenega triažnega testa HPV oziroma najkasneje po dveh letih ponudimo zdravljenje.

S smernicami želimo zaježiti prekomerno in nepotrebno zdravljenje žensk ob postavitvi diagnoze CIN 1 (NTD), kar še posebej velja za mlade ženske. Zdravimo samo ženske z vztrajajočo NTD in tiste z napredovanjem v VTD (CIN 2, 3). Triažni test HPV tako najbolje izpostavi najpomembnejši dejavnik napredovanja v VTD – to je vztrajajočo okužbo s HPV.

Pri predlogu smernic upoštevamo naslednje dejavnike. Spremembe CIN 1 so posledica sveže okužbe s HPV in jih histološko težko ločimo od drugih oblik okužbe s HPV. Praviloma so zaradi narave spolno prenesenih bolezni najpogostejše pri najstnicah in mladih ženskah. Obstaja relativna povezava med menjavo spolnega partnerja, kajenjem in neuporabo bariernih zaščitnih

sredstev. Dve tretjini sprememb spontano nazaduje v enem letu, v treh letih spontano nazaduje do 90 % sprememb, tveganje za razvoj visokotvegane displazije (VTD) je enako kot pri citološko opredeljeni blagi diskariozi. Vsi zgoraj naštetih dejavniki omogočajo konzervativni pristop z ustreznim sledenjem sprememb CIN 1 do dveh let ob upoštevanju, da je NTD rezultat kakovostne in zadovoljive kolposkopsko vodene biopsije, ob upoštevanju ocene varnega sledenja ter uporabe triažnega testa HPV po prvem letu sledenja.

**Z dokazi podprte ugotovitve:** Prevalenca CIN 1 je soodvisna od prevalece HPV in je močno odvisna od starosti vzorca spolnega vedenja populacije, ki jo presejamo (18, 19). Ne obstaja posebna biološka entiteta NTD z odsotno okužbo s HPV (20). Pri spolno aktivnih mladostnicah in mladih ženskah se stopnja spontanega nazadovanja NTD giblje med 60 in 70 % v prvem letu in doseže 90 % po treh letih (18). Ocenjujejo, da približno 10 %–13 % NTD napreduje v VTD skozi daljše časovno obdobje (povprečje 16,5 mesecev). Obstaja tesna povezava z vztrajajočo okužbo s HPV kot tudi s s kajenjem (21–23). Določanje onkogenih ali visokotveganih HPV DNA ob postavitvi diagnoze ni smiselno, triažni test HPV pa je najprimernejša oblika sledenja (23–27). Kolposkopija je v obdobju spremljanja smiselna le ob pozitivnem triažnem testu HPV (25, 26). Metode zdravljenja z izrezom (ekscizijske metode) kot prva izbira pri NTD niso sprejemljive (25). Za destruktivne oblike zdravljenja se primarno odločamo v posameznih situacijah, ko ne moremo zagotoviti ustreznega sledenja in ob pogojih zadovoljive kolposkopije (28). Vztrajanje CIN 1 je v tesni povezavi z vztrajajočo okužbo z virusom HPV in jo pričakujemo po dvoletnem opazovanju pri približno 15 %. Takrat praviloma ponudimo zdravljenje – prednost imajo destruktivne metode (krioterapija, laser ipd.) (25, 28–32). Po zdravljenju CIN 1 sledimo priporočilom v Smernicah.

## CIN 2, 3 – Visokotvegane displazije (VTD)

Zmerno in hudo displazijo (CIN 2, 3) prav tako uvrščamo med visokotvegane displazije (VTD) materničnega vratu, saj je zanesljivost histološkega ločevanja nizka (33–35). 43 % nezdravljenih CIN 2 nazaduje, 35 % jih vztraja in 22 % napreduje v karcinom in situ ali v invazivni karcinom (36). V primerjavi s CIN 2, spontano nazaduje 32 % CIN 3, 56 % vztraja, 14 % pa napreduje (37, 38).

Ob dejavnikih, ki vplivajo na odločitev o zdravljenju (ekscizija ali destrukcija), ima največji pomen (ne)zanesljivost kolposkopije. Približno 7 % žensk z nezadovoljivo kolposkopijo in biopsijo CIN 2, 3 ima v konusu okulturni karcinom (39). Zato v teh primerih uporabljamo ekscizijske metode (LLETZ, laserska konizacija, konizacija s skalpelom), ki so med seboj primerljive tako po zanesljivosti, kakor po zapletih (40–42). Nekateri raziskave kažejo na večji delež konusov v zdravem, kot tudi lažje tolmačenje s strani patologov pri klasičnem kirurškem konusu (43, 44). Konusi v nezdravem povečujejo tveganje za razvoj vztrajajoče in ponavljajoče se displazije z možnostjo razvoja invazivne bolezni (45). Analize v Sloveniji kažejo, da se 10–12 % invazivnih karcinomov razvije po predhodnih zdravljenjih predrakavih sprememb materničnega vratu (35, 36). Raziskave prav tako kažejo, da se v primerih diagnostičnih konizacij, s sočasno abrazijo cervikalnega kanala izvid abradata ujema z izvidom konusa, brez neoplastičnih sprememb v kirurškem robu (odstranjenega v nezdravem) (46). V nekaterih raziskavah so z multivariatnimi analizami ugotovili, da robovi konusa v nezdravem niso neodvisni napovednik, saj 40 % tako operiranih žensk ne zbolijo ponovno (47). Zato v teh primerih večina avtorjev priporoča individualni pristop z dobro pojasnilno informacijo in odločitvijo, ki temelji na starosti in reproduktivnih namenih ženske. Nekateri raziskave nakazujejo povečano tveganje za prezgodnji porod po konizaciji s skalpelom. Pri odločitvah o izbrani tehniki operativnega posega je potrebno upoštevati več

dejavnikov: prednost enostavnih ambulantnih postopkov v lokalni anesteziji, starost bolnice, reproduktivne namene, pridruženo patologijo, internistične bolezni, zadovoljivost ali nezadovoljivost kolposkopije (Tz1, Tz2, Tz3), oceno varnega sledenja po zdravljenju, skladnost citološkega, kolposkopskega in histološkega izvida, velikost spremembe, strukturo porcije, žlezne spremembe in izkušnost kolposkopista. Enostavne ambulatne metode v lokalni anesteziji imajo prednost pri zdravljenju prekancerov materničnega vratu. Po podatkih Registra za cervikalno patologijo ZGO (leta 2008) na ta način zdravimo v Sloveniji približno 60 % CIN. Ciljni standard kakovosti je 80–90 % in je v skladu s priporočili EFC (European Federation for Colposcopy).

**Z dokazi podprte ugotovitve:** Ekscizijske ali destruktivne metode so enako zanesljive pri zadovoljivi kolposkopiji. Konzervativno in ambulantno zdravljenje v lokalni anesteziji ima prednost. Ekscizijske metode priporočamo pri nezadovoljivi kolposkopiji, žleznih spremembah, neskladju citoloških in biopsijskih izvidov in pri ponavljajočih se VTD. Histerektomija je nesprejemljiva kot primarno zdravljenje VTD, sprejemljiva je pri ponavljajočih se VTD ali pri pridruženi patologiji. Destruktivne metode niso priporočljive pri žleznih spremembah. VTD, ugotovljene med nosečnostjo, ni potrebno zdraviti, razen če ni mogoče povsem izključiti invazivnega karcinoma.

Pri konusu z neoplastičnimi spremembami v kirurškem robu priporočamo bris materničnega vratu čez 6 mesecev ter biopsijo in/ali abrazijo cervikalnega kanala. Sprejemljiv je tudi ponovni izrez (reekscizija) pri spremembah v vrhu konusa. Krioterapija ni priporočljiva metoda pri VTD. Kombinirane metode, npr. LLETZ in laserska vaporizacija, ali destruktivne metode so sprejemljive le pri zagotovljenem sledenju. Diagnostično-terapevtski pristop »Kolposkopiraj, oceni in zdravi« je sprejemljiva

metoda v okoliščinah preverljive izkušnosti (> 90 % CIN v konusu). CIN 2 pri mladostnicah je sprejemljivo tudi opazovati ob pojasnilni dolžnosti in oceni zanesljivega sledenja.

## Sledenje po zdravljenju CIN

Namen konizacije s sklapelom, LLETZ, krioterapije ter laserske ablacije je odstranitev neoplastičnega tkiva materničnega vratu v celoti. Vendar se lahko tudi po operativnem posegu CIN ponovno pojavi, bodisi kot preostala CIN ali pa nastane na novo. V prvem primeru gre najpogosteje za nepopolno izrezane ali uničene otočke CIN na površini materničnega vratu ali v globini cervikalnega kanala (kar označujemo kot preostalo ali rezidualno neoplazijo in jo v večini primerov ugotovimo v prvih dveh letih po zdravljenju), v drugem primeru pa gre za dejanski ponovni nastanek (recidiv) CIN v predhodno ozdravljenem tkivu (ugotovimo ga več kot tri leta po zdravljenju). Po drugi strani pa po izrezu (eksciziji) bolezenskih sprememb materničnega vratu opisujejo odsotnost neoplastičnega tkiva pri skoraj 17 % vzorcev (48).

Preostale in recidivne neoplazije najdemo pri 3–15 % bolnic po zdravljenju CIN (49–51). V primerih, ko je bilo neoplastično tkivo prisotno v robovih operativnega preparata, pa je pogostost ponovitve CIN kar 22 % (52). Rezidualna neoplazija se pojavlja tudi pri 2–3 % primerov navidezno popolnih odstranitvev neoplastičnega tkiva. Dejavniki, ki so najpogosteje povezani s preostalo neoplazijo in ponovitvijo bolezni, so stanje kirurških robov konusa, širjenje CIN v kripte cervikalnega kanala in število mitoz (53). Pri pregledu 29 kliničnih raziskav je Cochranova analiza pokazala, da pri upoštevanju pravih indikacij ni značilne povezave med vrsto operativnega zdravljenja CIN ter

rezidualno neoplazijo ali pooperativnimi zapleti (54). Že dolgo je tudi znano, da je učinkovito zdravljenje CIN povezano z odstranitvijo visokotveganih sevov humanih papilomskih virusov (HPV) pri operaciji (55). Zato predstavlja prisotnost okužbe s HPV po operaciji pogoj za nastanek nove ali nadaljnji razvoj še prisotne CIN.

Ženske, ki so se zdravile zaradi CIN, imajo petkrat večje tveganje za nastanek raka materničnega vratu kot zdrave ženske. Tveganje ostaja povečano še vsaj 20 let po zdravljenju CIN (56). Pri več kot polovici bolnic z invazivnim rakom materničnega vratu, ki so se pred tem zdravile zaradi CIN, so ugotovili, da niso hodile na kontrolne ginekološke preglede. Neoplastično tkivo prisotno v robovih operativnega preparata še ne pomeni, da je rezidualna neoplazija pri bolnici še vedno prisotna. Pri njih sta potrebna poostreni nadzor in spremljanje (57). Tudi pri ženskah, pri katerih neoplastično tkivo ni prisotno v robovih operativnega preparata, je možna prisotnost rezidualne neoplazije, zato moramo poostreno nadzirati in spremljati tudi njih. Pri obeh skupinah bolnic, ki nimajo citološko, kolposkopsko in histološko prisotnih sprememb, odvezamo BMV, kot jih navajamo v priporočilih.

Pri bolnicah po zdravljenju CIN s prisotnimi spremembami CIN 2 ali 3 v robovih konusa, moramo odvzeti kontrolni BMV po šestih mesecih ali pa takoj pristopimo k ponovnemu izrezu (eksciziji) preostale spremembe in/ali abraziji CK. Če je BMV normalen, ga ponovimo čez 6 mesecev, tedaj pa določimo tudi HPV. Pri patološkem BMV naredimo kolposkopijo in morebitno biopsijo. V primeru prisotne CIN 1 v robovih konusa in pri odsotnosti displastičnih sprememb v robovi konusa zadošča kontrolni BMV, ki ga odvezamo 6 mesecev po zdravljenju. Če je negativen, ga ponovimo čez 6 mesecev in tedaj naredimo še test HPV. Če sta oba negativna, ju ponovimo čez 12 mesecev, nato pa čez 3 leta. V primeru patoloških BMV in prisotnosti HPV je potrebno narediti kolposkopijo.

**Z dokazi podprte ugotovitve:** HPV-testiranje z metodo hc2 je najbolj občutljiv test za ugotavljanje ozdravitve, bolj občutljiv kot BMV ali kolposkopija (58). Negativna napovedna vrednost obeh testov skupaj, BMV in testa HPV, je skoraj 100 %. Tudi občutljivost pozitivnega testa HPV po zdravljenju CIN, ki nakazuje ponovitev CIN, je visoka in se giblje med 47 in 100 % (59). Kombinacija BMV in testa HPV omogoča boljšo občutljivost za ugotavljanje ponovitve CIN kot uporaba samo BMV (60). Kombinirani odvzem BMV in HPV priporočajo večinoma 6–12 mesecev po zdravljenju CIN (61, 62) oz. po najnovjših podatkih po 12–18 mesecih (63). Ženske po učinkovitem zdravljenju CIN, pri katerih so testi HPV in BMV ves čas negativni, je, glede na izsledke po treh oz. petih letih, varno vrniti v redni presejalni program (64).

## Bolezenske spremembe žlezni celic

Žlezne spremembe v BMV opazamo pri 0,5 %–1 % (65, 66). V veliki večini gre za atipične žlezne celice (AŽC), ki so velik izziv za citologa in še večji za kolposkopista. Značilne so velike razlike v deležu te kategorije celic med laboratoriji, kar posledično kaže, da je citološka diagnostika manj zanesljiva (5). Za razliko od ploščatih celičnih atipičnosti je pri tej kategoriji v velikem deležu (9% do 54%) prisotna VTD (CIN 2-3) in v kar 1 %–9 % invazivni karcinom (67). Zavedajoč se pomena, ki ga ima pri teh primerih citološka diagnoza npr. atipične žlezne celice, so postopki pri klinični diagnostiki usmerjeni k optimalni varnosti, tako pri invazivni diagnostiki, kot tudi pri zdravljenju in sledenju. Ob izvidu BMV, ki kaže na patologijo žlezni celic, je potrebno upoštevati: izvor žlezni celic (iz endocerviksa ali endometrija), resnost citološkega opozorila oz. veliko verjetnost prekanceroze, (ne)zanesljivost kolposkopije pri žlezni patologiji,

histološko diagnostiko, pomembnost čim bolj kakovostnih diagnostičnih ukrepov in morebitnega zdravljenja ter še posebno pomen pravilnega sledenja brez zdravljenja ali po zdravljenju!

**Endometrijske celice** benigne ali maligne patologije so v BMV redkost. Izvor teh celic v brisu je lahko znak napredovale endometrijske patologije. V nekaterih raziskavah so patološke endometrijske celice in pa histiociti zgodnji napovedni dejavnik karcinoma še pred kliničnimi znaki. Kolposkopijo vedno dopolnimo s stopenjsko (frakcionirano) abrazijo, ultrazvočno preiskavo, histeroskopijo oz. cervikoskopijo in morda tudi s tumorskimi označevalci. V primeru negativnih izvidov in ponavljajočih se patološko spremenjenih žlezni celic v BMV se odločimo za diagnostični LLETZ ali morda za diagnostično laparoskopijo.

**Atipične žlezne celice neopredeljene (AŽC-N), atipične žlezne celice, verjetno neoplastične (AŽC-VN), endocervikalni adenokarcinom in situ (AIS):** Glede na priporočila je potrebna takojšnja kolposkopija in abrazija cervikalnega kanala. V primeru odkritih patoloških sprememb endometrijskih celic moramo opraviti stopenjsko abrazijo. Pri neopredeljeni krvavitvi in pri ženskah, starih 35 let in več, je prav tako potrebno narediti stopenjsko abrazijo. Glede na klinične izkušnje je ponavljanje BMV v tem primeru nesprejemljivo.

V primeru negativnega histološkega izvida pri AŽC-N (neopredeljene) in zadovoljivi kolposkopski sliki priporočamo revizijo BMV ter pri ženskah, mlajših od 35 let, test HPV. Ženske z AŽC-N in s pozitivnim izvidom testa HPV sodijo v skupino poostrelega nadzora oz. v center za kolposkopski pregled. Pri negativnem testu HPV sledimo tem bolnicam s kombiniranim odvzemom BMV in testa HPV čez 6 mesecev. Če kombinacijo APC-N in HPV pozitivnega izvida pri ponovitvah jemljemo resno z diagnostično-terapevtskim ukrepom. Ponovitve AŽC-N, AŽC-VN ter AIS pa zahtevajo diagnostično-terapevtske ukrepe tudi pri negativnem izvidu testa HPV.

V primeru negativnega histološkega izvida pri AŽC-VN je indiciran diagnostično-terapevtski ukrep–konizacija s skalpelom ali LLETZ.

Pri AŽC-VN ali endocervikalnem adenokarcinomu in situ napravimo kolposkopijo in abrazijo cervikalnega kanala, po presoji tudi biopsijo. Pri negativnih izvidih ne priporočamo revizije citologije, ampak LLETZ ali klasično konizacijo.

**Z dokazi podprte ugotovitve:** Citološka diagnostika žleznih sprememb je zahtevna in nezanesljiva, kar odražajo velike razlike med posameznimi laboratoriji. Kolposkopska diagnostika je težavna in nezanesljiva. Majhen delež endocervikalnega adenokarcinoma in situ (približno 2 % med prekancerozami) delno potrjuje tezo, da velik del patologije ne odkrijemo pravočasno (delež invazivnega adenokarcinoma je 16–20 %). Atipične žlezne celice nakazujejo VTD v 9 %-54 %. Atipične žlezne celice nakazujejo endocervikalni adenokarcinom in situ v 0-8 %. Pri 1–9 % žensk z atipičnimi žleznimi celicami odkrijemo invazivni adenokarcinom.

Endocervikalni adenokarcinom in situ (AIS). Sprememba je redka, saj znaša njen delež približno 2 %. Velik del te patologije ne odkrijemo pravočasno, saj je diagnostika nezanesljiva, na kar kažejo tudi velike razlike v laboratorijih glede deleža teh celic. Razmerje med AIS in CIN 3 je 1:26 do 1:237 oz. v povprečju 1:50 (66). Pri 50–70 % sprememb so prisotne tudi ploščatocelične prekancerozne, ki so lažje prepoznavne v BMV. Prav ta dvojnost patologije je velik razlog za citološko in kolposkopsko nezanesljivost pri odkrivanju žlezne patologije. Pri priporočilih je potrebno upoštevati, da se AIS pojavlja multifokalno v 20 %. Slučajno odkriti AIS v LLETZu in odstranjen v zdravem je ob upoštevanju priporočil glede sledenja (odvzem BMV, ekto-endocerviks, na 6 mesecev, vsaj dve leti), sprejemljiva oblika zdravljenja. Vrnitev bolnice v triletno presejanje

priporočamo po dveh letih, vendar le v primeru štirih zaporednih, normalnih in uporabnih BMV. Pri ženskah, ki želijo roditi, napravimo obsežnejši LLETZ, če struktura porcije in velikost spremembe to dopuščata (sprejemljivo). Primarna metoda zdravljenja je klasična konizacija (priporočljivo), pravilo pa pri ženskah po 40. letu. Pri konusih, brez neoplastičnih sprememb v kirurškem robu, napravimo rekonizacijo ali histerektomijo, odvisno od spremljajočih dejavnikov: starost, rodnost, pridružena patologija, morebitne spremljajoče bolezni. Destrukcija pri AIS je nesprejemljiva metoda zdravljenja. Prvi dve leti priporočamo odvzeme BMV na 6 mesecev, nato na eno leto (do 10 let po zdravljenju). V primeru ves čas normalnih in uporabnih BMV se bolnica po 10 letih vrne v triletno presejanje.

## Ukrepanje v posebnih okoliščinah

*Nosečnost.* Zaradi izjemne občutljivosti nosečnic na kakršnokoli spremembo v BMV je potrebno posebno pozornost posvetiti kakovostni pojasnilni dolžnosti. Zaradi sprememb, povezanih z nosečnostjo, je kolposkopija težavna in njena nizka specifičnost še bolj nazorna. Priporočljiv je posvet z izkušenim kolposkopistom. Večino odkritih prekanceroz lahko zdravimo po končani nosečnosti. Diagnostični izrezi (ekscizije) so sprejemljivi le pri sumu na invazivni proces. Pri ženskah, ki niso hodile na redne ginekološke preglede, ali niso imele ves čas negativnih BMV, priporočamo ob začetku nosečnosti ponovni odvzem brisa ektocerviksa. *Ženske z IUUV in pogostimi kolpitis.* Pri večkrat ponavljajočih se BMV, ki kažejo na vnetje kljub zdravljenju, je priporočljivo, da IUUV odstranimo in opravimo kolposkopijo. Pri negativnem izvidu kolposkopije ponovimo BMV glede na priporočila o ponovnem odvzemu in v skladu s smernicami. IUUV ponovno vstavimo po dveh negativnih BMV v

primeru, da ni druge možnosti preprečevanja nosečnosti. *HIV-pozitivne ženske in bolnice z imunsko supresijo*. Tveganje za RMV je visoko, zato priporočamo pogostejše jemanje BMV (enkrat letno). *Patološki BMV po menopavzi (PIL nizke stopnje)*. Če so prisotni znaki atrofije klinično ali citološko, lahko v varnih razmerah uporabimo lokalne estrogene in ponovimo BMV 2 dni po končanem zdravljenju. Pri ponovno patološkem brisu (PIL NS ali več) kolposkopiramo in ukrepamo v skladu s smernicami. Pri ugotovljenem PIL-VS je potrebna takojšnja kolposkopija in ne šele po opravljenem lokalnem zdravljenju z estrogeni. Pri nekaterih ženskah po menopavzi je maternični kanal obliteriran in zato odvzem endocervikalnega brisa ne uspe. V takih primerih priporočamo vaginalni ultrazvok. *Adolescenca*. Zaradi rodne sposobnosti zahteva to obdobje poseben konzervativni pristop pri obravnavi in zdravljenju.

### **Pojasnilna dolžnost pri pozitivnem testu visokotveganih HPV, patoloških BMV in CIN**

Pojasnilna dolžnost ginekologa oz. ginekologinje je, da ženski pravilno in celovito pojasni izvide, predvidene diagnostične postopke, morebitno zdravljenje in zaplete ter pridobi njeno zaupanje in soglasje. K pojasnilni dolžnosti so zavezani tudi vsi zdravstveni delavci, ki v procesu sodelujejo, seveda v okviru svojih pristojnosti. Pomena pojasnilne dolžnosti se je še posebno pomembno zavedati v primeru ne povsem enakih mnenj glede nujnosti ukrepanja pri določenih strokovnih problemih.

Natančna, predvsem pa razumljiva informacija je pogoj za uspešno ozaveščenost žensk o koristnosti rednih ginekoloških pregledov, o normalnem in o

patološkem BMV, o CINu, o virusu HPV itd. Le tako je mogoče pridobiti ženske za sodelovanje, s tem pa povečati možnosti za uspešnejšo preprečevanje bolezni in zdravljenje. Številne informacije v šolah, pri izbranih družinskih zdravnikih in v medijih lahko veliko pripomorejo k ozaveščanju žensk. Pogosto se dogaja, da je informacija predstavljena napačno ali pa napačno razumljena, kar žensko vznemiri in jo pogosto odvrne od nadaljnih ginekoloških pregledov. Zato je priporočljivo v razgovoru z žensko nekatera dejstva, ki so sicer že znana tudi večkrat ponoviti.

### **Cepljenje**

Povezava med okužbo z visokotveganimi virusi HPV in RMV je vplivala na razvoj cepiv proti okužbi z nekaterimi najpogostejšimi visokotveganimi virusi HPV. Profilaktično cepljenje temelji na nastanku protiteles proti določenim genotipom HPV, katerih virusom podobne delce vsebuje cepivo. Trenutno se v svetu uporabljata dve cepivi: cepivo, ki ščiti pred okužbo s HPV 16 in 18 in cepivo, ki ščiti pred okužbo s HPV 16 in 18 ter HPV 6 in 11. HPV 16 in 18 povzročata 62–77 % vseh primerov raka materničnega vratu. HPV 6 in 11 sta nizkotvegana genotipa HPV in povzročata več kot 90 % genitalnih bradavic (15).

V Sloveniji poteka od leta 2009 profilaktično cepljenje 12-letnih deklic kot del državnega programa cepljenj.

Kljub cepljenju proti HPV se priporočila o presejanju za RMV zaenkrat ne spreminjajo, predvsem zato, ker cepljenje ne ščiti pred vsemi onkogenimi HPV in, ker precepljenost deklic dolgoročno še ni znana (3).

**Viri:**

1. Register raka za Slovenijo. Poročilo za leto 2007, Onkološki inštitut Ljubljana, 2009.
2. Poročilo o rezultatih državnega programa ZORA v letih 2007 in 2008. Onkološki inštitut Ljubljana 2009.
3. European guidelines for quality assurance in cervical cancer screening. Second edition. 2008. European Communities. Belgium.
4. Kirar-Fazarinc I, Uršič Vrščaj M, Pogačnik A. in sod. Navodila za odvzem brisa materničnega vratu in za izvajanje programa ZORA, 4. prenovljena izdaja, Onkološki inštitut Ljubljana, 2005.
5. Napotnica za pregled BMV s citološkim izvidom (klasifikacija po Bethesda), 2011.
6. Walboomers, J. M., M. V. Jacobs, M. M. Manos, F. X. Bosch, J. A. Kummer, K. V. Shah, P. J. Snijders, J. Peto, C. J. Meijer, and N. Munoz. 1999. Human papillomavirus is a necessary cause of invasive cervical cancer worldwide. *J. Pathol.* 189:12-9
7. Vrtačnik Bokal E. Pomen HPV testiranja - prikaz lastnih rezultatov. V Zgodnja detekcija raka materničnega vratu: kolposkopija: osnovni in nadaljevalni tečaj, Kranjska gora, 10.-13.3.2005/urednik Andrej Možina/. Ljubljana, Klinični center, Ginekološka klinika; 65-7.
8. Uršič Vrščaj M: Pomen HPV 16 in 18 pri odkrivanju zgodnjega raka materničnega vratu (RMV). 1995. Doktorsko delo, Medicinska fakulteta. Ljubljana.
9. Jančar N. Razporeditev genotipov in podtipskih različic humanih virusov papiloma pri bolnicah z rakom materničnega vratu v Sloveniji. Doktorska disertacija. Univerza v Ljubljani, Medicinska fakulteta, 2009.
10. Clinical Practice Guidelines in Oncology, Cervical screening - v.1.2011, NCCN, 2010.
11. Colposcopy and programme management. Guidelines for the NHS Cervical Screening programme. NHS CSP Publication No20 (2nd edition), 2010.
12. Arbyn M, Buntinx F, Van Ranst M, Paraskevaidis E, Martin-Hirsh, Dillner J. Virologic versus cytologic triage of women with equivocal Pap smears: a meta-analysis of the accuracy to detect high-grade intraepithelial neoplasia. *J Natl Cancer Inst.* 2004;96:280-93.
13. ASCUS-LSIL Triage Study (ALTS) Group. Results of a randomized trial on the management of cytology interpretations of atypical squamous cells of undetermined significance. *Am J Obstet Gynecol* 2003;188:1383-92.
14. Jordan J, Martin-Hirsch P, Arbyn M, Schenck U, Baldauf JJ, Da Silva D, Anttila A, Nieminen P, Prendiville W. European guidelines for clinical management of abnormal cervical cytology, part 2. *Cytopathology.* 2009 Feb;20(1):5-16.
15. Arbyn M, Anttila A, Jordan J, Ronco G, Schenck U, Segnan N et al. European Guidelines for Quality Assurance in Cervical Cancer Screening. Second Edition - Summary Document. *Ann Oncol* 2010; 21:448-58.
16. Mesher D, Szarewski A, Cadman L et al. Long-term follow-up of cervical disease in women screened by cytology and HPV testing: results from the HART study. *Br.J.Cancer* 2010;102:1405-10.
17. Stoler MH. New Bethesda Terminology and Evidence-Based Management Guidelines for Cervical Cytology Findings. *JAMA* 2002 287:2140-1.
18. Tarkowski TA, Koumans EH, Sawyer M, Pierce A, Black CM, Papp JR, Markowitz L, Unger ER. Epidemiology of human papillomavirus infection and abnormal cytologic test results in an urban adolescent population. *J Infect Dis* Jan 2004;189(1):46-50.
19. Bosch F.X., Burchell A.N., Schiffman M., Giuliano A.R., de Sanjose S., Bruni L., Tortolero-Luna G., Kjaer S.K., & Munoz N. Epidemiology and natural history of human papillomavirus infections and type-specific implications in cervical neoplasia. *Vaccine.* 2008; 26 Suppl 10, K1-16.
20. Zuna RE, Wang SS, Rosenthal DL, Jeronimo J, Schiffman M, Solomon D; ALTS Group. Determinants of human papillomavirus-negative, low-grade squamous intraepithelial lesions in the atypical squamous cells of undetermined significance/low-grade squamous intraepithelial lesions triage study (ALTS). *Cancer.* 2005 Oct 25;105(5):253-62.
21. Schaal JP, Mouglin C. Persistence and load of high-risk HPV are predictors for development of high-grade cervical lesions: a longitudinal French cohort study. *Int J Cancer* 2003; 106(3):396-403.
22. Lee C, Mancuso V, Contant T, Jackson R, Smith-McCune K. Treatment of women with low-grade squamous intraepithelial lesions on cytologic evidence or biopsy results by board-certified gynecologists. *Am J Obstet Gynecol* 2003; 188(3):693-8.
23. Wright TC, Cox JT, Massad LS, Carlson J, Twigg LB, Wilkinson EJ, et al. 2001 consensus guidelines for the management of women with cervical intraepithelial neoplasia. *Am J Obstet Gynecol* 2003;189(1):295-304.
24. Jones S, Sykes P, Pather S, Peddie D. Is there a role for colposcopy in the follow-up of treated low grade squamous intraepithelial lesions? *Aust N Z J Obstet Gynaecol* 2004; 44(6):574-6.

25. Roy MC, Mayrand MH, Franco E, Arseneau J, Ferenczy A. Electrofulguration of Low-Grade Squamous Intraepithelial lesions of the Cervix. *Journal of Lower Genit Dis* 2004; 8 (1):10-15.
26. Mesher D, Szarewski A, Cadman L et al. Long-term follow-up of cervical disease in women screened by cytology and HPV testing: results from the HART study. *Br. J. Cancer* 2010;102:1405-10.
27. Cox JT, Schiffman M, Solomon D. Prospective follow-up suggests similar risk of subsequent cervical intraepithelial neoplasia grade 2 or 3 among women with cervical intraepithelial neoplasia grade 1 or negative colposcopy and directed biopsy. *Am J Obstet Gynecol* 2003;188(6):1406-12.
28. Padilla-Paz LA, Carlson J, Twiggs LB, Lonky N, Crum CP, Felix J, Hunter V, Krumholz B, Massad LS, Benedet JL. Evidence supporting the current management guidelines for high-grade squamous intraepithelial lesion cytology. *J Low Genit Tract Dis* 2004; (2):139-46.
29. Robertson AJ, Anderson JM, Beck JS, Burnett RA, Howatson SR, Lee FD Observer variability in histopathological reporting of cervical biopsy specimens. *J Clin Pathol* 1989;42:231-8.
30. Plummer M., Schiffman M., Castle P.E., Maucort-Boulch D., & Wheeler C.M. A 2-year prospective study of human papillomavirus persistence among women with a cytological diagnosis of atypical squamous cells of undetermined significance or low-grade squamous intraepithelial lesion. *J Infect Dis.* 2007;195:1582-9.
31. Monsonego J. HPV infections and cervical cancer prevention. Priorities and new directions. Highlights of EUROGIN 2004 International Expert meeting, Nice, France, October 21-23, 2004. *Gynecol Oncol* 2004;96(3):830-9.
32. Stoler MH, Schiffman M. Interobserver reproducibility of cervical cytologic and histologic interpretations: realistic estimates from the ASCUS-LSIL triage study. *JAMA* 2001;285:500-5.
33. Nuovo J, Melnikov J, Willan AR, Chan BK. Treatment outcomes for squamous intraepithelial lesions. *Obstet Gynecol* 2000;68:25-33.
34. Mitchell MF, Tortolero-Luna G, Wright T, Sarkar A. Cervical human papillomavirus infection and intraepithelial neoplasia: a review. *J Natl Cancer Inst Monogr* 1996;21:17-25.
35. Lee C, Mancuso V, Contant T, Jackson R, Smith-McCune K. Treatment of women with low-grade squamous intraepithelial lesions on cytologic evidence or biopsy results by board-certified gynecologists. *Am J Obstet Gynecol* 2003;188(3):693-8.
36. Genest DR, Stein L, Cibas E, Sheets E, Fitz JC, Crum CP. A binary system for classifying cervical cancer precursors: criteria, reproducibility, and viral correlates. *Hum Pathol* 1993;24:730-6.
37. Fina BA, Feinstein GI, Sabella V. The pre- and postoperative value of endocervical curettage in the detection of cervical neoplasia and invasive cervical cancer. *Gynecol Oncol* 1998;71:46-9.
38. Dugan BD, Felix JC, Muderspach LI, Gebhart JA, Groshe S, Morrov CP. Cold knife conisation versus Letz: a randomized, prospective study. *Am J Obstet Gynecol* 1999;180:274-82.
39. Naumann RW, Bell MC, Alvarez RD, Edwards LD, Helm CW. Letz is an acceptable alternative to diagnostic cold knife conisation. *Gynecol Oncol* 1994;55:224-8.
40. Lomšek M. Analiza zdravljenja prekancerov MV na Ginekološki kliniki 1996–2000. Specialistično delo. Ljubljana; Ginekološka klinika, 2002.
41. Oyesanya O, Amerasinghe C, Manning EAD. A comparison between loop diathermy conisation and cold knife conisation for management of cervical dysplasia associated with unsatisfactory colposcopy. *Gynecol Oncol* 1993;50:84-8.
42. Girardi F, Heydarfadaei M, Koroshetz F, Pickel H, Winter R. Cold knife conisation versus loop excision: histopathologic and clinical results of a randomized trial. *Gynecol Oncol* 1994;55:368-70.
43. Felix JC, Muderspach LI, Duggan BD, Roman LD. The significance of positive margins in loop electrosurgical cone biopsies. *Obstet Gynecol* 1994;84:996-1000.
44. Uršič Vrščaj M in sod. Rak materničnega vratu pri ženskah, ki so hodile na ginekološke preglede – analiza podatkov, zbranih v Sloveniji v letu 2003. *Onkologija* VIII/2;54-9, 2004.
45. Lapaquette TK, Dinh TV, Hannigan EV, Doherty MG, Yandell RB, Buchanan VS. Management of patient with positive margins after cervical conisation. *Obstet Gynecol* 1993;82:440-3.
46. Hillemanns P, Kimmig R, Dannecker C, et al. LEEP vs. Cold knife conization for treatment of cervical intraepithelial neoplasia. *Zentralbl Gynakol* 2000;122: 35-42.
47. Ryu A, Nam K, Chung S, Kim J, Lee H, Koh E, Bae D. Absence of dysplasia in the excised cervix by a loop electrosurgical excision procedure in the treatment of cervical intraepithelial neoplasia. *J Gynecol Oncol* 2010;21(2): 87-92.
48. Reich O, Lahousen M, Pickel H, Tamussino K, Winter R. Cervical intraepithelial neoplasia III: long-term follow-up after cold-knife conization with involved margins. *Obstet Gynecol* 2002;99:193-6.



49. Grubišić G, Vukosavić-Cimić B, Kraljević Z, Pirkić A, Grbavac I, Bolanca I. Cytologic follow-up in patients with CIN treated by LLETZ, Cold knife Conization and Semm's cold coagulation. *Coll Antropol* 2010;34:13-7.
50. Baloglu A, Uysal D, Bezircioglu I, Bicer M, Inci A. Residual and recurrent disease rates following LEEP treatment in high-grade cervical intraepithelial lesions. *Arch Gynecol Obstet* 2010;282:69-73.
51. Maluf PJ, Adad SJ, Murta EF. Outcome after conization for cervical intraepithelial neoplasia grade III: relation with surgical margins, extension to the crypts and mitoses. *Tumori* 2004;90:473-7.
52. Poljak M. Humani virusi papiloma (HPV) in karcinogeneza. V: Takač I (ur). 50 let Laboratorija za ginekološko citologijo v Mariboru. Maribor: Splošna bolnišnica Maribor. Maribor, 2005:131-7.
53. Martin-Hirsch PP, Paraskevaidis E, Bryant A, Dickinson HO, Keep SL. Surgery for cervical intraepithelial neoplasia. *Cochrane Database Syst Rev* 2010;6:CD001318.
54. Jain S, Tseng CJ, Horng SG, Soong YK, Pao CC. Negative predictive value of human papillomavirus test following conization of the cervix uteri. *Gynecol Oncol* 2001;82:177-80.
55. Kalliala I, Dyba T, Nieminen P, Hakulinen T, Anttila A. Mortality in a long-term follow-up after treatment of CIN. *Int J Cancer* 2010;126:224-31.
56. Ostojić DV, Vrdoljak-Mozetic D, Stemberger-Papić S, Finderle A, Eminović S. Cervical cytology and HPV test in follow-up after conisation or LLETZ. *Coll Antropol* 2010; 34: 219-24.
57. Ribaldone R, Boldorini R, Capuano A, Arrigoni S, Di Oto A, Surico N. Role of HPV testing in the follow-up of women treated for cervical dysplasia. *Arch Gynecol Obstet* 2010; 282:193-7.
58. Acladius NN, Sutton C, Mandal D, Hopkins R, Zaklama M, Kitchener H. Persistent human papillomavirus infection and smoking increase risk of failure of treatment of cervical intraepithelial neoplasia. *Int J Cancer* 2002;98:435-9.
59. Solomon D, Davey D, Kurman R, Moriarty A et al. The 2001 Bethesda system: terminology for reporting results of cervical cytology. *Jama* 2002;287:2114-9.
60. Bais AG, Eijkemans MJ, Rebolj M, Snijders PJ, Verheijen RH, van Ballegooijen M, Meijer CJ, Helmerhorst TJ. Post-treatment CIN: randomised clinical trial using hrHPV testing for prediction of residual/recurrent disease. *Int J Cancer* 2009;124:889-95.
61. Dyson S, Pitts M, Lyons A, Mullins R. Providing high quality information about human papillomavirus for women after treatment for high-grade cervical dysplasia. *Sex Health* 2010;7:49-54.
62. Kitchener HC, Walker PG, Nelson L, Hadwin R, Patnick J, Anthony GB, et al. HPV testing as an adjunct to cytology in the follow up of women treated for cervical intraepithelial neoplasia. *Bjog*. 2008 Jul;115(8):1001-7.
63. Henry Kitchener CM, Richard Hadwin, Linsey Nelson, Patrick Walker, Joanne Wood, Breda Anthony, Maggie Cruickshank. HPV test of cure remains highly predictive at 5 yr follow-up. BSCCP conference abstracts. BSCCP 2008.
64. Davey DD, Woodhouse S, Styer P, Mody D. Atypical epithelial cells and specimen adequacy: current laboratory practices of participants in the college of American pathologists interlaboratory comparison. *Arch Pathol Lab Med* 2000;124.
65. Bernard-Pearl L, Smith-McCune K. Controversies in the management of ASCUS and AGUS, two very different beasts. *Curr Probl Obstet Gynecol Fertil* 2001:6-23.
66. Jones BA, Novis DA. Follow up of abnormal cytology: a college of American pathologists Q probes study of 16132 cases from 306 laboratories. *Arch Pathol Lab Med*. 2000.
67. Ronett BM, Manos MM, Ransley JE. Atypical glandular cells of undetermined significance. *Hum Pathol*, 1999.

## SLOVAR OKRAJŠAV

**AIS** – endocervikalni adenokarcinom in situ

**APC-N** – atipične ploščate celice, neopredeljene

**APC-VS** – atipične ploščate celice, pri katerih ni mogoče izključiti ploščatocelične intraepitelijske lezije visoke stopnje (PIL-VS)

**AŽC-N** – atipične žlezne celice, neopredeljene

**AŽC-VN** – atipične žlezne celice, verjetno neoplastične

**BD** – blaga diskarioza (PIL-NS)

**BMV** – bris materničnega vratu

**Ca** – karcinom

**P-CA** – ploščatocelični karcinom

**A-CA** – adenokarcinom

**CIN** – cervikalna intraepitelijska neoplazija

**CK** – cervikalni kanal

**HPV** – humani papilomski virusi

**IUV** – intrauterini vložek

**LLETZ** – *angl.* Large Loop Excision of the Transformation Zone

**M** – meseci

**MV** – maternični vrat

**NEU** – neuporaben

**NTD** – nizkotvegana (nizkorizična) displazija

**OHC** – oralna hormonska kontracepcija

**PIL-NS** – ploščatocelična intraepitelijska lezija nizke stopnje

**PIL-VS** – ploščatocelična intraepitelijska lezija visoke stopnje

**SIL** – *angl.* Squamous Intraepithelial Lesion

**VTD** – visokotvegana (visokorizična) displazija

**hc2** – Hybrid Capture 2

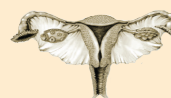



ONKOLOŠKI  
INŠTITUT  
LJUBLJANA

INSTITUTE  
OF ONCOLOGY  
LJUBLJANA

ZDRUŽENJE ZA  
GINEKOLOŠKO ONKOLOGIJO,  
KOLPOSKOPIJO IN CERVICALNO PATOLOGIJO  
- SZD



Zora

Državni program zgodnjega odkrivanja  
predrakavih sprememb  
materničnega vratu



9 789616 071680