

長期のロスバスタチンカルシウム服用にて発症したと考えられる 薬物性肝障害の一例

大西理乃*, 狩山和也, 湧田暁子, 西村 守,
能祖一裕

岡山市立市民病院 内科

Drug-induced liver injury due to the long-term oral administration of rosuvastatin

Ayano Oonishi*, Kazuya Kariyama, Akiko Wakuta, Mamoru Nishimura,
Kazuhiro Nouse

Department of Internal Medicine, Okayama City Hospital, Okayama 700-8557, Japan

A 67-year-old man was admitted to our hospital presenting with a liver injury. He had used several types of oral medication for the prior 2 years, including rosuvastatin calcium for hypertension, hyperlipidemia, and prostatic hypertrophy. His liver dysfunction was noted for the first time in February 2013, and at re-examination in March 2013 he showed exacerbation of the liver dysfunction, he was admitted to our hospital at that time. We stopped all of his oral medications, and his liver function improved steadily. We conducted a drug-induced lymphocyte transformation test (DLST), and the rosuvastatin calcium result was positive. He was diagnosed as having a drug-induced (by rosuvastatin calcium) liver injury. He resumed oral medications other than rosuvastatin calcium from the time of discharge, with no exacerbation of liver dysfunction since then. Reports of drug-induced liver injury due to drugs with a long-term oral administration are extremely rare. We discuss the relevant literature herein.

キーワード：薬物性肝障害 (drug induced liver injury), ロスバスタチンカルシウム (Rosuvastatin), スタチン (statin), DLST

はじめに

薬物性肝障害は、薬物療法を継続する過程において薬物により発現する副作用である。薬物使用の頻度や薬物の種類が増加する近年、本疾患は増加している¹⁾。薬物性肝障害の多くは原因薬物投与後90日以内に起こることが多く、1年以上投与継続している薬物における肝障害は極めて稀である²⁾。今回我々はロスバスタチンカルシウムを投与開始後、2年以上経過してから発症したと考えられる薬物性肝障害の一例を経験した。数年もの長期間投与された薬物が原因となった肝障害の報告は極めて稀であり、文献学的考察を加えて報告する。

症 例

症 例：67歳，男性。

主 訴：なし

現病歴：高血圧，脂質異常症，前立腺肥大症で近医通院中

であった。定期的に血液検査を行っていたが、肝機能障害は認められなかった(表1)。2013年2月の定期検査にて初めて肝機能障害が出現し、その後増悪を認めたため同年3月に当院紹介受診し、精査加療目的にて入院した。

既往歴：40歳頃に肝機能障害にて加療歴あり(詳細不明)。64歳時に鼠径ヘルニアの手術を施行し、術後に創部がケロイド化したため当院皮膚科にて加療中であった。

生活歴：喫煙なし。飲酒：ビール500ml/日程度，多飲歴なし。健康食品摂取なし。鍼治療歴・輸血歴なし。

処方薬：タムスロシン塩酸塩，ロスバスタチンカルシウムを2年以上前より内服していた。内服開始時より同一薬物を内服しており，後発品への変更もなかった。当院皮膚科にて2013年1月から2月までトラニラスト300mg/日内服

表1 入院前血液検査

	2010/10	2011/7	2011/11	2012/7	2013/2
AST (U/L)	22	22	24	24	235
ALT (U/L)	27	30	29	35	235
ALP (U/L)	154	140	164	189	597
LDH (U/L)	176	185	174	181	312
γGTP (U/L)	49	38	44	43	1,168

平成27年8月24日受理

*〒700-8557 岡山市北区北長瀬表町3丁目20-1

電話：086-737-3000 FAX：086-737-3019

E-mail：ayanooonishi1984@gmail.com

とトリウムシノロンアセトニド40mg/月局所皮内注射の投与あり。それ以外の新規薬剤の投与はなかった。

入院時現症：身長161cm，体重68kg，体温35.8℃，脈拍84回/分・整，血圧146/92mmHg。眼瞼結膜に貧血認めず，眼球結膜に黄疸認めず，表在リンパ節触知せず，心肺雑音なし，腹部平坦，軟で圧痛なし，四肢浮腫なし，神経学的に異常所見なし。

入院時検査所見（表2）：AST 292U/L，ALT 605U/Lとトランスアミナーゼの上昇を認め，総ビリルビン1.71mg/dL，ALP 1,287U/L，γ-GTP 2,742U/Lと胆道系酵素の上昇を認めた。B型およびC型肝炎ウイルスは陰性。サイトメガロウイルス，Epstein-Barrウイルスは既感染であった。抗核抗体，抗ミトコンドリア抗体は陰性であった。

腹部超音波検査：軽度脂肪肝あり。辺縁は整で内部も均一であった。胆嚢内に結石認めるも胆嚢腫大や胆管の拡張なし。肝脾腫や肝実質障害に伴う脈管の顕在化は認められなかった。

入院経過：全内服薬，注射薬を中止の上，グリチルリチン・グリシン・システイン配合剤（SNMC[®]）60ml/日の投与を開始した。入院後速やかに肝機能は改善した（図1）。薬物性肝障害を疑い投与薬のリンパ球幼若化試験（DLST）（表3）を施行したところ，ロスバスタチンカルシウムに強い陽性反応（stimulation index 415%）を認めた。他の薬物は陰性であった。ロスバスタチンカルシウムは2年以上より内服を継続しており，肝障害の出現前後での変更はなかった。この時点でJDDW2004薬物性肝障害ワークショップのスコアリング³⁾では混合型9点で「可能性が高い」と判定され，ロスバスタチンカルシウムによる薬物性肝障害が強

く疑われた。臨床経過が良好であったため病理組織化学的検査は施行しなかった。DLSTで陽性反応を認めたロスバスタチンカルシウムと，皮膚科より処方されていたトラニラストとトリウムシノロンアセトニドは不要とのことで中止した。その他の内服薬を再開し半年間経過をみたが，肝障害は出現しなかった。

考 察

HMG-CoA還元酵素阻害薬（スタチン）は遠藤ら⁴⁾によりPenicillium-citrinumより発見され，強力なLDL-コレステロール低下作用を示すことから高コレステロール血症の薬物治療における第一選択薬として広く使用されている。現在本邦で使用されているスタチン系薬剤はプラバスタチン，フルバスタチン，シンバスタチン，アトルバスタチン，ピタバスタチンおよびロスバスタチンの6種類である。アトルバスタチン，ピタバスタチン，ロスバスタチンはその他のスタチンと比較して，コレステロール低下作用が特に優れており，ストロングスタチンと呼ばれている。スタチンによる肝機能障害の報告は0.5～3%と比較的稀であるが，時として重篤な肝機能障害を引き起こすことがあり注意が必要である⁵⁾。

スタチン製剤による肝機能障害の発現機序はスタチンの多面的作用の発現機序と共通しており，ゲラニルゲラニルピロリン酸の減少によってRhoAのゲラニルゲラニル化の低下や，活性化の抑制が起こり，Bcl-2の発現低下によってアポトーシスが引き起こされていると考えられている⁶⁾。

スタチンによる肝機能障害の発現頻度は薬物により異なり，脂溶性スタチンは水溶性スタチンよりも頻度が高いと

表2 入院時血液検査

<Hematology>			ZTT	7.2	U/L	<Virus>	
WBC	4,400	/μL	CRP	0.78	mg/dL	HBs Ag	(-)
RBC	432×10 ⁴	/μL	BUN	24	mg/dL	HBV-DNA	(-)
HGB	14.6	g/dL	Creatinine	0.81	mg/dL	HCV Ab	(-)
PLT	21.5×10 ⁴	/μL	Na	140	mEq/L	HAV-IgM Ab	(-)
<Coagulation>			K	4.2	mEq/L	HEV-IgA Ab	(-)
PT-%	114	%	Cl	104	mEq/L	EB-VCA IgG	320×
PT-INR	0.95		BS	118	mg/dL	EB-VCA IgM	<10×
<Blood Chemistry>			TG	118	mg/dL	EBNA	20×
T.Protein	7.4	g/dL	T-Chol	243	mg/dL	CMV IgG	(+)
Albumin	3.8	g/dL	HDL-Chol	90	mg/dL	CMV IgM	(-)
T.Bil	1.71	mg/dL	<Autoantibody>				
D.Bil	1.0	mg/dL	IgG	1,336	mg/dL		
AST	292	U/L	IgA	221	mg/dL		
ALT	605	U/L	IgM	110	mg/dL		
LDH	292	U/L	ANA	<40×			
ALP	1,287	U/L	AMA	<10×			
γ-GTP	2,742	U/L	TSH	2.21	μIU/mL		
ChE	232	U/L	FT4	0.98	ng/mL		

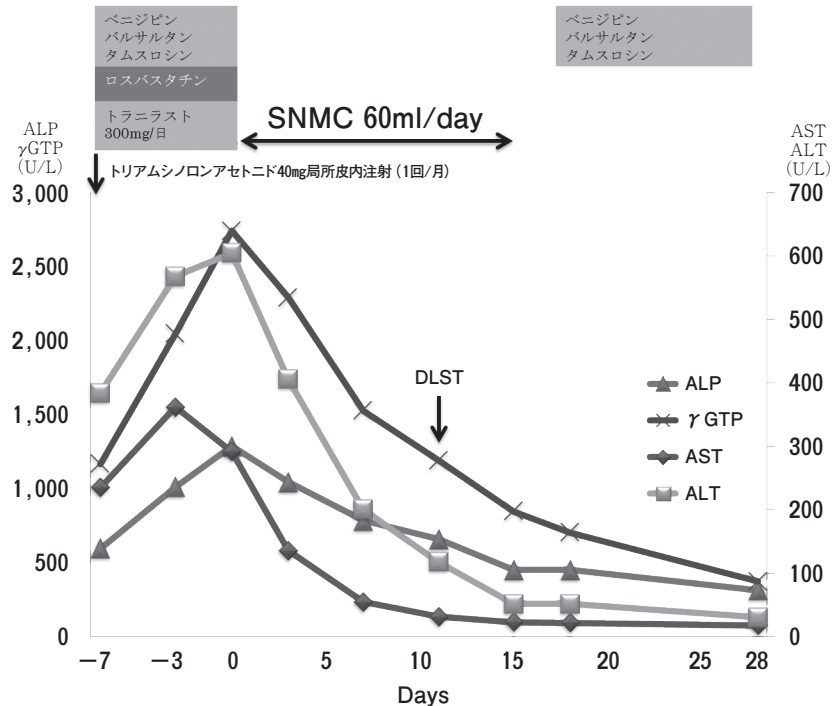


図1 治療経過

表3 DLST

薬剤名	測定値 (cpm)	陽性率 (%)
トラニラスト	274	143
トリアムシノロンアセトニド	197	103
ロスバスタチンカルシウム	793	415
タムスロシン塩酸塩	347	181

言われている⁵⁾。脂溶性スタチンは主として濃度勾配に従った受動輸送により細胞膜を通過して細胞に取り込まれるのに対し、水溶性スタチンは肝細胞に発現している複数のトランスポーターを介して選択的に細胞内に能動輸送される⁷⁾。このため水溶性のほうが組織選択性が高く、脂溶性スタチンよりも副作用が発現しにくいと考えられている。ロスバスタチンは脂溶性スタチンと水溶性スタチンの中間に位置する薬物と考えられており、親水性スタチンと言われている⁸⁾。本邦では他のスタチンとの副作用出現の比較検討はなされていないが、米国脂質協会 (National Lipid Association: NLA)⁹⁾ は、スタチンの安全性は薬物間で差はないと報告している。

薬物性肝障害は①薬物による肝障害が予測できる中毒性 (intrinsic injury) と、②予測不能である薬物特異体質 (idiosyncratic injury) に分類される。中毒性の代表的なものはアセトアミノフェンによる肝機能障害であり、用量依存性に肝機能障害が惹起され、発症の予測が可能である

といわれている。一方、薬物特異体質性によるものはアレルギー機序によるものと、個体の特異体質に基づき産生された代謝物による代謝性に分類され、基本的には用量に依存せず、その発症は予測不能と考えられてきた。しかし現在では、中毒性の肝機能障害でも必ずしも用量に依存せず、また特異体質性による肝機能障害でもその発症が投与量にある程度依存することが明らかとなっている¹⁰⁻¹²⁾。

薬物性肝障害は内服開始後、90日以内に肝機能障害を発現することが多く、本症例のように長期間の投与の薬物による肝機能障害の発症機序は解明されていない。滝川ら²⁾の報告では服薬開始から肝機能障害発現までの期間を累積すると90日以内に発現した症例が80%を超えていたが、90日を超える症例も約16%もあったと報告している。さらに投与開始後1年を超えて発現した症例も約4%あったと報告している。

一般的に長期投与されている薬物は肝機能障害の原因から除外されることが多く、このような症例の多くは原因不明の肝機能障害とされている可能性が高い。過去に内服開始6年以上経た後に薬物性肝障害をきたした症例の報告もあり^{13,14)}、原因不明の肝機能障害を認めた際には、長期内服している薬物を含めた詳細な問診が必要であると考えられた。

本症例ではDLSTが強陽性となったロスバスタチン以外に、肝機能障害出現直前に投与を行っていたトラニラスト

トとトリアムシノロンアセトニドも原因薬剤として疑われた。特にトラニラストの肝機能障害は稀ではあるが報告があり、抗アレルギー作用よりDLSTが陽性となりにくいと考えられている¹⁵⁾。DLSTは免疫学的機序による薬物性肝障害における起因薬同定の為の検査である。肝疾患におけるDLSTの正診率は67%と報告されており、感度45%、特異度95%と偽陰性にある例が多く偽陽性が少ないといわれている¹⁶⁾。またロスバスタチンのDLST陽性率は15.9%と低く、更に偽陽性の可能性は低いと考えられた¹⁷⁾。本症例でも皮膚科薬との関連は否定できないが、抗アレルギー作用をもつトラニラストと副腎皮質ホルモン作用をもつトリアムシノロンアセトニドを使用している状況で、陽性率の低いロスバスタチンにのみDLSTで強い陽性反応が出たことから、原因薬剤である可能性が高いと考えられた。

スタチンによる肝機能障害は用量依存性に増加し、開始後6ヵ月以内の発症が多いといわれている⁵⁾。本症例はスタチンの用量依存性に加え、DLSTが陽性であったことから何らかのアレルギー性機序の関与が疑われた。Punthakee¹⁸⁾らは脂質代謝異常治療薬の長期間投与による肝機能障害について報告しており、その原因として肝酵素の上昇を伴わない慢性肝炎様変化の可能性を指摘している。本症例はスタチン投与中止後に速やかに肝機能障害の改善を認めたため、病理組織化学的な検討を行っていないが、超音波検査では線維化を示唆する所見は認められなかった。しかしスタチン投与中は慢性肝炎様変化を来す可能性があるため、長期にわたり肝機能検査を施行することが必要であると考えられる。

近年、薬物性肝障害の報告は増加傾向にあり、その発症機序や臨床経過も従来と比較し複雑化している。本症例のように長期間服薬している薬物も肝機能障害の原因になり得るため、診療の際には注意が必要である。

結 語

今回我々は長期のロスバスタチンカルシウムによる薬物性肝障害の一例を経験した。スタチン投与中は長期にわたり定期検査が必要であると考えられた。

文 献

- 1) 三藤留美, 岩佐元雄, 足立幸彦: 薬物性肝障害の実態と疫学: 医学のあゆみ (2005) 214, 765-769.
- 2) Takikawa H, Murata Y, Horiike N, Fukui H, Onji M: Drug-induced liver injury in Japan - an analysis of 1676 cases between 1997 and 2006. *Hepatol Res* (2009) 39, 427-431.
- 3) 滝川 一, 恩地森一, 高瀬頼雪, 村田洋介, 谷口英明, 伊藤 正, 渡辺真彰, 綾田 穰, 前田直人, 野本 稔, 村田浩之, 大森 茂, 他: DDW-J 2004ワークショップ薬物性肝障害診断基準案の提

- 案. *肝臓* (2005) 46, 85-90.
- 4) Endo A, Kuroda M, Tanzawa K: Competitive inhibition of 3-hydroxy-3-methylglutaryl coenzyme A reductase by ML-236A and ML 236B fungal metabolites, having hypocholesterolemic activity. *FEBS Letters* (1976) 72, 323-326.
- 5) 三上 繁, 若松 徹, 大西和彦, 清水史郎, 秋本政秀: スタチン製剤. 薬物性肝障害の新展開 - 疑問点の集約とその解決を探る. *肝胆膵* (2014) 68, 231-234.
- 6) Maeda A, Yano T, Itoh Y, Kakumori M, Kubota T, Egashira N, Oishi R: Down-regulation of RhoA is involved in the cytotoxic action of lipophilic statins in HepG2 cells. *Atherosclerosis* (2010) 208, 112-118.
- 7) Rosenson RS: Current overview of statin-induced myopathy. *Am J Med* (2004) 116, 408-416.
- 8) 大石了三: 脂質異常症治療薬. *臨牀と研究* (2011) 88, 1235-1241.
- 9) Mckennedy JM: Final Conclusions and Recommendations of the National Lipid Association Statin Safety Assessment Task Force. *Am J Cardiol* (2006) 97, C89-94.
- 10) Krahenbuhl S, Brauchi Y, Kummer O, Bodmer M, Trendelenburg M, Drewe J, Haschke M: Acute liver failure in two patients with regular alcohol consumption ingesting paracetamol at therapeutic dosage. *Digestion* (2007) 75, 232-237.
- 11) Thummel KE, Slattery JT, Ro H, Chien JY, Nelson SD, Lown KE, Watkins PB: Ethanol and production of the hepatotoxic metabolite of acetaminophen in healthy adults. *Clin Pharmacol Ther* (2000) 67, 591-599.
- 12) Suzuki A, Yuen N, Walsh J, Papay J, Hunt CM, Diehl AM: Co-medications that modulate liver injury and repair influence clinical outcome of acetaminophen-associated liver injury. *Clin Gastroenterol Hepatol* (2009) 7, 882-888.
- 13) 入江 真, 横山圭二, 櫻井邦俊, 岩下英之, 上田秀一, 森原大輔, 西澤新也, 阿南 章, 竹山康章, 坂本雅晴, 岩田 郁, 釈迦堂敏, 他: 長期アムロジピン, ロキソプロフェンナトリウム服用にて高度の黄疸を伴った薬剤性肝障害の1例. *肝臓* (2010) 51, 169-174.
- 14) 藤瀬 幸, 孝田雅彦, 桑本聡史, 三好謙一, 木科 学, 加藤 順, 徳永志保, 岡野淳一, 北浦 剛, 武田洋正, 村脇義和: 長期間アンジオテンシンII受容体拮抗薬ロスアルタン服用後に発症した薬物性肝障害の1例. *肝臓* (2013) 54, 600-606.
- 15) 神保りか, 吉岡篤史, 高橋有香, 小野圭一, 足立洋祐, 小島 茂, 武田雄一, 野内俊彦, 清水誠一郎: トラニラストが原因と考えられた薬物性肝障害の5症例. *日消誌* (2005) 102, 1051-1054.
- 16) 清水直容: 医薬品によるアレルギー反応の客観的指標 - とくにDLSTの実情とその有用性 - : 有害事象の診断学 - 医薬品と有害事象との因果関係判定の手引 -, 清水直容編, 臨床評価刊行会, 東京 (2003) pp49-74.
- 17) 安部和道, 今泉博道, 林 学, 岡井 研, 菅野有紀子, 高橋敦史, 大平弘正: 検査値の読み方-DLSTは意味があるのか? *肝胆膵* (2014) 68, 155-160.
- 18) Punthakee Z, Scully LJ, Guindi MM, Ooi TC: Liver fibrosis attributed to lipid lowering medications: two cases. *J Intern Med* (2001) 250, 249-254.