

## 恥骨上腹壁癒痕ヘルニアに対して腹腔鏡下修復術を施行した1例

中野 敢友<sup>a\*</sup>, 井谷 史嗣<sup>b</sup>, 浅海 信也<sup>a</sup>, 大川 広<sup>a</sup>,  
 吉本 匡志<sup>a</sup>, 伊藤 雅典<sup>a</sup>, 門田 一晃<sup>a</sup>, 黒瀬 洋平<sup>a</sup>,  
 日置 勝義<sup>a</sup>, 石井 龍宏<sup>a</sup>, 貞森 裕<sup>a</sup>, 大野 聡<sup>a</sup>,  
 金 仁洙<sup>a</sup>, 高倉 範尚<sup>a</sup>

<sup>a</sup>福山市民病院 外科, <sup>b</sup>広島市民病院 外科

## Laparoscopic repair of an abdominal incisional hernia above the pubis

Kanyu Nakano<sup>a\*</sup>, Hitoshi Idani<sup>b</sup>, Shinya Asami<sup>a</sup>, Hiro Ookawa<sup>a</sup>,  
 Masashi Yoshimoto<sup>a</sup>, Atene Ito<sup>a</sup>, Kazuteru Monden<sup>a</sup>, Yohei Kurose<sup>a</sup>,  
 Masayoshi Hioki<sup>a</sup>, Tatsuhiro Ishii<sup>a</sup>, Hiroshi Sadamori<sup>a</sup>, Satoshi Oono<sup>a</sup>,  
 Hitoshi Kin<sup>a</sup>, Norihisa Takakura<sup>a</sup>

<sup>a</sup>Department of Surgery, Fukuyama City Hospital, Hiroshima 721-8511, Japan,

<sup>b</sup>Department of Surgery, Hiroshima City Hospital, Hiroshima 730-8518, Japan

Laparoscopic repair of a suprapubic hernia typically carries a high risk of recurrence, because fixation of the mesh in the peripubic area is difficult. We herein report a patient undergoing laparoscopic repair of a suprapubic hernia, along with a description of the surgical techniques employed.

A 78-year-old woman visited our hospital with a chief complaint of swelling at the median hypogastric incision site after surgery for an ovarian cyst performed at age 25 years. Laparoscopic examination revealed the hernia orifice to be 3.5×3.0 cm in size and that the distance between the caudal margin of the hernia orifice and the pubis was 2.5 cm. Parietex composite mesh was used for fixation through all layers of the abdominal wall with non-absorbable sutures and tack fixation. On the pubic side, after the pubis had been exposed by separating it from the bladder, we performed mesh fixation through all layers of the abdominal wall immediately above the pubis with the sutures placed inside the mesh, combined with tack mesh fixation directly to the pubis. This procedure enabled definite fixation of the mesh. Six days after surgery, she was discharged without complications. To date, two years and five months after surgery, no recurrence has been observed.

キーワード：腹壁癒痕ヘルニア (incisional hernia), 恥骨上ヘルニア (suprapubic hernia), 腹腔鏡下修復術 (laparoscopic repair)

## 緒 言

腹腔鏡下腹壁ヘルニア修復術は1993年に LeBlanc らが報告して以来<sup>1)</sup>, 開腹手術と比較して, 創感染などの合併症が少ないこと, 入院期間が短いことなどから<sup>2-5)</sup>, 徐々に広まってきている<sup>6-8)</sup>. 低い再発率が報告されているが<sup>2-4)</sup>, 恥骨上ヘルニアの場合, 恥骨側でのメッシュの固定が難しく再発リスクが高いとされている<sup>9)</sup>. 今回われわれは, 恥骨上ヘルニアに対して腹腔鏡下修復術を施行した症例を経験したので, 手技の工夫を含めて報告する.

## 症 例

症 例：78歳, 女性.

主 訴：下腹部膨隆.

家族歴：特記すべきことなし.

既往歴：25歳 下腹部正中切開にて卵巣嚢腫手術, 61歳 上行結腸癌に対して開腹右半結腸切除術, 74歳 心房細動にてワーファリン内服開始.

現病歴：2012年3月から下腹部膨隆を自覚し, 近医にて腹壁癒痕ヘルニアと診断された. 時に腹痛も伴うことから同年6月に加療目的に当院紹介受診となった.

理学所見：身長151cm, 体重45.9kg, BMI 20.1kg/m<sup>2</sup>. 下腹部正中の手術創恥骨側に4×4cm大の膨隆を認め, 触診にてヘルニア門は3×2cmであった.

入院時検査所見：BUN 25.1mg/dl, クレアチニン1.96mg/dl

平成26年12月24日受理

\*〒721-8511 広島県福山市蔵王町5-23-1

電話：084-941-5151 FAX：084-941-5159

E-mail：kanakano@city.fukuyama.hiroshima.jp

と腎機能障害を認め、ワーファリン内服中のためPT61%、PT-INR1.29と延長を認める以外には、血液生化学検査では特記すべき異常は認めなかった。

**腹部CT所見**：下腹部正中に3×3cmのヘルニア門をみとめた。

**手術所見**：2012年6月、腹壁癒痕ヘルニアの診断にて腹腔鏡下修復術を施行した。左季肋下に小開腹法にてカメラポートを挿入し、左側腹部および下腹部に5mmポートを追加して、計3ポートにて行った(図1)。腹腔鏡下観察にて、右半結腸切除時の上腹部正中切開創に大網および小腸が癒着していたが、下腹部ヘルニア門周囲には癒着は認めなかった。癒着を全て剥離し腹腔内から観察すると、ヘルニア門は3.5×3.0cm大で、ヘルニア門の尾側縁から恥骨までの距離は2.5cmであった。上腹部にはoccult herniaは認めなかった。基本的な手技は過去に報告した通りであるが<sup>10,11)</sup>、恥骨上ヘルニアにおける対策としては、まず尿管カテーテルから膀胱内へ250ml温生食を注入、クランプして膀胱を拡張させたのちに、ヘルニア門の頭側約2cmの位置から腹膜を切開し、腹膜前腔を剥離して恥骨を露出した(図2)。φ12cmの円形のParietex composite meshを使用し修復することとした。左右両側のメッシュ固定部に下腹壁動静脈が併走する状況であったため、メッシュの両側をトリミングして12×10cm大として、下腹壁動静脈の内側にメッシュを固定するようにした。腹壁全層固定として9ヵ所に2-0ナイロン糸を固定し(図3)、恥骨側では全層固定糸をメッシュの内側におき、恥骨直上で全層固定した。その後、アブソーバタックを用いてメッシュ辺縁を全周性に、さらに

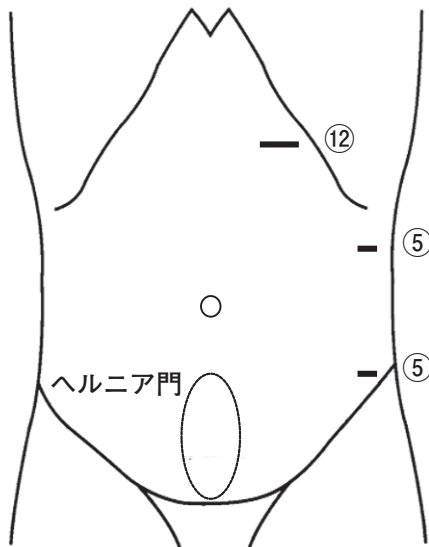


図1 トロカール位置  
左季肋下に小開腹法にてカメラポートを挿入し、左側腹部および下腹部に5mmポートを追加して、計3ポートにて行った。

恥骨側では恥骨に直接タッキング固定した(図4)。剥離した腹膜および膀胱は再固定せずそのままにした。12mmポート創を腹腔鏡観察下に縫合閉鎖後、気腹を解除して手術を終了した。手術時間は2時間16分、出血は少量であった。術後1日目より経口摂取を開始し、合併症なく術後6日目に退院となった。術後2年5ヵ月経過した現在、再発は認めていない。

## 考 察

腹腔鏡下腹壁ヘルニア修復術において、恥骨上、剣状突起下、側腹部のヘルニアに対する修復は困難とされる<sup>12)</sup>。

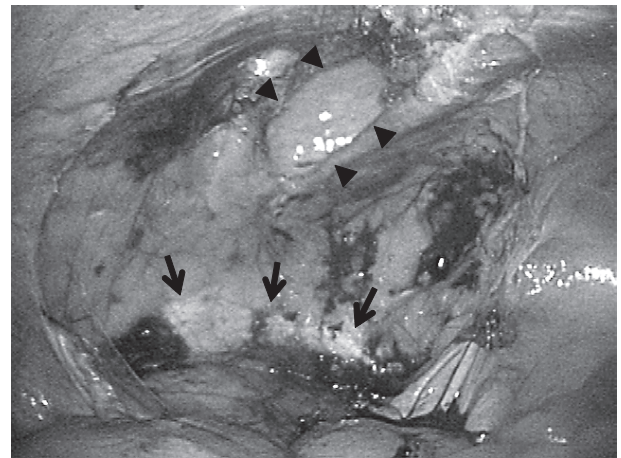


図2 腹膜剥離後腹腔鏡所見  
ヘルニア門(矢頭)頭側から腹膜剥離を開始し、恥骨(矢印)を露出した。恥骨背側には膀胱を認める。




図3 メッシュのプレパレーション  
3.5×3.0cmのヘルニア門に対して直径12cmの円形のParietex composite meshを選択した。両側方においてメッシュ辺縁が下腹壁動静脈の走行と併走する状況であったため、同血管の内側で腹壁全層固定およびタッキング固定できるように両側方を一部トリミングした。

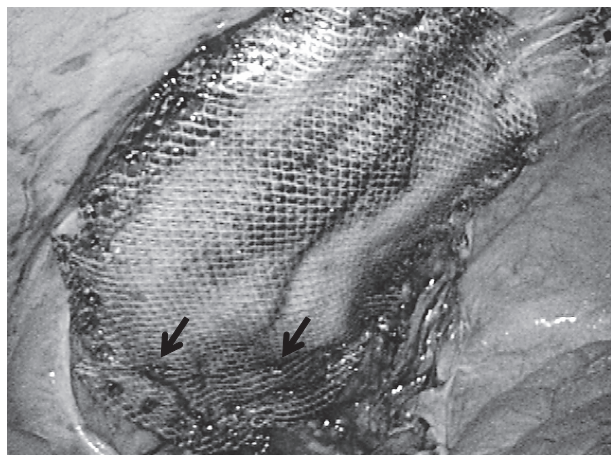


図4 恥骨直上での腹壁全層固定と全周性タッキング終了時メッシュの内側においた2本の全層固定糸を，恥骨直上で体外へ誘導して結紮したのちに（矢印），アブソーバタックにてメッシュ辺縁に1～1.5cm間隔で全周性にタッキング固定を施行した。

なかでも，恥骨上ヘルニアに対する腹腔鏡下修復術は，腹直筋後鞘の欠損，神経血管構造や膀胱など重要臓器が近いことなどから難しいとされる<sup>9)</sup>。

Chelalaらは<sup>13)</sup>，733例の腹腔鏡下修復術施行例のうち，25例の再発例の再発様式を検討し，恥骨上再発が6例で，肥満に伴う固定およびオーバーラップ不足によるものと並んで多かったと報告している。Morales-Condeらの報告では<sup>9)</sup>，140例の腹腔鏡下腹壁ヘルニア修復術において，再発は3例（2.14%）で，そのうち2例が恥骨上ヘルニアであった。

恥骨上ヘルニアに対する腹腔鏡下修復術に関しては，1999年 Matuszewskiらが初めての症例報告をして以来<sup>14)</sup>，いくつかのまとまった報告がある<sup>15-22)</sup>。再発率は0～14.3%であり，再発形式としては恥骨上での報告が11例中7例と最多である。恥骨上再発の原因として，膀胱の剥離不足であったことや<sup>16)</sup>，タッキング固定を恥骨のみにおこない，Cooper靭帯に行わなかったことなどが考察されている<sup>18)</sup>。

一般的に腹腔鏡下腹壁ヘルニア修復術におけるメッシュの固定に関しては，腹壁全層固定とタッキング固定がある。LeBlancらはタッキング固定に加えて非吸収糸による全層固定を併施することにより再発率が低下したため全層固定が必要であると報告しているが<sup>6)</sup>，一方でタッキングのみでの低い再発率の報告もある<sup>23)</sup>。恥骨上ヘルニアにおいても，全層固定とタッキング固定の併用<sup>15,20,21)</sup>，全層固定のみ<sup>18)</sup>，タッキング固定のみ<sup>16,17,19,22)</sup>など様々である。さらに全層固定に関しては，恥骨骨膜を通す報告や<sup>15)</sup>，2.4mmドリルを用いて恥骨に穴をあけて全層固定をするという報告も

あるが<sup>21)</sup>，痛みや骨炎の可能性が懸念される。我々はメッシュ固定には非吸収糸による腹壁全層固定とタッキング固定の両者が必要不可欠と考え実践している<sup>10,11)</sup>。しかし，恥骨上ヘルニアの場合，恥骨部分での全層固定は不可能である。そのため，恥骨側の全層固定糸をメッシュの内側に2本おき，恥骨直上で縫合固定し，その尾側のメッシュ辺縁を恥骨およびCooper靭帯にタッキング固定するという工夫が必要となる。

恥骨上ヘルニアの修復において，腹膜を剥離することなくメッシュを下腹部に固定すると，膀胱損傷の危険が高い。腹腔鏡下恥骨上ヘルニア修復後11ヵ月目に，メッシュとタッカーが膀胱内腔に露出し再手術になったという報告もある<sup>24)</sup>。従って，恥骨上ヘルニアにおいては膀胱の剥離は必須であるが<sup>19)</sup>，その際，膀胱内に生理食塩水を注入しておくと，膀胱の境界が明瞭となり，剥離操作による膀胱損傷の予防に有用と考えている。

剥離した腹膜の修復に関しては，部分的修復も含め修復をするという報告<sup>19-20,22)</sup>や，修復しないとの報告<sup>17,18)</sup>いずれも認められ，一定していない。腹膜を修復しない場合，露出した剥離面への腸管癒着による腸閉塞発症の可能性が考えられるが，不完全な腹膜修復による小腸嵌頓の危険性や，メッシュの癒着防止面に腹膜を固定した場合，メッシュと腹膜が癒着するの否か，癒着するとすればどれくらいの時期に形成されるのか，などが不明であることなどの点から，我々は現在のところ腹膜修復を行っていない。現時点ではイレウスなど癒着が問題となった症例は経験していないが，今後の検討課題と考えている。

## 結 語

恥骨上腹壁癒着ヘルニアに対して，腹腔鏡下修復術を施行した症例を経験したので報告した。

## 文 献

- 1) LeBlanc KA, Booth WV: Laparoscopic repair of incisional abdominal hernias using expanded polytetrafluoroethylene: preliminary findings. *Surg Laparosc Endosc* (1993) 3, 39-41.
- 2) Misra MC, Bansal VK, Kulkarni MP, Pawar DK: Comparison of laparoscopic and open repair of incisional and primary ventral hernia: results of a prospective randomized study. *Surg Endosc* (2006) 20, 1839-1845.
- 3) Barbaros U, Asoglu O, Seven R, Erbil Y, Dincag A, Devenci U, Ozarmagan S, Mercan S: The comparison of laparoscopic and open ventral hernia repairs: a prospective randomized study. *Hernia* (2007) 11, 51-56.
- 4) Forbes SS, Eskicioglu C, McLeod RS, Okrainec A: Meta-analysis of randomized controlled trials comparing open and laparoscopic ventral and incisional hernia repair with mesh. *Br*

- J Surg (2009) 96, 851-858.
- 5) Sajid MS, Bokhari SA, Mallick AS, Cheek E, Baig MK : Laparoscopic versus open repair of incisional/ventral hernia : a meta-analysis. Am J Surg (2009) 197, 64-72.
  - 6) LeBlanc KA, Whitaker JM, Bellanger DE, Rhynes VK : Laparoscopic incisional and ventral hernioplasty : lessons learned from 200 patients. Hernia (2003) 7, 118-124.
  - 7) Heniford BT, Park A, Ramshaw BJ, Voeller G : Laparoscopic repair of ventral hernias : nine year's experience with 850 consecutive hernias. Ann Surg (2003) 238, 391-399.
  - 8) Sharma A, Mehrotra M, Khullar R, Soni V, Bajjal M, Chowbey PK : Laparoscopic ventral/incisional hernia repair : a single centre experience of 1,242 patients over a period of 13 years. Hernia (2011) 15, 131-139.
  - 9) Morales-Conde S : Laparoscopic ventral hernia repair : advances and limitations. Semin Laparosc Surg (2004) 11, 191-200.
  - 10) 井谷史嗣 : 腹壁瘢痕ヘルニアに対する腹腔鏡下手術. 腹腔鏡下手術 これは困ったぞ, どうしよう, 加納宣康編, 中外医学社, 東京 (2004) pp152-158.
  - 11) 井谷史嗣, 吉鷹知也, 石井辰明, 宇田憲司, 室 雅彦, 金 仁洙 : 腹壁ヘルニアに対するコンポジットE/Xメッシュを用いた腹腔鏡下ヘルニア修復術. 外科 (2003) 57, 995-999.
  - 12) LeBlanc KA : Current considerations in laparoscopic incisional and ventral herniorrhaphy. JSLS (2000) 4, 131-139.
  - 13) Chelala E, Debardemaeker Y, Elias B, Charara F, Dessily M, Allé JL : Eighty-five redo surgeries after 733 laparoscopic treatments for ventral and incisional hernia : adhesion and recurrence analysis. Hernia (2010) 14, 123-129.
  - 14) Matuszewski M, Stanek A, Maruszak H, Krajka K : Laparoscopic treatment of parapubic postprostatectomy hernia. Eur Urol (1999) 36, 418-420.
  - 15) Carbonell AM, Kercher KW, Matthews BD, Sing RF, Cobb WS, Heniford BT : The laparoscopic repair of suprapubic ventral hernias. Surg Endosc (2005) 19, 174-177.
  - 16) Ferrari GC, Miranda A, Sansonna F, Magistro C, Di Lernia S, Maggioni D, Franzetti M, Costanzi A, Pugliese R : Laparoscopic repair of incisional hernias located on the abdominal borders : a retrospective critical review. Surg Laparosc Endosc Percutan Tech (2009) 19, 348-352.
  - 17) Hirasa T, Pickleman J, Shayani V : Laparoscopic repair of parapubic hernia. Arch Surg (2001) 136, 1314-1317.
  - 18) Palanivelu C, Rangarajan M, Parthasarathi R, Madankumar MV, Senthilkumar K : Laparoscopic repair of suprapubic incisional hernias : suturing and intraperitoneal composite mesh onlay. A retrospective study. Hernia (2008) 12, 251-256.
  - 19) Sharma A, Dey A, Khullar R, Soni V, Bajjal M, Chowbey PK : Laparoscopic repair of suprapubic hernias : transabdominal partial extraperitoneal (TAPE) technique. Surg Endosc (2011) 25, 2147-2152.
  - 20) Varnell B, Bachman S, Quick J, Vitamvas M, Ramshaw B, Oleynikov D : Morbidity associated with laparoscopic repair of suprapubic hernias. Am J Surg (2008) 196, 983-987.
  - 21) Yee JA, Harold KL, Cobb WS, Carbonell AM : Bone anchor mesh fixation for complex laparoscopic ventral hernia repair. Surg Innov (2008) 15, 292-296.
  - 22) McKay R, Haupt D : Laparoscopic repair of low abdominal wall hernias by tack fixation to the cooper ligament. Surg Laparosc Endosc Percutan Tech (2006) 16, 86-90.
  - 23) Baccari P, Nifosi J, Ghirardelli L, Staudacher C : Laparoscopic incisional and ventral hernia repair without sutures : a single-center experience with 200 cases. J Laparoendosc Adv Surg Tech A (2009) 19, 175-179.
  - 24) Feliu X, Claveria R, Besora P, Luque D, Viñas X : A calcified foreign body in the bladder due to a displaced tack : an unusual complication after laparoscopic incisional hernia repair. Surg Laparosc Endosc Percutan Tech (2011) 21, 28-30.