岡山医学会雑誌　第126巻　December 2014，pp．223-226

症例報告

Reduced Port Surgery で切除した高度炎症を伴う虫垂中に発見された潜在性虫垂粘液嚢胞腺腫の１例

鈴木宏光[a]*，木村紘爾[b]，木下茂喜[a]，岡野和雄[a]

[a]倉敷市立児島市民病院　外科，[b]岡山大学大学院医歯薬学総合研究科　呼吸器・乳腺内分泌外科学

A case of microscopic low-grade appendiceal mucinous neoplasm complicated with appendicitis resected by reduced-port laparoscopic surgery

Hiromitsu Suzuki[a]*, Kouji Kimura[b], Sigeki Kinoshita[a], Kazuo Okano[a]

[a]Department of Surgery, Kurashiki Municipal Hospital, Okayama 711-0921, Japan,
[b]Department of General Thoracic Surgery and Breast and Endocrinological Surgery,
Okayama University Graduate School of Medicine, Dentistry and Pharmaceutical Sciences, Okayama 700-8558, Japan

Appendicitis is a benign disease for which surgical treatment is widely provided. The complication of neoplastic lesions may be discovered only after resection. However, in some cases, specimens are not submitted to histopathological examination in Japan because of an extreme deficiency of pathologists. We report our experience with one patient who experienced the complication of latent low-grade appendiceal mucinous neoplasm (LAMN) after surgery for appendicitis.

Our patient was an 85-year-old woman. Conservative treatment failed to relieve fever and lower abdominal pain and it was decided to treat her surgically. Abdominal computed tomography (CT) showed appendicitis with severe inflammation and suspected adhesion. We decided to explore the abdominal cavity using a reduced-port laparoscopic approach. We found no mucous debouchment or clear tumors in the specimen. Histopathological findings indicated the coexistence of appendicitis and LAMN. At one year and a half after surgery, there was no evidence of the development of pseudomyxoma peritonei.

In appendectomy, it is thought that careful perioperative treatment and a postoperative pathological search are important when there are no preoperative findings suggesting a neoplastic lesion.

キーワード：虫垂炎（appendicitis），減孔式腹腔鏡手術（reduced-port laparoscopic surgery），
虫垂粘液嚢胞腺腫（low-grade appendiceal mucinous neoplasm（LAMN）），腹膜偽粘液腫（pseudomyxoma peritonei），
腹腔鏡下虫垂切除術（laparoscopic appendectomy）

緒　　言

虫垂炎は代表的な良性の急性腹部疾患であり，地域や病院の規模を問わず広く外科的治療が行われている．その術式も以前は開腹虫垂切除術（OA）のみであったが，近年では腹腔鏡下虫垂切除術（LA）[1,2]や単孔式腹腔鏡下虫垂切除術（SLA）[3]が実施される症例も増加している．しかし，SLA においては LA と比較して鉗子の操作範囲が限られるので，病巣が穿孔した際の危険性を考慮して，癒着や腫瘍を伴う症例の報告はまだ少なく[4-7]，術前から明らかに腫瘍性病変を疑う場合には適用されない場合が多い．一方で虫垂の術後標本において初めて腫瘍性病変の合併が指摘される場合もあるが，本邦では特に地方における病理医の不足が著しい[8]現状から，施設によっては摘出虫垂が肉眼的に良性と考えられる症例では標本が病理組織検査に提出されない場合も認められる．われわれは高度炎症を伴う虫垂切除を単孔式腹腔鏡アプローチから移行した reduced port surgery（RPS）で実施したところ，術後病理検査で顕微鏡的な虫垂粘液嚢胞腺腫（low-grade appendiceal mucinous neoplasm：LAMN）の合併を認めた１例を経験したので報告する．

症　　例

患　者：85歳，女性．

主　訴：発熱，腹痛．

現病歴：１ヵ月ほど前から発熱と下腹部痛の訴えがあり，急性虫垂炎として抗生剤による保存的加療を行っていた．しかし，症状の寛解・再発を繰り返すので切除術によって

平成26年７月４日受理
*〒711-0921　倉敷市児島駅前２-39
電話：086-472-8111　FAX：086-472-8116
E-mail：geka-kojimahos@voice.ocn.ne.jp

治療することとした．

既往歴：特記すべきものなし．

現　症：身長141.5cm，体重31.0kg，血圧129/68mmHg，脈拍93/分，体温37.7℃．右下腹部圧痛あり，反跳痛なし．排便あり，硬便．嘔気なし．

血液検査所見：WBC 7,400/μl，Hb 10.6 g/dl，CRP 3.3 mg/dl．

腹部 CT 所見：高度の炎症を伴う虫垂を認めた（図１）．

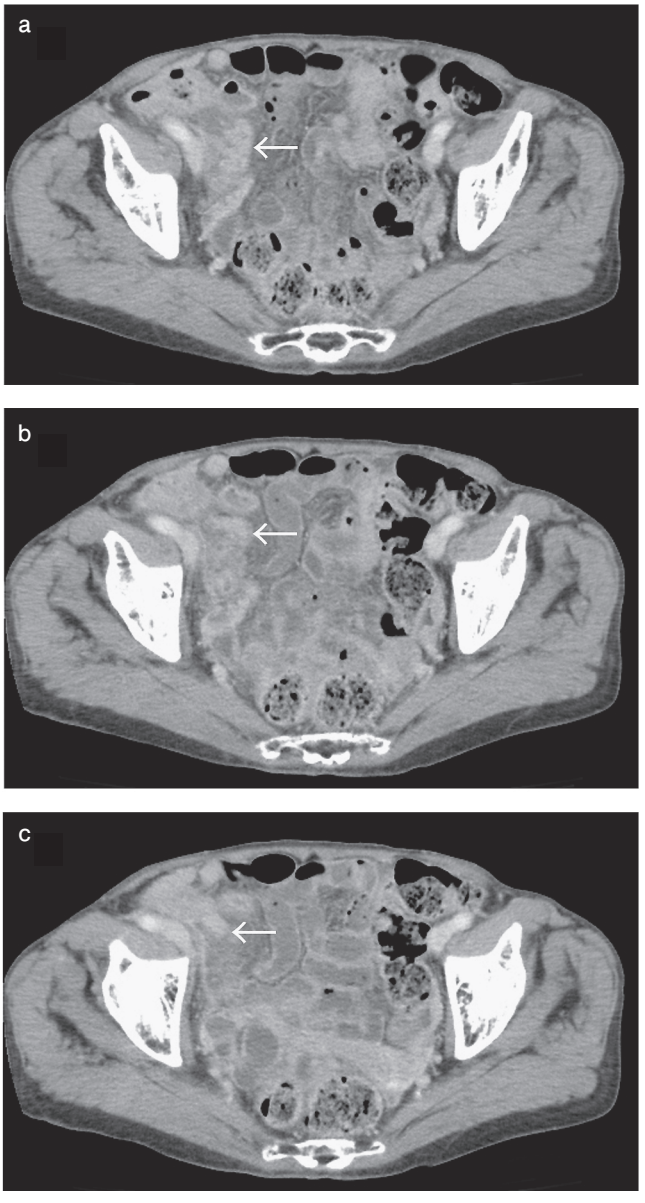

図１　術前腹部造影 CT 所見
ａ：先端部，ｂ：体部，ｃ：根部．周囲の脂肪組織に濃度上昇を伴う虫垂を認める（矢印）．虫垂内部に，腫瘤や粘液の貯留を認めない．

以上から保存的治療抵抗性の慢性虫垂炎急性増悪の術前診断で手術を施行した．CT での高度炎症・癒着を疑う所見から，最初に内視鏡で腹腔内の状態を確認しポート配置の決定や，必要時には正中切開による開腹への移行が容易に行える，単孔式腹腔鏡アプローチで行うこととした．

手術所見：やや左下・頭低位にした仰臥位で手術開始した．臍に全長35mmの縦切開を行い Ez-アクセス（八光，長野）を装着し５mmの Ez-トロッカー（八光）を長１本，短２本の計３本挿入した．腹腔内に腫瘍性病変，腹水は認めなかった．回盲部は骨盤底に位置しており，回腸は発赤を伴う浮腫状の炎症所見を認めた．虫垂の位置は確認できなかった．回腸の癒着を剥離し，盲腸も後腹膜から剥離を進め，虫垂根部を確認した．虫垂の末梢に向かうと回腸が虫垂に巻きついていた．虫垂と回腸の癒着は高度であったので，RPS へ移行し恥骨上部に５mmの Ez-トロッカーを１本追加して剥離を行った（図２）．剥離を完了した虫垂はらせん状であった．虫垂間膜はハーモニック ACE（Ethicon Endo-Surgery Japan，東京）で切離した．虫垂根部は Endo GIA blue 30mm（Covidien Japan，東京）で切離した．虫垂は Ez-パース（八光）に入れて臍部の Ez-アクセスから摘出した．恥骨上部の５mmポートから虫垂断端を経由してダ

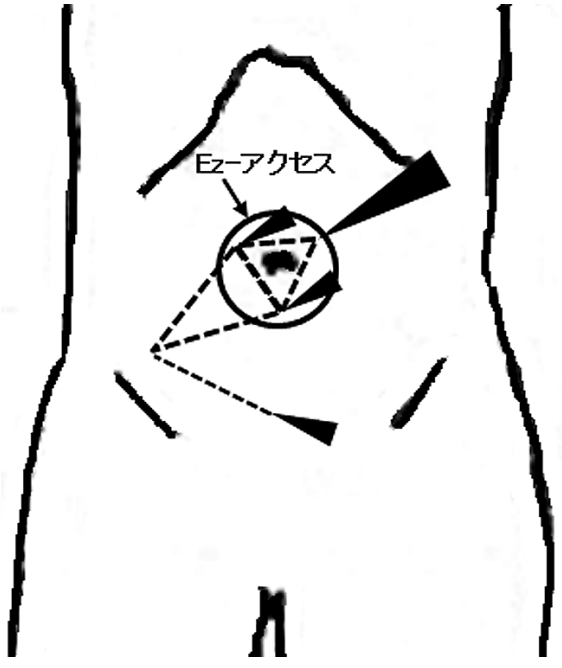

図２　術中ポート配置
臍部に35mmの縦切開を行い，Ez-アクセスを留置．カメラポートを含む５mmポートを，頂点を病巣の対側に向けた正三角形を描くように計３本刺入した．恥骨上部にも追加で５mmポートを１本留置した．矢頭（大）：５mmポート長（カメラ用），矢頭（小）：５mmポート短（操作用）．

グラス窩に６号のペンローズドレーンを留置し，臍部の切開創を３層に縫合，真皮は埋没縫合して手術終了した．手術時間は２時間37分，出血量は少量であった．

摘出標本：切開した時に粘液の流出は認めなかった．また肉眼的に明らかな粘膜下腫瘍も認めなかった（図３）．

病理組織学的所見：漿膜側優位に粘膜固有層までの炎症細胞浸潤を認めるカタル性急性虫垂炎とLAMNが併存していた（図４）．切除断端は陰性であった．

術後経過：経過良好で術後１日目に排ガス，３日目に排便を認めた．術後４日目に経口摂取を再開し，５日目にドレーン抜去，11日目に退院した．現在術後１年６ヵ月が経過したが，腹膜偽粘液腫の発生は認めていない．

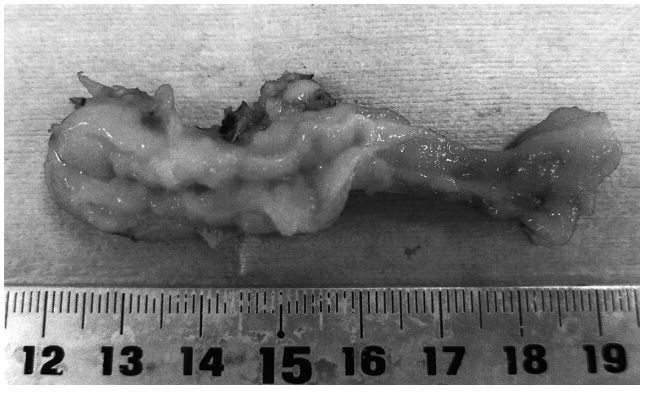

図３　摘出標本
隆起など，明らかな腫瘍性病変を示す所見を認めない．また，粘液の貯留や流出も認めなかった．

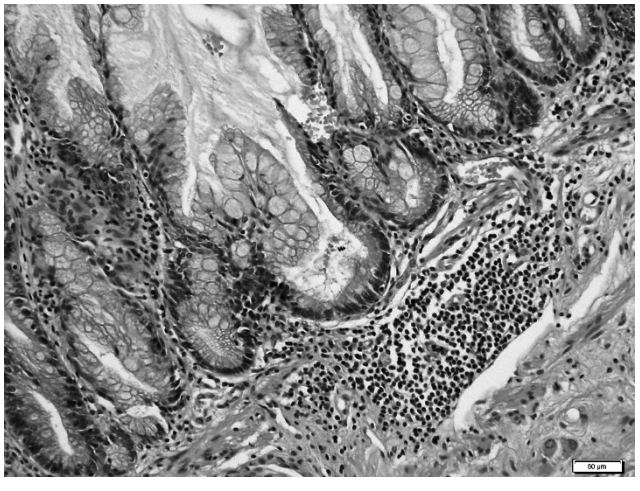

図４　病理組織所見
軽度異型を示す高円柱上皮細胞が粘液産生を伴い増殖している．著明な炎症細胞浸潤を認める（HE染色）．

考　　察

LAMNは1842年に初めて報告された虫垂粘液嚢腫[9]の一種で，境界悪性の上皮性腫瘍である．虫垂粘液嚢腫は虫垂切除例の0.07～0.6%に認められると報告されており[10,11]，Higaらによって① focal or diffuse mucosal hyperplasia（非腫瘍性の過形成），② mucinous cystadenoma（腫瘍性の虫垂粘液嚢胞腺腫，LAMNはこれに該当），③ mucinous cystadenocarcinoma（悪性の虫垂粘液嚢胞腺癌）の３型に分類されている[12]．山本らが医学中央雑誌で本邦における2001年から2010年まで10年間の虫垂粘液嚢腫の報告例411例を検討したところ，患者年齢は14～94歳と幅広く，組織型は①過形成19.5%，② LAMN52.8%，③腺癌27.7%の割合であった[13]．近年では術前の腹部画像診断によって，内部に液体の貯留を伴う虫垂の腫大が指摘されている場合も多く，山本らによると虫垂粘液嚢腫の術前診断率は全体で55.5%であり，分類別では①過形成52.5%，② LAMN62.7%，③腺癌43.9%であった．しかし虫垂炎とのみ術前診断され，術後の病理組織検査で虫垂粘液嚢腫を指摘される症例も13.6%に上り[13]，本例においても術前のCT画像上に虫垂の腫大や粘液の貯留は認めず，また摘出標本中にも肉眼上は明らかな粘液産生や腫瘍性病変を認めなかった．それゆえ，術後病理組織検査によって初めて虫垂炎にLAMNが合併していることが指摘された．

本例の術前診断である虫垂炎に対する術式としては，以前はOAのみであったが，近年では手術の低侵襲化により，LAの普及が急速に進んでいる[1,2]．LAがOAと比較して在院日数の短縮や創感染の減少，疼痛の軽減，整容性の向上などの利点が報告されており，急速に症例数が増加するとともに[1,2]，本例のような高齢者への有用性も指摘されるようになってきている[14]．高齢者では本例のように虫垂に高度の炎症を伴っていても，腹痛などの自覚症状の訴えが強くない場合も多くみられることから，高齢化に伴って，本例のような炎症・癒着の強い症例も増加すると思われるが，LAでは手術操作に先だって腹腔内の状態を観察し，最適と考えられる位置にポートを挿入できることから，癒着のある症例に対してはむしろ交差切開によるOAよりも適しているとする意見もある[2]．

そして，通常のLAよりもさらに整容性を追求した術式としてSLAの導入も始まっている[3]．本法は臍部を展開して小切開を加え，そこから複数のポートを挿入し手術を行う方法である．本邦では2004年に小児におけるSLA[15]が初めて報告された．現時点では未だ使用する器具やワーキングスペースの確保等の方法は施設間によって差が大きいものの，操作性と経済性に優れた国産のアクセスポートの開

発[16]が進んだことなどもあり，次第に虫垂炎において複数施設かつ多数例での安定した成績が報告され始めている[17]．それゆえ，今後症例数の増加が見込まれ，その結果，本例のようにRPSも含め操作が制限された術式の施行後になって虫垂粘液嚢腫を含む，腫瘍性病変の合併を指摘される症例の割合も増加すると考えられる．

LAMNは境界悪性の疾患ではあるが，内部の粘液が腹腔内に散布された場合，腹膜偽粘液腫を発症する場合がある[13,18]．腹膜偽粘液腫も組織学的には境界悪性の腫瘍ではあるものの，一度発症すると悪性の臨床経過をとり，現在までに報告されている最も有効な治療法である腹膜や消化管合併切除を含む積極的な集学的治療を行っても5年生存率は53～80％程度と報告されている[19,20]．それゆえ，虫垂の切除に当たっては粘液漏出を防ぐために虫垂壁を損傷させない慎重な操作が要求される．本例のように虫垂炎の臨床所見しか認められない状況においてSLAを行う場合であっても，常に虫垂腫瘍の可能性を念頭に置いて，虫垂間膜のみを把持し，虫垂壁を直接持たないよう慎重な鉗子操作を心がけるとともに，困難時にはRPSやOAへ躊躇なく移行することが重要である．また，術後は切除した虫垂を全例病理診断に提出することが望ましい[18]．そして必要な場合には速やかな追加切除や厳重な経過観察を行うことが求められる．

結　　語

RPSによって虫垂炎に対する虫垂切除を行ったところ，顕微鏡的なLAMNの合併を認めた1例を経験した．虫垂切除に当たっては，術前に腫瘍性病変を疑う所見を全く認めない場合でも，術中の慎重な操作と術後の病理学的検索が重要と考えられた．

謝　　辞

本論文執筆に際し，病理学的な御教示を頂きました岡山大学病院病理部（現広島市民病院病理診断科部長）の市村浩一先生に感謝の意を表します．

文　　献

1）永井雄三，清松知充，渡邉聡明：虫垂炎の外科治療 ― 最近の動向．外科（2013）75，571-575．

2）山田理大，長谷川潔，坂井義治，金城洋介，片岡佳樹，村上哲平，加藤　滋，久森重夫，大越香江，角田　茂，河田健二，田中英治，他：虫垂炎の鏡視下手術．外科（2013）75，602-610．

3）平崎憲範，福永正氣，菅野雅彦，永仮邦彦，吉川征一郎，伊藤嘉智，勝野剛太郎，大内昌和，東　大輔：単孔式腹腔鏡下虫垂切除術．外科（2013）75，611-615．

4）青竹利治，藤井秀則，川上義行，土居幸司，廣瀬由紀：単孔式腹腔鏡下手術による胆嚢摘出と虫垂腫瘍切除の同時施行．臨外（2011）68，89-92．

5）前田好章，篠原敏樹，濱口　純，二川憲昭，濱田朋倫：虫垂粘液嚢胞腺腫に対する単孔式腹腔鏡下虫垂切除術の経験．北海道外科誌（2011）56，42-45．

6）Ishibashi K，Okada N，Kumamoto K，Ohsawa T，Haga N，Ishida H：Single-Incision Laparoscopically-Assisted Colectomy for Mucinous Cystadenoma of the Appendix：Report of a Case．日外科系連会誌（2011）36，665-669．

7）矢野琢也，吉満政義，垰本純哉，岡島正純，平林直樹，多幾山渉：単孔式内視鏡手術（TANKO）により回盲部切除を行った虫垂粘液嚢腫の1例．手術（2012）66，1499-1502．

8）元井　信，熊谷智代，小林孝子：【病理学と社会】医療の中の病理学 地域医療における病理学の役割 医師会を核とする病院ブロック病理科の提唱と実践．病理と臨（2009）27，81-86．

9）Rokitansky KF：Beitrage zur Frkrankungen der Wurmfortsazentzundung．Wien Med Presse（1866）26，428-435．

10）Kahn M，Friedman IH：Mucocele of the appendix：diagnosis and surgical management．Dis Colon Rectum（1979）22，267-269．

11）Marudanayagam R，Williams GT，Rees BI：Review of the pathological results of 2660 appendicectomy specimens．J Gastroenterol（2006）41，745-749．

12）Higa E，Rosai J，Pizzimbono CA，Wise L：Mucosal hyperplasia，mucinous cystadenoma，and mucinous cystadenocarcinoma of the appendix．A re-evaluation of appendiceal “mucocele”．Cancer（1973）32，1525-1541．

13）山本誠士，奥田準二，田中慶太朗，近藤圭策，茅野　新，内山和久：虫垂粘液嚢腫の9例．日臨外会誌（2012）73，395-399．

14）奥村隆志，古賀靖広，池田　貯，能城浩和：特殊な虫垂炎手術ｃ）高齢者の虫垂炎．外科（2013）75，626-629．

15）谷水長丸，里見　昭，平山廉三：腹腔鏡下虫垂切除術（単孔式）．手術（2004）58，175-180．

16）高木　剛，中瀬有遠，福本兼久，宮垣拓也：当院にて開発したアクセス用具を用いた単孔式腹腔鏡下虫垂切除術 経済性と安定性を求めて．手術（2011）65，357-360．

17）宗方幸二，清水潤三，三宅正和，畑　泰司，川西賢秀，池田公正，藤田淳也，赤木謙三，岩澤　卓，堂野恵三，北田昌之：急性虫垂炎に対する単孔式経臍腹腔鏡補助下虫垂切除術212例の検討．日臨外会誌（2013）74，339-345．

18）新井冨生，金澤暁太郎，櫻井うらら，沢辺元司，鄭　子文，本間尚子，相田順子，三重野牧子，田久保海誉：虫垂疾患の病理．病理と臨（2011）29，1105-1113．

19）Gough DB，Donohue JH，Schutt AJ，Gonchoroff N，Goellner JR，Wilson TO，Naessens JM，O'Brien PC，van Heerden JA：Pseudomyxoma peritonei．Long-term patient survival with an aggressive regional approach．Ann Surg（1994）219，112-119．

20）鍛　利幸，山中健也，大久保遊平：腹膜偽粘液腫に対する拡大減量手術の安全性と有効性．日消外会誌（2006）39，637-642．