

Revisión

ENFERMEDAD DE FABRY. DISCAPACITANTE Y SUBDIAGNOSTICADA

Carmen Velázquez Arce

Consultorio de Reumatología, Clínica Tajy, Encarnación, Paraguay
Gerente médico para las enfermedades lisosomales del laboratorio Genzyme en Paraguay

RESUMEN

Fecha de envío

11/11/2015

Fecha de aprobación

01/12/2015

Palabras claves

Error Congénito del Metabolismo, Enfermedad de Fabry, Enzima Lisosomal, α -Galactosidasa A.

La enfermedad de Fabry se debe a un error congénito del metabolismo, que se produce por una mutación en el gen que codifica la enzima lisosomal α -Galactosidasa A. Se transmite por el cromosoma X, la incidencia varía según estudios de 1 en 400.000 a 1 en 117000 habitantes. La actividad deficiente de la enzima α -Galactosidasa A resulta en la acumulación de Globotriaosilceramida (GL3) dentro de los lisosomas, llevando al desarrollo de una cascada de eventos, siendo los tejidos más afectados el endotelio vascular y células del músculo liso, miocardio, células renales, células que componen el sistema nervioso. Los síntomas se manifiestan desde la infancia y muchas veces son confundidos con otras patologías más frecuentes, como Fiebre Reumática, Artritis Idiopática Juvenil, Síndrome de Raynaud, dolores del crecimiento, entre otros. El diagnóstico, en varones hemocigotas, se realiza mediante la cuantificación de la actividad de la enzima α -Galactosidasa A. Si es baja, confirma el diagnóstico. En mujeres heterocigotas, la actividad de la enzima puede ser normal, por lo que muchas veces es necesario el estudio molecular del ADN. La terapia de reemplazo enzimático ha demostrado revertir los síntomas y disminuir el número de eventos mayores principalmente cuando es iniciada en etapas precoces de la enfermedad.

FABRY DISEASE. DISABLING AND UNDERDIAGNOSED

ABSTRACT

Keywords

Inborn Error of the Metabolism, Fabry Disease, Lysosomal Enzyme, α -Galactosidase A

Fabry disease is an inborn error of the metabolism, it is caused by a mutation in the gene that provides the code for making the enzyme called α -Galactosidase A. It is an X-linked inherited disorder. The approximate incidence is from 1 in 40000 to 1 in 117000 in the general population. The α -Galactosidase A deficient activity results in a progressive accumulation of the globotriaosylceramide (GL3) within the lysosomes causing several problems in many tissues and cell types, such as vascular endothelium, smooth muscle cells, myocardium, kidney cells and nervous system cells. Early symptoms onset appear during childhood and are often misdiagnosed as other more frequent diseases such as rheumatic fever, juvenile idiopathic arthritis, Raynaud syndrome and growing pain. The diagnosis, in male homozygote, is made by testing the deficiency or complete absence of the α -Galactosidase A activity. Because female heterozygote can have α -Galactosidase A activity in the low-normal range, the diagnosis should be sought using molecular analysis to identify mutation on the α -Galactosidase A gene. The enzymatic replacement therapy has proven to reverse the symptoms and decrease the number of major events, especially when it is initiated in the early stages of the disease.

Autor para correspondencia

Correo electrónico:
carmenvelazquez9@hotmail.com
(C. Velázquez Arce)

INTRODUCCIÓN

Las enfermedades de depósito lisosomal son errores congénitos del metabolismo, que se caracterizan por la actividad deficiente de una enzima lisosomal, que lleva a la acumulación de un sustrato no degradado dentro de los lisosomas. Muchas de estas patologías cursan con síntomas que pueden confundirse con enfermedades reumáticas, por lo que es de suma importancia que el reumatólogo tenga en cuenta a este grupo de patologías en sus diagnósticos diferenciales. La enfermedad de Fabry, es una enfermedad de depósito lisosomal, que fue inicialmente descrita en 1898¹ por los dermatólogos Willian Anderson y Johannes Fabry.

La enzima deficiente es la α -Galactosidasa A, resultando en la acumulación progresiva de un esfingolípido (esfingolipidosis), Globotriaosilceramida (GL3)² en diferentes tipos celulares. El fallo renal, la miocardiopatía y las alteraciones del sistema nervioso central son las mayores causas de morbilidad y reducción de la expectativa de vida³.

Epidemiología

Se ha descrito un grupo de aproximadamente 50 enfermedades de depósito lisosomal, cada desorden es causado por un error congénito del metabolismo, a consecuencia de una mutación monogénica, teniendo como resultado un enzima lisosomal defectuosa. Los datos epidemiológicos de estos trastornos son limitados, debido a las diversidades geográficas y étnicas, así como también por el subdiagnóstico de las mismas. En la Enfermedad de Fabry se han reportado incidencias de 1 en 400004 varones y 1 en 1170005 en la población general. Así también se reportaron pacientes en poblaciones que habían tenido eventos cardíacos, renales o cerebrovasculares de causas desconocidas. Las prevalencias en pacientes varones con enfermedad renal crónica terminal en tratamiento sustitutivo oscilaron entre 0,2%⁶ y 1,2%⁷, del 1%⁸ a 1,2%⁹ en pacientes jóvenes con eventos cerebrovasculares criptogénicas y se describieron hasta un 3%¹⁰ en grupos de pacientes con hipertrofia del ventrículo izquierdo de causa no filiada, por lo que probablemente la Enfermedad de Fabry sea más frecuente de lo que realmente se piensa.

Fisiopatología

La enfermedad de Fabry se presenta a consecuencia de una mutación monogénica del gen que codi-

fica la enzima α -Galactosidasa A, que se transmite por el cromosoma X, esta enzima mutada lleva a la acumulación de un glicoesfingolípido neutro, particularmente globotriaosilceramida (GL3) y galactosilceramida en varios tipos celulares y tejidos. Los depósitos de GL3 producen cambios estructurales y funcionales en las células, estimulando una cascada de eventos, incluyendo compromiso del metabolismo energético, injuria en pequeños vasos, alteraciones de canales de Ca/K del endotelio vascular, estrés oxidativo, inflamación, hipertrofia y fibrosis irreversibles de tejidos cardíacos y renales¹¹.

Por lo tanto la disfunción de órganos es la etapa final en pacientes no tratados (figura 1)¹².

Presentación clínica

La enfermedad de Fabry es una enfermedad multisistémica que comprende un amplio espectro de fenotipos, que van de formas severas (fenotipo clásico) a formas atípicas, donde pueden estar ausentes algunas lesiones características, como los angioqueratomas, acroparestesias, alteraciones de la sudoración, pero estar asociada a enfermedad renal terminal, manifestaciones cardíacas, complicaciones neurológicas, como stroke o accidente isquémico transitorio (AIT).

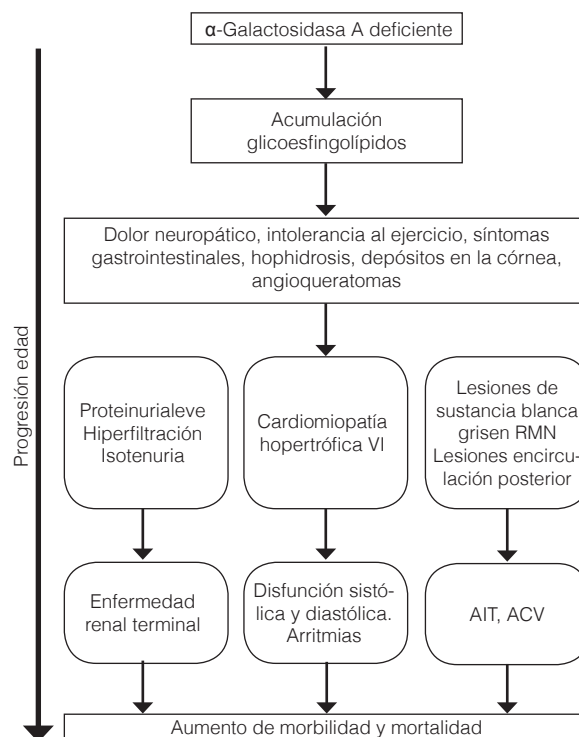


FIGURA 1 Progresión de los hallazgos clínicos con la edad¹²

El fenotipo clásico probablemente es la forma más común, sin embargo las formas atípicas de la enfermedad pueden presentarse a lo largo de la vida y ser infradiagnosticadas¹³.

Formas clásicas

Los primeros síntomas se inician habitualmente en la infancia, entre los 3 y 10 años de edad, los varones generalmente empiezan antes y con más severidad que las niñas¹⁴. La progresión de los síntomas puede dividirse en tres etapas consecutivas, los primeros síntomas que se inician en la infancia incluyen: dolor quemante en manos y pies, hipohidrosis, náuseas, dolor abdominal post prandial, diarrea, retardo del crecimiento, dificultades para el desempeño escolar y social, después de los 20 años de edad estos síntomas tienden a progresar y aparece la proteinuria, que está siempre presente en varones, las mujeres pueden desarrollar también estos síntomas, pero la proteinuria es menos consistente, por último la progresión hacia falla renal. En este grupo de edad también aparecen las manifestaciones de afectación de otros órganos y sistemas, como el corazón y el sistema cerebrovascular, con importante morbilidad (tabla 1)^{14,15}. Las mujeres pueden permanecer asintomáticas durante estas primeras etapas, hasta presentar complicaciones severas, particularmente eventos cardíacos y cerebrovas-

culares, siendo la complicación cardíaca la principal causa de muerte en las mujeres con enfermedad de Fabry¹⁶.

Al tratarse de una enfermedad genética, ligada al cromosoma X, la mayoría de los pacientes tendrán antecedentes familiares de enfermedad renal crónica terminal de causa no filiada, eventos cardiovasculares y cerebrovasculares en adultos jóvenes.

Neuropatía periférica

El dolor neuropático, más notable, en fibra fina es una de las manifestaciones características de la Enfermedad de Fabry, siendo uno de los primeros síntomas¹⁴, con una incidencia aproximada del 80%, evaluado mediante QST (Test sensorial cuantitativo). En un estudio realizado a pacientes con enfermedad de Fabry y pacientes control, se demostró que existe pérdida de la sensación térmica en manos y pies, con tolerancia reducida al frío. El dolor es siempre simétrico y se inicia en palma de manos y planta de pies, posteriormente irradia en forma centrípeta hacia antebrazos, piernas y otras áreas de cuerpo, se describen dos formas, dolor crónico, acroparestesias y las crisis Fabry, de presentación aguda, intensa, desencadenado generalmente por un gatillo, como los cambios de temperatura, ejercicio y estrés. Una hipótesis sobre esta alteración sería, que el depósito de GL3 en vasos cutáneos, vasa vasorum y vasos de paredes de pequeñas y medianas terminales nerviosas axonales conducen a una mala perfusión de estos tejidos, durante el frío empeora la vasoconstricción e induce una isquemia transitoria, que sería uno de los gatillos que inicia el dolor quemante y prolonga la disfunción de fibras finas axonales^{17,18}. En un estudio realizado en 32 pacientes con Enfermedad de Fabry, el 38% presentó fenómeno de Raynaud (50% varones) que además mostraron alteraciones en la capilaroscopia, consistentes en capilares muy ramificados. Por lo tanto en pacientes con fenómeno de Raynaud debe considerarse a la enfermedad de Fabry como diagnóstico diferencial, más aún si presenta el patrón de capilaroscopia anteriormente descrito¹⁹.

Muchos pacientes con Enfermedad de Fabry, principalmente niños y adolescentes son diagnosticados erróneamente con otras patologías más prevalentes, principalmente collagenopatías (LES, Síndrome de Raynaud primario, artropatías infamatorias)²⁰ ya que en muchos casos las crisis de dolor se acompañan de elevación de la VSG y fiebre, las crisis febriles pueden ocurrir varios años antes del diagnóstico, incluso algunos pacientes pueden presentar artralgias y edemas en pies, con periodos de exacerbación. En algunos

Tabla 1 Signos y síntomas según edad

Infancia (3-10 años)	Adolescencia (10-18 años)	Adulto joven (>18 años)
• Dolor en manos y pies	• Dolor en manos y pies	• Dolor en manos y pies
• Dolor abdominal	• Dolor abdominal	• Dolor abdominal
• Diarrea	• Diarrea	• Diarrea
• Opacidades corneanas	• Opacidades corneanas	• Opacidades corneanas
• Hipohidrosis	• Hipohidrosis	• Hipohidrosis
• Hipoacusia	• Hipoacusia	• Hipoacusia
	• Angioqueratomas	• Angioqueratomas
	• Edemas en miembros inferiores	• Edemas en miembros inferiores
	• Proteinuria	• Proteinuria
		• Caída del FG
		• Depresión, ansiedad

Complicaciones tardías: Insuficiencia renal. Cardiopatía. Stroke.

Progresión de los síntomas psiquiátricos

Disminución de la expectativa de vida.

FG: filtrado glomerular

pacientes, las artralgias y el dolor neuropático desaparecen con el tiempo²¹. También se han descrito casos de coexistencia de colagenopatías y Enfermedad de Fabry, principalmente LES^{22, 23} y AR²⁴. La causa de esta asociación es discutida, pero se cree que los depósitos de glucolípidos podrían actuar como agentes inmunogénicos que inicien una respuesta autoinmune, no obstante hace falta más evidencia^{22, 24}.

Sistema nervioso autónomo (SNA)

Las funciones del SNA están mediadas por pequeñas fibras mielínicas preganglionares, fibras tipo B y pequeñas fibras amielínicas postganglionares, fibras tipo C. La Enfermedad de Fabry causa daño selectivo de las fibras tipo $A\alpha$, por lo que algunas funciones del SNA están preservadas^{25, 26}. Los síntomas relacionados a la disfunción del SNA incluyen hipohidrosis o anhidrosis²⁷, arritmias cardíacas, que también pueden estar relacionadas con los depósitos de GB3 en las células del sistema de conducción AV^{28, 29}, disminución de la producción de saliva y lágrimas, dando un síndrome seco no autoinmune, dismotilidad intestinal, con episodios de distensión abdominal post prandiales, diarrea y estreñimiento²⁹. Se han observado en biopsias cutáneas depósitos lipídicos intracitoplasmáticos en glándulas sudoríparas, particularmente en células mioepiteliales y pequeños vasos alrededor de glándulas écrinas, que contribuyen a la fisiopatología de estas manifestaciones^{30, 31}. En estudios prospectivos fueron observados además otros síntomas relacionados con disfunción del SNA, entre ellos, hipotensión ortostática y síncope³².

Angioqueratomas

Son angiomas vasculares de coloración violácea, que no desaparecen con la digitopresión, distribuidos en forma de clusters, más densas en la región peri-

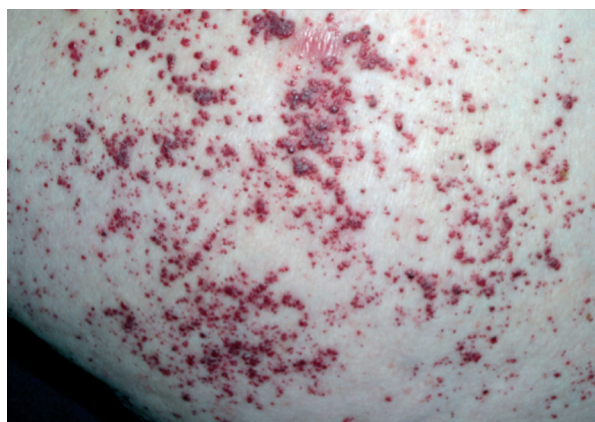

Figura 2 Angioqueratomas¹²

umbilical, espalda, muslos, nalgas, pene y escroto en los varones tienden a ser bilateralmente simétricas (Figura 2). Sin embargo, pueden presentar una amplia variación en el patrón de distribución y la densidad de las lesiones. Las conjuntivas, y otras áreas como la mucosa oral también se afectan con frecuencia³³. El número y el tamaño de estas lesiones aumentan con la edad, y su presencia se correlaciona con mayor gravedad de las manifestaciones sistémicas³⁴. Son siempre manifestaciones tempranas de la enfermedad.

Manifestaciones renales

Las manifestaciones renales de la Enfermedad de Fabry generalmente se presentan entre la segunda y tercera décadas de la vida, lo que no significa que la injuria en las células renales se inicie tardíamente, los depósitos de GB3 en el riñón pueden iniciarse ya desde etapas prenatales³⁵. En la infancia y la adolescencia las pruebas de función renal serán generalmente normales, se podrían hallar alteraciones como la hiperfiltración, microalbuminuria, e isostenuria^{14, 15}. Una vez establecida la enfermedad renal, se presenta como una glomerulopatía proteinúrica progresiva, la disminución del filtrado glomerular ocurre cuando están dañadas ya un número crítico de nefronas, con glomerulosclerosis y atrofia tubular, ya irreversibles^{36, 37}. Los depósitos de GB3 en el endotelio glomerular, células mesangiales, células intersticiales, podocitos, epitelio de las asas de Henle y túbulos distales, endotelio y células del músculo liso de las arteriolas renales causan injuria y daño renal³⁸. Está demostrado que la respuesta a la terapia de reemplazo enzimático es mejor cuanto antes se inicie la terapia^{39, 40}. Estos pacientes se beneficiarían también de una agresiva terapia antiproteínuria, utilizando IECA o ARA II41.

Manifestaciones cardiovasculares

Están presentes en la mayoría de los pacientes con la forma clásica de la enfermedad.

Las manifestaciones cardíacas incluyen hipertrofia del VI, arritmias, anginas, disneas⁴². Las arritmias, principalmente bradicardias, están relacionadas con los depósitos de GB3 en el nodo sinusal y en las células del sistema de conducción AV, también contribuyen con esta variación en el ritmo cardíaco el desbalance entre el tono simpático y parasimpático²⁹. Uno de los primeros hallazgos en estos pacientes es el acortamiento del intervalo PR en el ECG. Los depósitos de GB3 en miocitos producen alteraciones en la estructura de ambos ventrículos.

Ventrículo izquierdo: hipertrofia miocardiopatía concéntrica no obstructiva, con disfunción diastólica, más severa en varones. Isquemia miocárdica e infartos por afectación de lecho vascular coronario⁴³.

Ventrículo derecho: hipertrofia ventricular con conservación del tamaño de la cámara y disfunción diastólica, la función sistólica está preservada. Dos terceras partes de los pacientes presentan a la vez HVI e HVD, igual en ambos géneros⁴⁴.

La microvascularización coronaria al estar alterada, disminuye la perfusión miocárdica, con el transcurso del tiempo este fenómeno lleva a la fibrosis transmural y progresa hacia el desarrollo de insuficiencia cardíaca congestiva⁴⁵, siendo una causa de muerte en estos pacientes.

Manifestaciones cerebrovasculares

La neuropatía periférica temprana es casi siempre seguida por complicaciones cerebrovasculares y disfunción autonómica en adultos. Estas manifestaciones son causadas generalmente por lesiones multifocales de pequeños vasos sanguíneos cerebrales. Estos pacientes pueden manifestar varios signos y síntomas, leves a severos, incluyendo cefaleas, vértigo, AIT, ACV isquémicos generalmente y con menos frecuencia, demencia⁴⁶. Un estudio de eventos cerebrovasculares basado en el registro Fabry describió una prevalencia de Stroke del 6,9% en varones y 4,3% en mujeres, representando un riesgo mucho mayor que la población general, teniendo el primer evento una media de edad de 39 años en varones y 46 años en mujeres, el 60% de los varones y el 25,5% de las mujeres presentaban ERC estadios 3 a 5, además de HVI⁴⁷. En estudios de RMN se pueden observar con frecuencia lesiones que incluyen varias áreas, como sustancia blanca, sustancia gris y circulación posterior, el número de estas lesiones progresan con la edad⁴⁸.

Manifestaciones auditivas y vestibulares

En estos pacientes se observa con frecuencia déficits en la audición, incluso sordera repentina, además de tinnitus y vértigo. La pérdida de audición generalmente se inicia entre la segunda y cuarta décadas de la vida, la fisiopatología no está claramente descrita, pero se cree que la alteración de los vasos sanguíneos puede contribuir con el daño microvascular, resultando en disfunción coclear⁴⁹.

Manifestaciones oftalmológicas

Las opacidades corneales (cornea verticilata) constituyen uno de los signos más precoces y específicos de la enfermedad, se presentan en la mayoría de los pacientes, principalmente varones, son visibles en la exploración con lámpara de hendidura y no comprometen la agudeza visual. Estas opacidades se observan además en pacientes tratados con hidroxycloquina y amiodarona⁵⁰. Otras alteraciones que se pueden observar son las tortuosidades de los vasos de la conjuntiva y las cataratas, que pueden ser anteriores o subcapsulares posteriores, denominadas cataratas Fabry⁵¹. La más severa, pero rara complicación, es la oclusión unilateral de la arteria central de la retina, que puede causar disminución de agudeza visual, incluso ceguera permanente⁵².

Manifestaciones gastrointestinales

Es la segunda manifestación más frecuente reportada en niños, después del dolor neuropático, persistiendo durante la edad adulta⁵³. Los depósitos de GL3 en los pequeños vasos del tracto digestivo y en los ganglios autonómicos intestinales pueden desencadenar diversos síntomas. En un estudio realizado en 346 pacientes con Enfermedad de Fabry se encontró una prevalencia de síntomas gastrointestinales del 52%, siendo los más frecuentes dolor abdominal y diarrea, las mujeres fueron afectadas con más frecuencia que los varones y se encontró una alta prevalencia en niños. Otros síntomas reportados con menos frecuencia fueron náuseas, vómitos, estreñimiento, gastritis, úlceras y pancreatitis⁵⁴.

Manifestaciones respiratorias

Se manifiesta principalmente como intolerancia al ejercicio, disnea, tos y sibilancias, se reportó una prevalencia de obstrucción de la vía aérea del 61% en varones y 26% en mujeres, en ausencia de manifestaciones cardíacas o renales⁵⁵.

Manifestaciones esqueléticas

Entre las manifestaciones esqueléticas de la enfermedad de Fabry se reportaron en varias series osteopenia y osteoporosis, encontrándose una prevalencia de entre el 50-88% de los pacientes no tratados, evaluados con densitometría ósea, utilizando la clasificación de la OMS².⁵⁶ Los pacientes con enfermedad de Fabry deberían ser evaluados con dosajes periódicos

de vitamina D3, de manera que se pueda identificar la deficiencia de vitamina D3 y corregirla. Otra manifestación esquelética reportada es la osteonecrosis de cabeza femoral bilateral en un paciente con Enfermedad de Fabry, en el estudio anatomopatológico de la cabeza femoral se observó conglomerados de macrófagos con depósitos de lípidos, y mediante espectrometría de masas se aisló la fracción del esfingolípido GL3⁵⁷.

Manifestaciones psicológicas

La depresión es una manifestación común y muchas veces subdiagnosticada en estos pacientes⁵⁸. Sumado a la depresión, el dolor neuropático que presentan la mayoría de los pacientes contribuirá a formar barreras en el desempeño social y laboral, afectando gravemente la calidad de vida en este grupo de personas.

Mujeres heterocigotas

Las manifestaciones clínicas en mujeres heterocigotas varían desde formas asintomáticas a formas graves igual que en los varones, esta variedad en el fenotipo se debe al fenómeno de lionización, que es el proceso donde una copia del cromosoma X se inactiva al azar durante el desarrollo embrionario, es por ello que las mujeres expresan un mosaico de células normales y células mutantes en un mismo tejido⁵⁹.

Diagnóstico

La disponibilidad de una terapia de reemplazo enzimático específica hace que el diagnóstico precoz sea muy importante. Generalmente el diagnóstico se retrasa durante varios años debido a que los primeros síntomas de la enfermedad no son específicos. En niños, con episodios de dolor agudo o crónico en manos y pies inexplicables, acompañado de intolerancia al ejercicio, hipohidrosis y alteraciones intestinales, debería descartarse la Enfermedad de Fabry inicialmente. En niños y adultos otras manifestaciones en las que debería descartarse la enfermedad es la proteinuria de causa desconocida, con deterioro de la función renal progresiva, la hipertrofia de ventrículo izquierdo y el antecedente de eventos cerebrovasculares en pacientes jóvenes.

En caso de sospecha de Enfermedad de Fabry es necesaria la demostración de la actividad deficiente de la enzima α -Galactosidasa A en plasma o leucocitos, en varones la actividad enzimática deficiente es suficiente para establecer el diagnóstico⁶⁰. El test de

la gota de sangre seca en papel filtro, que evalúa la actividad enzimática mediante fluorimetría es un método sencillo y específico para el diagnóstico⁶¹. En mujeres, por el fenómeno de lionización la actividad de la α -Galactosidasa A puede estar en rango normal, por lo que para el diagnóstico definitivo es necesario en estos casos complementar con el estudio genético para identificar la mutación del gen que codifica la α -Galactosidasa A.

Expectativa de vida

En un estudio realizado en 336 pacientes con Enfermedad de Fabry se observó una edad promedio de muerte de 45,5 y 55,4 años en varones y mujeres respectivamente. La muerte por falla renal fue más significativa en varones, en mujeres predominó la causa cardiovascular⁶².

TRATAMIENTO

La enfermedad de Fabry es una enfermedad multisistémica, por lo que para su correcto manejo requiere un abordaje multidisciplinario⁶³. El tratamiento con reposición enzimática (TRE) debe iniciarse después de confirmarse el diagnóstico de la enfermedad. La TRE se debe combinar con terapias convencionales para el manejo de los síntomas y proveer de esta manera mejor calidad de vida a los pacientes.

Dolor neuropático: Se deben evitar los gatillantes del dolor, como, cambios bruscos de temperatura, ejercicio excesivo y estrés. Se deben evitar AINES porque no son efectivos y por el daño que puede causar a la función renal, los expertos recomiendan utilización de fármacos para el dolor neuropático como carbamacepina o gabapentina^{63, 64}.

Síntomas gastrointestinales: se podría utilizar metoclopramida para el manejo del retraso del vaciamiento gástrico. Una dieta baja en grasas mejora el meteorismo⁶⁵.

Síntomas cardiovasculares: evitar Beta-bloqueantes, ya que pueden empeorar la bradicardia sinusal, muy frecuente en estos pacientes y evitar la amiodarona, ya que interfiere con el metabolismo de los lisosomas². Según el caso, reemplazo valvular, marcapaso, angioplastia, cirugía de revascularización coronaria.

Terapia de reemplazo enzimático.

Existen en el mercado varias preparaciones de α -Galactosidasa A. Estas moléculas actúan sobre el

sistema nervioso periférico, sistema cardiovascular, riñón y aparato gastrointestinal⁶⁵.

Conclusión: La enfermedad de Fabry al ser una patología poco frecuente no es reconocida en la mayoría de los casos, retrasándose el diagnóstico por varios años, o teniendo en ocasiones diagnósticos errados. Estos factores conllevan un impacto negativo en el paciente, ya que le TRE iniciada en etapas precoces evitará el desarrollo de muchos eventos mayores. Por este motivo es importante para el reumatólogo tener presente entre los diagnósticos diferenciales del dolor a esta enfermedad, principalmente cuando la causa no quede clara.

Conflictos de interés: Me desempeño como gerente médico del laboratorio Genzyme en Paraguay, para las enfermedades lisosomales.

BIBLIOGRAFÍA

- Anderson W: A case of "Angeio-keratoma". *Br J Dermatol*. 1898;10:113-117.
- Germain DP. Fabry Disease. *Orphanet Journal of Rare Diseases*. 2010;5:30.
- Weidemann F, Kramer J: Patients with Fabry Disease after Enzyme Replacement Therapy. Dose Reduction Versus Treatment Switch. *J Am Soc Nephrol*. 2014;25:837-849.
- Poorthuis BJ, Wevers RA, Kleijer JW, Groener JE, De Jong JG. The frequency of lysosomal storage diseases in The Netherlands. *Hum Genet*. 1999;105(1-2):151-56.
- Meikle PJ, Hopwood JJ, Clague AE, Carrey WF: Prevalence of lysosomal storage disorders. *JAMA*. 1999;281:249-54.
- Kotanko P, Kramer R, Devrnja D, et al. Results of a nationwide screening for Anderson-Fabry disease among dialysis patients. *J Am Soc Nephrol*. 2004;15:1323-29.
- Nakao S, Kodama C, Takenaka T, Tanaka A, Yasumoto Y, Yoshida A, Kanzaki T, Enriquez AL, Eng CM, Tanaka H, Tei C, Desnick RJ. Fabry disease: Detection of undiagnosed hemodialysis patients and identification of a "renal variant" phenotype. *Kidney Int*. 2003;64:801-7.
- Brouns R, Thijs V, Eyskens F, Van den Broeck M, Belachew S, Van Broeckhoven C, et al. Belgian Fabry study: prevalence of Fabry disease in a cohort of 1000 young patients with cerebrovascular disease. *Stroke*. 2010;41:863-8.
- Rolfs A, Bottcher T, Zschiesche M, et al. Prevalence of Fabry disease in patients with cryptogenic stroke: a prospective study. *Lancet*. 2005;366:1794-96.
- Nakao S, Takenaka T, Maeda M, et al. An atypical variant of Fabry's disease in men with left ventricular hypertrophy. *N Engl J Med*. 1995 Aug 3;333(5):288-93.
- Rima E, Divya S, John D. Fabry Disease. *Journal of the Neurological Sciences*. 2014;344:5-19.
- Zarate Y. A, Hopkin R. J. Lysosomal Storage Disease. Fabry Disease. *Lancet*. 2008;372:1427-35.
- Sachdev B, Takenaka T, Teraguchi H, Tei C. Prevalence of Anderson-Fabry disease in male patients with late onset hypertrophic cardiomyopathy. *Circulation*. 2002;105(12):1407-11.
- Mehta A, Ricci R, Widmer U, Dehout F, Garcia de Lorenzo A, Kampmann C, et al. Fabry disease defined: baseline clinical manifestations of 366 patients in the Fabry Outcome Survey. *Eur J Clin Invest*. 2004;34(3):236-42.
- Ries M, Ramaswami U, Parini R, et al. The early clinical phenotype of Fabry disease: a study on 35 European children and adolescents. *Eur J Pediatr*. 2003;162:767-72.
- Linhart A, Kampmann C, Zamorano JL. Cardiac manifestations of Anderson-Fabry disease: results from the international Fabry outcome survey. *Eur Heart J*. 2007;(28):1228-35.
- Rolke R, Baron R, Maier C, Tolle TR, Treede RD, Beyer A. Quantitative sensory testing in the German Research Network on Neuropathic Pain (DFNS): standardized protocol and reference values. *Pain*. 2006;123(3):231-43.
- Hilz MJ, Stemper B, Kolodny EH. Lower limb cold exposure induces pain and prolonged small fiber dysfunction in Fabry patients. *Pain*. 2000;84(2-3):361-6.
- Deshayes S, Auboire L, Jaussaud R, et al. Prevalence of Raynaud Phenomenon and Nailfold Capillaroscopic Abnormalities in Fabry Disease. *Medicine*. 2015(94);20:1-5.
- Ellaway C. Diagnostic dilemma and delay in Fabry disease: Insights from a case series of young female patients. *Journal of Paediatrics and Child Health*. 2015;(51):369-72.
- Lacomis D, Roeske L, Anderson L, et al. Neuropathy and Fabry's Disease. *Muscle Nerve*. 2005;(31):102-7.
- Rosenmann E, Kobrin I, Cohen T. Kidney involvement in systemic lupus erythematosus and Fabry's disease. *Nephron*. 1983;34:180-4.
- Rahman P, Gladman DD, Wither J, Silver MD. Coexistence of Fabry's disease and systemic lupus erythematosus. *Clin Exp Rheumatol*. 1998;16:475-8.
- Arias Martínez N, Barbado Hernández FJ, Pérez Martín G, et al. Enfermedad de Fabry asociada a artritis reumatoide: Una encrucijada multisistémica. *An Med Interna (Madrid)* 2003;(20)1:36-8.
- Donaghy M, Hakin RN, Bamford JM, Garner A, Kirkby GR, Noble BA, et al. Hereditary sensory neuropathy with neurotrophic keratitis. Description of an autosomal recessive disorder with a selective reduction of small myelinated nerve fibres and a discussion of the classification of the hereditary sensory neuropathies. *Brain*. 1987;(110)3:563-83.
- McDougall AJ, McLeod JG. Autonomic neuropathy. Clinical features, investigation, pathophysiology, and treatment. *J Neurol Sci*. 1996;(137)2:79-88.
- Lidove O, Ramaswami U, Jaussaud R, Barbey F, et al. Hyperhidrosis: a new and often early symptom in Fabry disease. International experience and data from the Fabry Outcome Survey. *Int J Clin Pract*. 2006;60:1053-9.
- Linhart A, Kampmann C, Zamorano JL, Sunder-Plassmann G, Beck M, Mehta A, Elliott PM. Cardiac manifestations of Anderson-Fabry disease: results from the international Fabry outcome survey. *Eur Heart J*. 2007;28:1228-35.
- Cable W.J, Kolodny E.H, Adams R.D. Fabry disease: impaired autonomic function. *Neurology*. 1982;(5)32: 498-502.
- Fukuhara N, Suzuki M, Fujita N, et al. Fabry's disease on the mechanism of the peripheral nerve involvement. *Acta Neuropathol*. 1975;(1)33:9-21.
- Lao LM, Kumakiri M, Mima H, Kuwahara H, Ishida H, Ishiguro K, et al. The ultrastructural characteristics of eccrine sweat glands in a Fabry disease patient with hypohidrosis. *J Dermatol Sci*. 1998;(2)18:109-17.

32. Mutoh T, Senda Y, Sugimura K, et al. Severe orthostatic hypotension in a female carrier of Fabry's disease. *Arch Neurol.* 1988;(4)45:468-72.
33. Orteu CH, Jansen T, Lidove O, Jaussaud R, et al. Fabry disease and the skin: data from FOS, the Fabry outcome survey. *Br J Dermatol.* 2007;157:331-3.
34. Zampetti A, Orteu CH, Antuzzi D, Bongiorno MR, et al. Interdisciplinary Study Group on Fabry Disease (ISGF). Angiokeratoma: decision-making aid for the diagnosis of Fabry disease. *Br J Dermatol.* 2012;166:712-20.
35. Elleder M, Poupetova H, Kozich V. Fetal pathology in Fabry's disease and mucopolysaccharidosis type I. *Cesk Patol.* 1998;34:7-12.
36. Wanner C, Oliveira J. P, Ortiz A, Mauer M, et al. Prognostic indicators of renal disease progression in adults with Fabry disease: natural history data from the Fabry registry. *Clin J Am Soc Nephrol.* 2010;(12):2220-8.
37. Grunfeld JP, Lidove O, Joly D, Barbey F. Renal disease in Fabry patients. *J Inherit Metab Dis* 2001;24:71-4.
38. Sessa A., Meroni M, Battini G, Maglio A, Brambilla PL, Bertella M, et al. Renal pathological changes in Fabry disease. *J Inherit Metab Dis.* 2001;24:66-70.
39. Banikazemi M, Bultas J, Waldek S, et al. Agalsidase-beta therapy for advanced Fabry disease: a randomized trial. *Ann Intern Med.* 2007;146:77-86.
40. Schiff Mann R. Enzyme replacement in Fabry disease: the essence is in the kidney. *Ann Intern Med.* 2007;146:142-44.
41. Eng CM, Germain DP, Banikazemi M, et al. Fabry disease: guidelines for the evaluation and management of multi-organ system involvement. *Genet Med.* 2006;8:539-48.
42. Shah JS, Elliott PM. Fabry disease and the heart: An overview of the natural history and the effect of enzyme replacement therapy. *Acta Paediatr Suppl* 2005;94:11-4 (discussion). Shah JS, Elliott PM. Fabry disease and the heart: An overview of the natural history and the effect of enzyme replacement therapy. *Acta Paediatr Suppl.* 2005;94:9-10.
43. Elliott PM, Kindler H, Shah JS, Sachdev B, Rimoldi OE, et al: Coronary microvascular dysfunction in male patients with Anderson-Fabry disease and the effect of treatment with alpha galactosidase A. *Heart.* 2006;92:357-60.
44. Palecek T, Dostalova G, Kuchynka P, Karetova D, Bultas J, Elleder M, Linhart A: Right ventricular involvement in Fabry disease. *J Am Soc Echocardiogr* 2008;21:1265-8.
45. Takenaka T, Teraguchi H, Yoshida A, Taguchi S, Ninomiya K, Umekita Y, et al. Terminal stage cardiac findings in patients with cardiac Fabry disease: an electrocardiographic, echocardiographic, and autopsy study. *J Cardiol* 2008;51(1):50-9.
46. Fellgiebel A, Muller MJ, Ginsberg L: CNS manifestations of Fabry's disease. *Lancet Neurol* 2006;5:791-5.
47. Sims K, Politei J, Banikazemi M, Lee P. Stroke in Fabry disease frequently occurs before diagnosis and in the absence of other clinical events: natural history data from the Fabry Registry. *Stroke* 2009;40:788-94.
48. Ginsberg L, Manara R, Valentine AR, Kendall B, Burlina AP. Magnetic resonance imaging changes in Fabry disease. *Acta Paediatr Suppl* 2006;95:57-62.
49. Ries M, Kim HJ, Zalewski CK, Mastroianni MA, Moore DF, Brady RO, Dambrosia JM, Schiffmann R, Brewer CC. Neuropathic and cerebrovascular correlates of hearing loss in Fabry disease. *Brain* 2007;130:143-50.
50. Falke K, Buttner A, Schittkowski M, Stachs O, Kraak R, Zhivov A, Rolfs A, Guthoff R: The microstructure of cornea verticillata in Fabry disease and amiodarone-induced keratopathy: a confocal laser-scanning microscopy study. *Graefes Arch Clin Exp Ophthalmol* 2009;247:523-34.
51. Falke K, Buttner A, Schittkowski M, Stachs O, Kraak R, Zhivov A, Rolfs A, Guthoff R: The microstructure of cornea verticillata in Fabry disease and amiodarone-induced keratopathy: a confocal laser-scanning microscopy study. *Graefes Arch Clin Exp Ophthalmol.* 2009;247:523-534.
52. Utsumi K, Yamamoto N, Kase R, et al. High incidence of thrombosis in Fabry's disease. *Intern Med.* 1997;36:327-9.
53. Ramaswami U, Whybra C, Parini R, et al. Clinical manifestations of Fabry disease in children: data from the Fabry Outcome Survey. *Acta Paediatr.* 2006;95:86-92.
54. Hoffman B, Martin S, Atul M, et al. Gastrointestinal Symptoms in 342 Patients With Fabry Disease: Prevalence and Response to Enzyme Replacement Therapy. *Clinical Gastroenterology and hepatology.* 2007;5:1447-53.
55. Magage S, Lubanda JC, Susa Z, Bultas J, Karetova D, Dobrovolny R, Hrebicek M, Germain DP, Linhart A. Natural history of the respiratory involvement in Anderson-Fabry disease. *J Inherit Metab Dis.* 2007;30:790-9.
56. Mersebach H, Johansson JO, Rasmussen AK, Bengtsson BA, Rosenberg K, Hasholt L, et al. Osteopenia: a common aspect of Fabry disease. Predictors of bone mineral density. *Genet Med.* 2007;9(12):812-8.
57. Horiuchi H, Saito N, Kobayashi S, et al. Avascular Necrosis of the Femoral Head in a Patient With Fabry's Disease Identification of Ceramide Trihexoside in the Bone by Delayed-Extraction Matrix-Assisted Laser Desorption-Time-of-Flight Mass Spectrometry. *Arthritis & Rheumatism.* 2002; 46(7):1922-25.
58. Cole AL, Lee PJ, Hughes DA, Deegan PB, Waldek S, Lachmann RH. Depression in adults with Fabry disease: a common and under-diagnosed problem. *J Inherit Metab Dis.* 2007;30:943-51.
59. Deegan PB, Baehner AF, Barba Romero MA, Hughes DA, Kampmann C, Beck M. Natural history of Fabry disease in females in the Fabry Outcome Survey. *J Med Genet.* 2006;43:347-52.
60. Mayes JS, Scheerer JB, Sifers RN, Donaldson ML: Differential assay for lysosomal alpha-galactosidases in human tissues and its application to Fabry's disease. *Clin Chim Acta.* 1981;112:247-251.
61. Ceci R, Francesco P, Mucci J, et al. Reliability of enzyme assays in dried blood spots for diagnosis of 4 lysosomal storage disorders. *Advances in Biological Chemistry.* 2011;1:58-64.
62. Mehta A, Clarke JT, Giugliani R, Elliott P, Linhart A, Beck M, et al. Natural course of Fabry disease: changing pattern of causes of death in FOS — Fabry Outcome Survey. *J Med Genet.* 2009;46(8):548-52.
63. Amartino H, Politei J, Cabrera G, et al. Guía práctica para el estudio, diagnóstico y tratamiento de la Enfermedad de Fabry. www.intramed.net
64. Lenoir G, Rivron M, Gubler MC, Dufier JL, Tome FS, Guivarch M. Fabry's disease. Carbamazepinetherapy in acrodyniform syndrome. *Arch Fr Pediatr.* 1977;34(8):704-16.
65. Desnick R. Enzyme replacement therapy for Fabry disease: lesson from two α -galactosidase A orphan products and one FDA approval. *Expert Opin Biol Ther.* 2004;4(7):1167-76.