

Uvod

Kolposkopijo je leta 1925 uvedel nemški ginekolog Hans Hinselmann in je širšo uporabo v Evropi doživela po 2. svetovni vojni. Kolposkopija je danes še vedno standardna diagnostična metoda pri obravnavi žensk z nenormalnim citološkim brisom materničnega vratu (BMV), saj nam omogoča ugotavljanje predrakavih sprememb in sprejemanje ustreznih odločitev o nadaljnjem zdravljenju. Za uspešno ugotavljanje patoloških kolposkopskih sprememb materničnega vratu je nujno poznavanje normalne kolposkopske slike, ki jo opisujemo v nadaljevanju tega prispevka.

Normalna kolposkopska slika

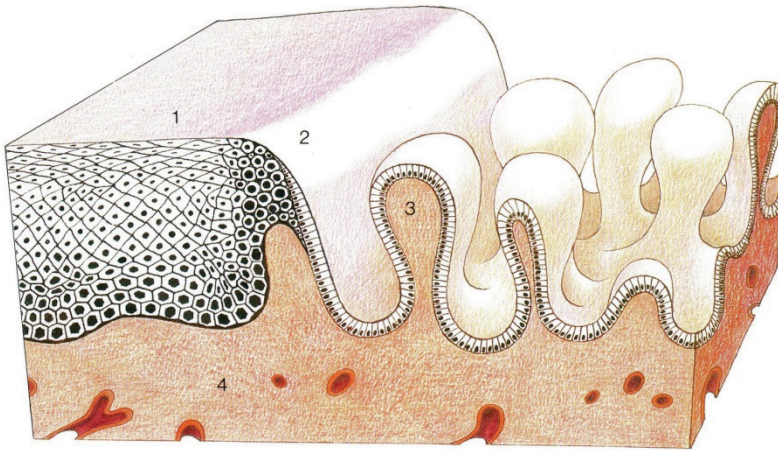
Kolposkopsko sliko materničnega vratu (cerviksa) določajo:

- ploščatocelični epitelij ektocerviksa,
- visokoprizmatski, cilindričen epitelij endocerviksa in
- meja med obema epitelijema, ki jo imenujemo transformacijska cona (TZ) oz. angleško SCJ (squamo-columnar junction).

Ploščatoceličen epitelij ektocerviksa je večskladen. Celice bazalnega sloja so ravno omejene proti stromi. Ploščate celice vsebujejo glikogen, zato se po tuširanju s Schilerjevo raztopino joda obarvajo rjavo.

Visokoprizmatski, cilindričen epitelij endocerviksa, (v žargonu nepravilno imenovan "žlezni") je enoslojen, meja proti stromi je nagubana, stroma ima papile z žilami. Žile prosevajo rdeče, kar opredelimo makroskopsko kot "eritroplakijo". S kolposkopom vidimo značilno "grozdasto" strukturo visokoprizmatskega epitelija. Govorimo o "ektropiji" visokoprizmatskega epitelija na ektocerviksu. Seveda se lahko za makroskopsko rdečo eritroplakijo, poleg visokoprizmatskega epitelija, skrivajo še tipična ali atipična transformacijska cona, glandularna erozija, razjeda npr. zaradi karcinoma in še kaj.

Transformacijsko cono vidimo kot območje “preraščanja” visokoprizmatskega epitelijskega s ploščatoceličnim epitelijem. Dejansko pa ploščatocelični epitelij ostaja na svojem mestu in ne prerašča visokoprizmatskega epitelijskega. Na območju transformacijske cone prihaja do metaplazije visokoprizmatskega epitelijskega v ploščatoceličnega kar imenujemo **ploščatocelična (skvamozna) metaplazija**. Pri tem se izravna meja epitelijskega proti stromi, papile z žilami se sploščijo. Transformacijska cona je do začetka odraščanja tanka črta med obema epitelijema – primarna SCJ. Kasneje zajema celoten kolobar metaplazije med primarno SCJ in preostalim visokoprizmatskim epitelijem (sekundarna SCJ oz. v žargonu nepravilno imenovana "transformacijska cona" v ožjem pomenu).



Slika 1 prikazuje histološko shemo transformacijske cone. 1 – ploščatoceličen epitelij, 2 – transformacijska cona, 3 – visokoprizmatski epitelij.

Ploščatocelično metaplazijo pospešujejo estrogene in nizek pH okolja, patološko jo deformirajo okužbe (npr. HPV), poškodbe in drugi vplivi (kemični, IUD?). Ploščatocelična metaplazija je najbolj izrazita med intrauterinim razvojem, odraščanjem in v prvi nosečnosti. V teh obdobjih je tudi najbolj ranljiva za patološke deformacije.

V času intrauterinega razvoja preraste ploščatoceličen epitelij nožnice (oz. urogenitalnega sinusa) visokoprizmatski epitelij cerviksa, (ki je paramezonefritičnega, Muellerjevega porekla), kar vodi do primarne SCJ meje med epitelijema. Meja je na ektocerviksu, sega lahko celo na svod nožnice in je do nastopa odraščanja ozka in tanka.

Med odraščanjem se prične ploščatocelična metaplazija visokoprizmatskega epitelijskega. Ploščatocelična metaplazija ni enakomerna: najbolj izrazita je na vrhu papil, ki so najbolj izpostavljene znižanemu pH. V globini kripta ščiti mukus visokoprizmatski epitelij in je zato ploščatocelična metaplazija kasnejša in počasnejša.

Metaplazija pa ni enakomerna le po globini ampak tudi po površini. Zato se transformacijska cona razširi in zajema območje med primarno mejo med epitelijema (nastalo v času intrauterinega razvoja) in dejansko novo mejo med preostalim visokoprizmatskim epitelijem in ploščatoceličnim epitelijem, nastalim z metaplazijo (in ne s "preraščanjem" od primarne SCJ meje). Meja med epitelijema je lahko zvezdaste oz. jezikaste strukture. Metaplastični epitelij lahko preraste bazo zvezdaste strukture visokoprizmatskega epitelijskega. Kadar metaplastični epitelij "obkoli" večji otok visokoprizmatskega epitelijskega govorimo o "oknih žleznega epitelijskega", kadar pa so otočki preostalega visokoprizmatskega epitelijskega manjši pa o "žleznih špranjah". Metaplazija lahko povsem prekrije otok visokoprizmatskega epitelijskega, ki se invertira kar vidimo kot "Ovulo Nabothi".

Kolposkopske slike širokih transformacijskih con so raznolike in zelo pisane. Neizkušenega opazovalca zlahka prestrašijo, da jih proglasi za atipične, čeprav so le drugače (varianete) normalne, tipične transformacijske cone, ki torej zajema območje med primarno mejo med visokoprizmatskim in ploščatoceličnim epitelijem (primarno SCJ, nastalo v času intrauterinega razvoja) in dejansko novo mejo med epitelijema.

Pri transformacijski coni ocenjujemo vidljivost, velikost, površino, rob, žilje, reakcijo na tuširanje.

Transformacijsko cono vidimo lahko v celoti na ektocerviksu (**TZ 1**), v celoti na ekto- in endocerviksu (**TZ 2**) ali pa je vsaj deloma endocervikalno tako, da je ne vidimo v celoti (**TZ 3**).

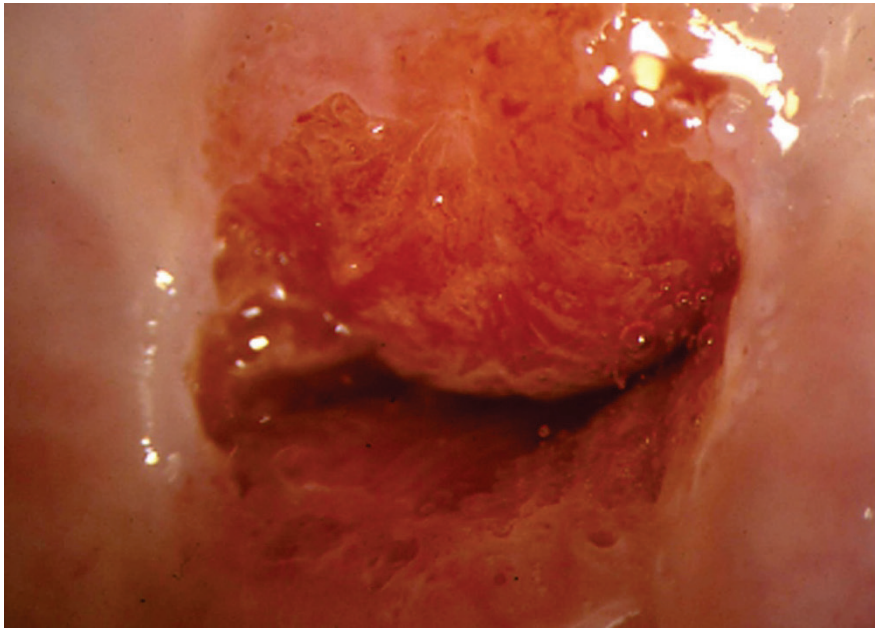
Kolposkopija je **zadovoljiva**, kadar vidimo celo območje transformacijske cone. V primerih, ko ne vidimo cele transformacijske cone (npr. kadar sega deloma v cervikalni kanal), pa kolposkopija **ni zadovoljiva**, tudi če je vidni del transformacijske cone normalen.

Transformacijska cona je lahko majhna ali velika: **tip I** < 1 cm², **tip II** 1-2 cm², **tip III** 3-4 cm², **tip IV** sega do svoda (forniksa) nožnice.

Končno je transformacijska cona **tipična** (normalna) ali **atipična**.

Metaplastične celice imajo sorazmerno velika jedra in malo citoplazme. Zato metaplastični epitelij ni prosojen ampak je nežno bel. Po tuširanju s 3 % očetno kislino se celice dehidrirajo. Citoplazma uplahne, preostala jedra se zgostijo. S kolposkopom vidimo, da je belina izrazitejša, čeprav še vedno rahla, kar opišemo kot **bel epitelij**. Metaplastične celice ne vsebujejo glikogena. Zato se po tuširanju z jodom oz. Schilerjevo raztopino ne obarvajo. Pri metaplaziji se izravna meja epitelija proti stromi, papile z žilami se sploščijo, zato ne vidimo žilnih pojavov. Le pri starih ženskah z atrofičnim epitelijem cerviksa lahko vidimo sploščene žile, ki se enakomerno vejijo, kar opisujemo kot mrežaste ("network") punktacije. Žilne pojave in mejo med epitelijema poudari pri kolposkopiji zeleni filter.

Pri displazijah je belina epitelija izrazitejša in po tuširanju z očetno kislino izrazito groba. Stroma s papilami in žilami se ne splošči ampak celo poglobi in deformira. Ozke, poglobljene papile z žilami opisujemo kot razne oblike **punktacij** (npr. "hairpin", itd). Široke, deformirane papile z žilnimi pleteži pa tvorijo **mozaik**. Z izrazom **levkoplakija** označujemo le bel epitelij, ki je tako grob, da ga vidimo že makroskopsko. Predstavlja lahko hiperkeratozo, kondilom ali displazijo. Ker je tako debel, prekriva žilne fenomene, ki so za oceno morebitne displazije pomembnejši od grobosti oz. debeline samega belega epitelija.



Slika 2 prikazuje normalno kolposkopsko sliko materničnega vratu.

Zaključki

Normalno kolposkopsko sliko materničnega vratu določajo ploščatocelični epitelij ekto cerviksa, visokoprizmatški, cilindričen epitelij endocerviksa in meja med obema epitelijema, ki jo imenujemo transformacijska cona. Kolposkopija je zadovoljiva, kadar vidimo celo območje transformacijske cone. Dobro poznavanje normalne kolposkopske slike je nujen pogoj za pravilno ugotavljanje atipičnih kolposkopskih slik.

Literatura

Apgar, B.S., Brotzman, G.L., Spitzer, M. Colposcopy, Principle and Practice. Saunders Elsevier; 2008

Burghart E., Girardi, F., Pickel, H.. Colposcopy, Cervical Pathology. Thieme Verlag, Stuttgart, New York; 1998

Bornstein, J., Bentley, J., Bosze, P., Girardi, F., Haefner, H., Menton, M., Perrotta, M., Prendiville, M., Russell, P., Sideri, M., Strander, B., Torne, A., Walker, P., 2011 I.F.C.P Nomenclature Committee, 14. World Congress of Cervical Pathology and Colposcopy Rio de Janeiro, 5. julij 2011.

Smrkolj,Š. Citološke in biopsijske tehnike in kolposkopija v ginekologiji Med. Razgl.2011; 50(2) 45-54

Uršič-Vrščaj, M., Primic-Žakelj, M., Kirar-Fazarinc, I., et al. Navodila za izvajanje programa ZORA 3rd ed., Ljubljana: Onkološki inštitut; 2003.

Uršič-Vrščaj, M., et al. Smernice za celostno obravnavo žensk s predrakavimi spremembami materničnega vratu. Ljubljana:2011, < <http://zora.onko-i.si/>.>

Walkner, P., Dexeus, S., De Palo, G., et al. International Terminology of Colposcopy. An Updated Report from the International Federation for Cervical Pathology and Colposcopy. Obstet. Gynecol 2003;101(1):175-7