



TITLE:

術前化学療法としてゲムシタビン, シスプラチン, S-1併用療法を施行 した原発性女子尿道腺癌の1例

AUTHOR(S):

西川, 武友; 杉野, 友亮; 大和, 俊介; 北野, 剛士; 佐々
木, 豪; 加藤, 学; 舩井, 覚; ... 有馬, 公伸; 杉村, 芳樹; 内
田, 克典

CITATION:

西川, 武友 ...[et al]. 術前化学療法としてゲムシタビン, シスプラチン, S-
1併用療法を施行した原発性女子尿道腺癌の1例. 泌尿器科紀要 2020,
66(4): 115-119

ISSUE DATE:

2020-04-30

URL:

https://doi.org/10.14989/ActaUrolJap_66_4_115

RIGHT:

許諾条件により本文は2021/05/01に公開

術前化学療法としてゲムシタビン, シスプラチン, S-1 併用療法を施行した原発性女子尿道腺癌の1例

西川 武友¹, 杉野 友亮¹, 大和 俊介¹, 北野 剛士¹
佐々木 豪¹, 加藤 学¹, 舛井 覚¹, 西川 晃平¹
吉尾 裕子¹, 神田 英輝¹, 有馬 公伸¹, 杉村 芳樹¹
内田 克典²

¹三重大学大学院医学系研究科腎泌尿器外科学, ²三重大学大学院医学系研究科腫瘍病理学

NEOAJUVANT CHEMOTHERAPY WITH GEMCITABINE AND CISPLATIN PLUS S-1 FOR PRIMARY FEMALE URETHRAL ADENOCARCINOMA

Taketomo NISHIKAWA¹, Yusuke SUGINO¹, Shunsuke OWA¹, Goshi KITANO¹,
Takeshi SASAKI¹, Manabu KATO¹, Satoru MASUI¹, Kohei NISHIKAWA¹,
Yuko YOSHIO¹, Hideki KANDA¹, Kiminobu ARIMA¹, Yoshiki SUGIMURA¹
and Katsunori UCHIDA²

¹The Department of Urology, Nephro-Urologic Surgery and Andrology,
Mie University Graduate School of Medicine

²The Department of Oncologic Pathology, Mie University Graduate School of Medicine

A 67-year-old female presented for evaluation of a left inguinal mass. Contrast-enhanced computed tomography revealed a tumor surrounding the urethra. Magnetic resonance imaging showed that the tumor had invaded the bladder neck on the anterior aspect of the urethra. The serum carbohydrate antigen 19-9 level was elevated. The clinical diagnosis was a primary adenocarcinoma of the female urethra (cT4N2M0). The initial treatment consisted of gemcitabine plus cisplatin (GC) and oral fluoropyrimidine (S-1). A total cysto-urethrectomy with anterior vaginal wall resection, pelvic and inguinal lymphadenectomy, and urinary diversion with ileal conduit formation were performed. The final diagnosis was urethral adenocarcinoma (ypT4ypN2, stage IV). Twelve months post-operatively, there was no evidence of recurrence or distant metastases.

(Hinyokika Kyo 66 : 115-119, 2020 DOI: 10.14989/ActaUrolJap_66_4_115)

Key words : Female urethral tumor, Adenocarcinoma, Multimodal therapy, Neoadjuvant chemotherapy, GC/S-1

緒 言

女子尿道腺癌は稀な悪性腫瘍であり, 女性の全悪性腫瘍のおおよそ0.02%である¹⁾. 女子尿道癌の発症リスク因子には尿道狭窄, 尿道憩室, ヒトパピローマウイルスによる性感染症, 放射線療法の既往があげられている. 予後は不良であり, 局所的な進行および遠隔転移を生じやすい²⁾. 原発性女子尿道腺癌に対する治療は手術療法が一般的だが, 近年, 進行癌に対しては手術前後に化学療法や放射線療法を併用した集学的治療が推奨されている³⁾. 筋層浸潤膀胱癌の周術期化学療法として, ゲムシタビン, シスプラチン併用療法(以下, GC療法)の有効性が確立されているが⁴⁾, 尿道腺癌に対する術前化学療法には確立されたレジメンは存在しない. 今回われわれはGC療法に経口フッ化ピリミジン系薬剤であるテガフル, ギメラシル, オテラシルカリウム配合薬(以下S-1)を加えた

術前化学療法(以下, GC/S-1療法)を施行後, 膀胱全摘(膀胱, 尿道, 子宮両側付属器, 膣前壁切除), 骨盤内および鼠径リンパ節郭清, 回腸導管造設術を施行した症例を経験したので, 文献的考察を加えて報告する.

症 例

患 者 : 67歳, 女性

主 訴 : 左鼠径部腫瘍

既往歴 : 高血圧

現病歴 : 2017年4月頃から左鼠径部腫瘍と尿線の傾きを自覚し, 左鼠径部腫瘍を主訴に5月に他院内科を外来受診した. 左鼠径部リンパ節摘出術を施行され, 原発不明の印環細胞癌と診断された. その後, PET-CT検査および上部, 下部消化管内視鏡検査などを施行されるも原発巣の同定ができず, 6月下旬に当院腫瘍内科を紹介受診した. 造影CT検査にて尿道腫瘍を

指摘され、10月に当科へ紹介受診となった。

現症：身長 153 cm，体重 38.8 kg，尿線の傾きを自覚していた。

検査所見：尿沈渣では RBC 5~9/HPF，WBC 30~49/HPF と膿尿の所見であった。血算，生化学検査では異常所見は指摘できなかった。腫瘍マーカーは CA19-9 49.6 U/ml（正常値 36.8 U/ml 以下）と上昇を認めた。CEA，SCC，PSA 値は正常範囲内であった。尿細胞診は陰性であった。

前医での CT 検査では左鼠径部に短径 10 mm，長径 21 mm のリンパ節腫大を認め、当院での造影 CT 検査では、膀胱頸部から尿道前壁全長に造影される腫瘤を認めた。軟性膀胱鏡検査では後部尿道から膀胱頸部にかけて白苔の付着を伴った非乳頭状隆起性腫瘤を

認め (Fig. 1A)，骨盤部造影 MRI 検査では CT 同様の所見に加え、膀胱頸部への浸潤を認めた (Fig. 1B)。左鼠径部リンパ節腫大以外には明らかなリンパ節腫大および遠隔転移は指摘できなかった。

11月に腰椎麻酔下に膀胱頸部腫瘤への TUR 生検を施行した。病理組織学的には印環細胞の充実性増殖および筋繊維間への浸潤を認めた (Fig. 1C)。

治療経過：原発性尿道腺癌，臨床病期 cT4N2M0 にて12月より術前化学療法 (GC/S-1療法) (Table 1) を3コース施行した。その後、手術を予定していたが、狭心症発症により手術は延期となった。そのため、化学療法を2コース追加，計5コース施行した。化学療法の有害事象としては倦怠感 (grade 1)，下痢 (grade 2)，血小板数減少 (grade 3)，好中球数減少 (grade 3)

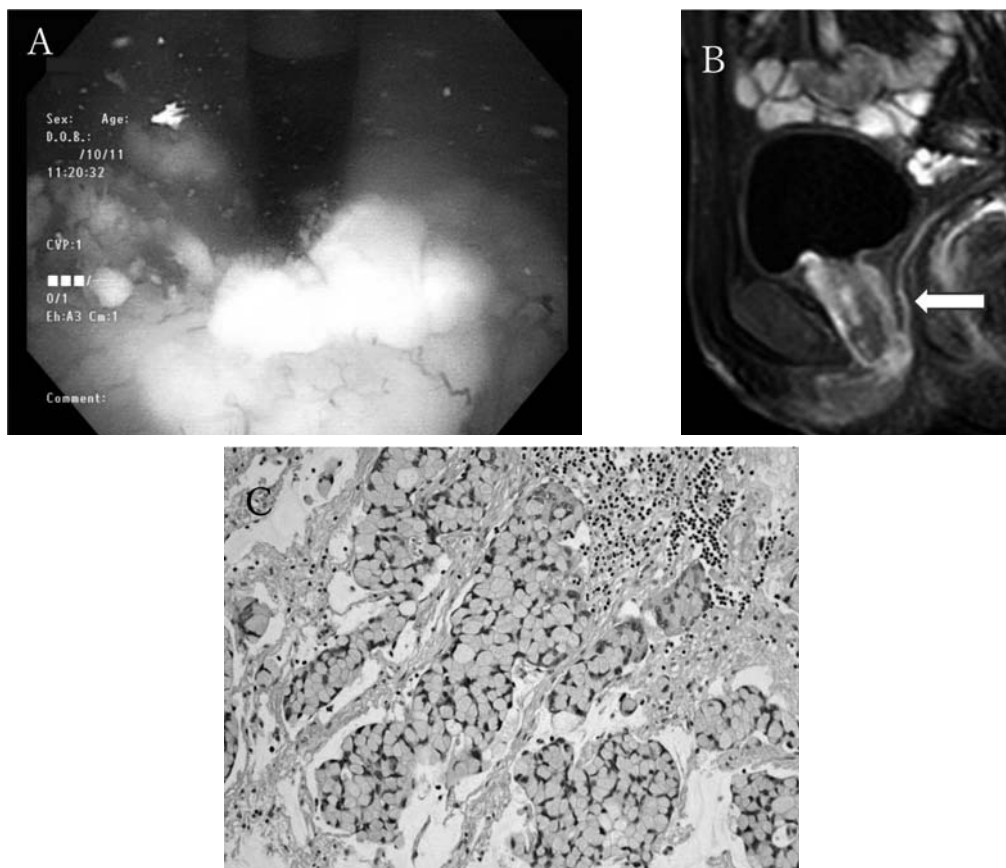


Fig. 1. A: Cystoscopic examination reveals a non-papillary sessile tumor on the bladder neck. B: Prior to chemotherapy, enhanced pelvic magnetic resonance imaging (MRI) showed a urethral tumor. The tumor invaded the bladder neck on the anterior aspect of the urethra (arrow). C: Pathologic examination of a transurethral resected specimen showed multiple signet-ring cells (HE stain $\times 100$).

Table 1. Gemcitabine, cisplatin plus S-1 regimen (gemcitabine [1,000 mg/m² on days 1 and 8], cisplatin [70 mg/m² on day 2], and S-1 [50 mg bid on days 1-14])

投与スケジュール	day 1	day 2	...	day 8	...	day 14	day 15	...	day 28
Gemcitabine 1,000 mg/m ² div	↓			↓			↓		
Cisplatin 70 mg/m ² div		↓							
S-1 50 mg p.o	↓	↓	...	↓	...	↓			

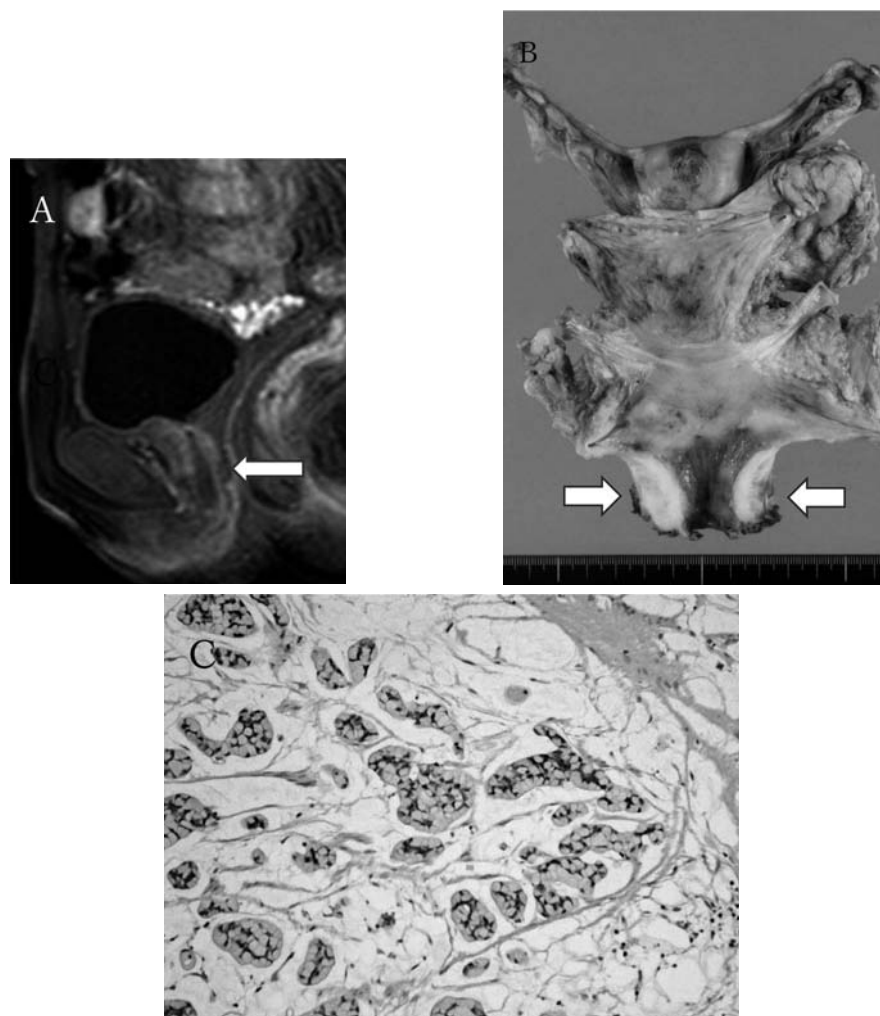


Fig. 2. A: Enhanced pelvic MRI revealed volume reduction of a urethral tumor after chemotherapy (arrow). B: Surgical specimen exhibited tumor invasion into the bladder neck (arrow). C: Pathologic appearance of the resected specimen (HE stain $\times 100$). A urethral adenocarcinoma was diagnosed.

を認めた。CA19-9 値は上昇を認めず、画像検査上、原発巣は30%の縮小を認め、PR と判断した (Fig. 2A)。2018年6月に膀胱尿道全摘術、回腸導管造設術、骨盤内 (内腸骨, 閉鎖, 外腸骨, 総腸骨領域) および鼠径部 (浅鼠径, 深鼠径領域) リンパ節郭清術、子宮両側付属器膣前壁合併切除を施行した (Fig. 2B)。腫瘍は後部尿道にあり、切除した尿道周囲の残存組織を術中迅速病理検査に提出、切除断端が陰性であることを確認した。手術時間は11時間56分、出血量 1,230 ml であった。

病理所見: 腫瘍の主座は尿道前壁に存在し、尿道前壁に膀胱固有筋層への浸潤を伴う 3 cm 大の結節型広基性腫瘍を認めた。組織では多量の粘液貯留を示す腫瘍であり、粘液腺癌と診断 (Fig. 2C)。尿道断端では腫瘍浸潤を認め、剥離面に腫瘍が露出していた。リンパ節は両鼠径、左閉鎖領域に転移を認めた。免疫染色では CEA, NKX3.1, PSA はいずれも陰性であり、

GATA3 は陽性であった。以上より原発性尿道腺癌 ypT4ypN2M0, stage IV と診断した。

術後経過: 手術後は両側鼠径部リンパ漏および膣部の吻合不全を発症し、長期間の入院を要したが、いずれもドレナージ、抗生剤投与などで改善、術後53日目に退院となった。術後12カ月経過の時点で、CA19-9 は正常値まで低下、CT 検査および骨盤部MRI検査では明らかな再発、転移なく経過しており、現在も経過観察中である。

考 察

女子尿道長は約 4 cm で、女子尿道癌の組織型は基本的に発生母地によって決定されると考えられている。尿道上皮は、近位 2/3 は移行上皮で遠位 1/3 は扁平上皮であり、尿道周囲腺は円柱上皮で覆われている。そのため、尿道は移行上皮癌、扁平上皮癌、腺癌の発生母地である⁵⁾。女子尿道腺癌は一般的に尿道周

Table 2. Summary of the patients with female urethral adenocarcinoma undergoing chemotherapy in Japan (2001-)

年齢	主訴	Stage	治療	転帰
53 ¹³⁾	尿閉	cT2N0M0	膀胱尿道全摘	7カ月で肺転移を認め、化学療法 (S-1) を施行、15カ月生存
44 ¹⁴⁾	血尿、排尿困難	cT2N0M0	膀胱尿道全摘術後化学療法 (Epirubicin, CDDP, 5FU)	10カ月再発なし
75 ¹⁵⁾	血尿、排尿困難	cT3N0M0	術前化学療法 (CDDP, 5FU, leucovorin) 尿道全摘、膣前壁切除、膀胱瘻造設	24カ月再発なし
67 ¹⁶⁾	排尿困難	cT2N0M0	尿道全摘除術術後化学療法 (CDDP, 5FU)、放射線療法 (骨盤部)	6カ月で肺転移を認め化学療法 (CDDP, 5FU) 施行、20カ月癌死
56 ¹⁷⁾	血尿	cT4N2M0	膀胱尿道全摘術後化学療法 (S-1)	10カ月癌死
64 ¹⁸⁾	尿閉	cT4N0M0	術前化学療法 (CDDP, S-1)、放射線療法 (尿道) 膀胱尿道全摘術	6カ月で両側閉鎖リンパ節転移にて化学療法 (S-1) 施行、15カ月癌死
57 ¹⁹⁾	頻尿	cT3N0M0	膀胱尿道全摘術術後化学療法 (S-1)、放射線療法 (鼠径部)	44カ月再発なし

困腺由来と考えられているが⁶⁾、尿道周囲腺以外に腺性化生による円柱状、粘液細胞腺癌やその他に由来する明細胞腺癌の3重型に分類すると報告されている⁷⁾。尿道周囲腺は男性の前立腺と相同の組織であり、尿道周囲腺由来の腺癌では PSA 染色陽性となる症例⁸⁾や血清 PSA 値が上昇する症例⁹⁾も存在する。本症例では腫瘍は後部尿道にあり、免疫染色にて GATA3 陽性、PSA 陰性であったことから、尿道周囲腺ではなく、尿路上皮由来の腺性化生と推察された。

女子尿道癌の治療は、尿道部分切除や膀胱尿道全摘などの手術治療が一般的だが、特に局所進行尿道癌の治療に関しては手術療法に加えて、術前後に放射線療法や化学療法を併用した集学的治療が推奨されている³⁾。女子尿道癌、特に浸潤癌に対する手術療法は、膀胱尿道全摘術および骨盤内リンパ節郭清術が選択され、鼠径リンパ節郭清については触知するリンパ節腫脹がなければ通常郭清は行われない⁵⁾。本症例では鼠径リンパ節腫大を認めたため、膀胱尿道全摘および骨盤内リンパ節郭清術に加え、両側鼠径リンパ節郭清を施行している。放射線療法に関しては有効であったとする報告はあるが³⁾、放射線療法を術前もしくは術後に施行するかは賛否両論がある¹⁾。本症例では尿道断端が陽性であったため、術後に放射線療法を予定していたが、両側鼠径部リンパ漏および膣部の吻合不全を認めたため、照射は施行せずに経過観察となった。化学療法に関しては、本邦報告例では尿道腺癌に対する化学療法として、CDDP、5-FU 併用療法や CDDP、5-FU、leucovorin 併用療法などの全身化学療法併用が有効であったという報告 (Table 2) があり、EAU guideline on Primary Urethral Carcinoma では、局所進行尿道癌では術前化学療法としてシスプラチンベースのレジメンを施行すべきと記載されている¹⁰⁾。Yuらは膀胱腺癌3例および尿管癌3例の計6例に対して術前化学療法として GC/S-1 療法を計3コース施行し、全例に重大な副作用はなく、CR が2例、PR が

2例、SD が1例、PD が1例であったと報告している¹¹⁾。われわれが検索しえた限りでは、尿道腺癌に対して GC/S-1 療法を施行した報告はなかった。Yuらの報告した化学療法は、症例数は少ないが効果も期待でき、安全性も評価されているため、本症例では女子尿道腺癌に対して GC/S-1 療法を応用することで、原発巣の縮小を認め、術後12カ月と短期間ではあるが、明らかな転移再発なく経過している。そのことから、女子尿道腺癌に対する GC/S-1 療法の有効性が示唆された。

女子尿道腺癌の予後は発生部位と診断時の stage によるとされ、発生部位は前部尿道より後部尿道の方が予後不良である¹²⁾。病理組織型が予後に影響するかどうかに関しては、一貫したデータは得られていない。本症例は尿道周囲の断端が陽性、リンパ節転移陽性であり、術後に再発、転移を生じる可能性が高いと予想され、今後転移再発を認めた場合には GC/S-1 療法および放射線療法を検討している。女子尿道腺癌は稀な疾患であり、治療には確立されていない点が多く、今後のさらなるエビデンスの蓄積が待たれる。

結 語

今回われわれは女子尿道腺癌 cT4N2M0 に対して術前化学療法としてゲムシタピン、シスプラチン、S-1 療法を施行後、膀胱尿道全摘術、リンパ節郭清術を施行した症例を経験した。

文 献

- 1) Ouzaid I, Hermieu JF, Dominique S, et al.: Management of adenocarcinoma of the female urethra: case report and brief review. *Can J Urol* **17**: 5404-5407, 2010
- 2) Gakis G, Morgan TM, Efstathiou JA, et al.: Prognostic factors and outcomes in primary urethral cancer: results from the international collaboration on primary urethral carcinoma. *World J Urol* **34**: 97-103, 2016

- 3) Sailer SL, Shipley WU and Wang CC : Carcinoma of the female urethra : a review of results with radiation therapy. *J Urol* **140** : 1-5, 1988
- 4) 日本泌尿器科学会編 : 膀胱癌診療ガイドライン 2015年版, 医学図書出版, 2009
- 5) Narayan P and Konety B : Surgical treatment of female urethral carcinoma. *Urol Clin North Am* **19** : 373-382, 1992
- 6) Dodson MK, Cliby WA, Keeney GL, et al. : Skene's gland adenocarcinoma with increased serum level of prostate-specific antigen. *Gynecol Oncol* **55** : 304-307, 1994
- 7) Sharp DS and Angermeier KW : Surgery of penis and female urethral carcinoma. In : *Cambell-Walsh Urology*. Edited by Wein AJ, Kavoussi LR, Novick AC, et al, 10th ed, pp 51-955, Elsevier, Philadelphia, 2012
- 8) Reis LO, Billis A, Ferreira FT, et al. : Female urethral carcinoma : evidences to origin from Skene's glands. *Urol Oncol* **29** : 218-223, 2011
- 9) Tsutsumi S, Kawahara T, Hattori Y, et al. : Skene duct adenocarcinoma in a patient with an elevated serum prostate-specific antigen level : a case report. *J Med Case Rep* **12** : 32, 2018
- 10) European Association of Urology. Guidelines on Primary Urethral Carcinoma. European Association of Urology Guidelines. 2018 edition, p 11
- 11) Yu B, Zhou J, Cai H, et al. : Neoadjuvant chemotherapy for primary adenocarcinomas of the urinary bladder : a single-site experience. *BMC Urol* **15** : 3, 2015
- 12) Dalbagni G, Zhang ZF, Lacombe L, et al. : Female urethral carcinoma : an analysis of treatment outcome and a plea for a standardized management strategy. *Br J Urol* **82** : 835-841, 1998
- 13) 関 英, 浮村 理, 水谷 陽, ほか : 原発性女子尿道腺癌の1例. *泌尿紀要* **47** : 509-512, 2001
- 14) 古家琢也, 山内崇生, 工藤誠治, ほか : 女子尿道腺癌の1例. *臨泌* **56** : 427-429, 2002
- 15) Awakura Y, Nonomura M, Itoh N, et al. : Adenocarcinoma of the female urethral diverticulum treated by multimodality therapy. *Int J Urol* **10** : 281-283, 2003
- 16) 小泉 貴, 坂東 重, 神田 和, ほか : 原発性女子尿道癌の2例. *日泌尿会誌* **98** : 790-794, 2007
- 17) 富山 裕, 真崎 拓, 徳田 雄, ほか : 傍尿道憩室由来と考えられた女子尿道腫瘍の1例. *西日泌尿* **69** : 71-74, 2007
- 18) 田中 一, 増田 均, 駒井 好, ほか : 集学的治療を施行した原発性女子尿道腺癌の1例. *泌尿紀要* **55** : 43-46, 2009
- 19) 相原 衣, 山田 祐, 上田 康, ほか : T3 女子尿道腺癌に対し集学的治療を行った1例. *泌尿器外科* **28** : 1549-1552, 2015

(Received on September 9, 2019)

(Accepted on December 5, 2019)