

## Rekonstrukcja krtani z użyciem autologicznej chrząstki żebra i stentu T – opis przypadku

Laryngeal reconstruction using autologous rib cartilage and T stent – a case report



Janusz Warmus<sup>1</sup>, Tomasz Gil<sup>1</sup>, Wojciech Gocyk<sup>1</sup>, Mirosław Ziętkiewicz<sup>2</sup>, Jarosław Kuźdzał<sup>1</sup>

<sup>1</sup>Oddział Chirurgii Klatki Piersiowej Krakowskiego Szpitala Specjalistycznego im. Jana Pawła II

<sup>2</sup>Pododdział Intensywnej Terapii Pulmonologicznej Krakowskiego Szpitala Specjalistycznego im. Jana Pawła II

Kardiochirurgia i Torakochirurgia Polska 2011; 8 (1): 86–90

### Streszczenie

W pracy przedstawiono przypadek operacyjnego leczenia urazowego uszkodzenia krtani z ubytkiem ok. 1/2 jej obwodu. Zastosowano leczenie etapowe. Pierwotna rekonstrukcja polegała na odtworzeniu przedniej ściany krtani z wykorzystaniem autologicznej chrząstki żebra, szynowanej za pomocą stentu silikonowego typu T. Uzupełnieniem zabiegu była dolna tracheostomia. Kolejne etapy leczenia obejmowały zabiegi endoskopowe, w trakcie których skracano długość stentu i usuwano ziarninę. Po 6 miesiącach usunięto stent T, uzyskując wyleczenie.

**Słowa kluczowe:** rekonstrukcja krtani, przeszczep chrząstki, stent T.

### Abstract

We present a case of surgical treatment of traumatic laryngeal injury with loss of about half its circumference. Stage therapy was applied. The primary reconstruction was to restore the front of the larynx with the help of autologous rib cartilage, supporting with the silicone T-tube stent. Complement treatment was lower tracheostomy. The next steps include endoscopic therapy, during which shortened the length of the stent and granulation tissue removed. After 6 months, the T-tube stent was removed, obtaining recovery.

**Key words:** laryngeal reconstruction, cartilage graft, T-tube stent.

### Wstęp

Izolowane uszkodzenia krtani z ubytkiem części jej ściany są rzadkie. Najczęstszą ich przyczyną są rany cięte i postrzałowe. Późnym następstwem urazu bywa zwężenie, często skazujące pacjentów na przewlekłą tracheostomię. Pierwotna rekonstrukcja, o ile jest możliwa, opiera się na odtwarzaniu ściany krtani przy użyciu przeszczepów autologicznych, protezowaniu, rozszerzaniu lub udrażnianiu światła górnych dróg oddechowych.

### Opis przypadku

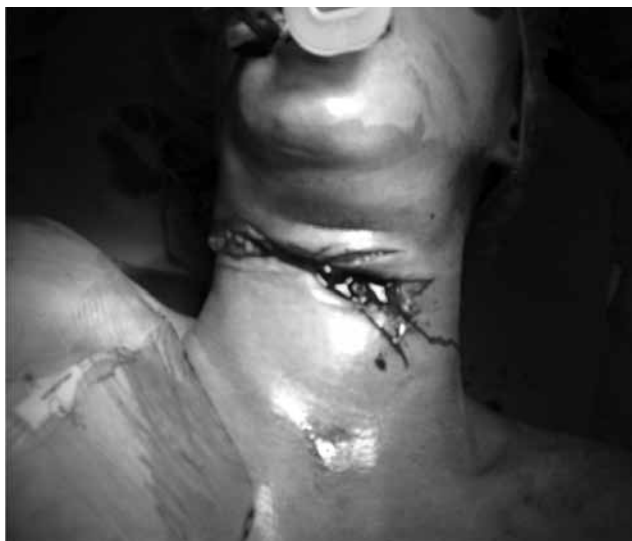
Dwudziestosześcioletnia kobieta została przyjęta 16.04.2009 r. w trybie pilnym ze Szpitalnego Oddziału Ratunkowego z rozległą raną ciętą szyi, po próbie samobójczej. Przy przyjęciu chora była nieprzytomna, w stanie śpiączki farmakologicznej, zaintubowana do tchawicy rurką nr 6,0. Na szyi miała założony opatrunek uciskowy. Nie stwierdzono czynnego krwawienia zewnętrznego. Parametry życiowe: akcja serca – 115/min, ciśnienie tętnicze krwi – 90/60 mm Hg, wysycenie tlenem hemoglobiny krwi tętniczej (SpO<sub>2</sub>) – 89%. Chorą podłączono do respiratora

w trybie w trybie synchronicznej, przerywanej wentylacji wymuszonej (ang. *synchronized intermittent mandatory ventilation* – SIMV); zawartość tlenu w mieszaninie oddechowej (FiO<sub>2</sub>) – 0,8, częstość wentylacji (f) – 14/min. Założono wkłucie centralne, cewnik tętniczy, cewnik do pęcherza moczowego. Morfologia krwi ujawniła ostrą anemię pokrwotoczną: leukocytoza 17,8×10<sup>3</sup>/μl, stężenie hemoglobiny 7,2 g/dl, hematokryt 21,8%, płytki krwi 151,0×10<sup>3</sup>/μl. Badanie gazometryczne krwi tętniczej: pH – 7,307, prężność dwutlenku węgla (PCO<sub>2</sub>) – 45,6 mm Hg, prężność tlenu (PO<sub>2</sub>) – 447,0 mm Hg, stężenie jonów wodorowęglanowych (HCO<sub>3</sub><sup>-</sup>) – 22,2 mmol/l. Przetoczono płyny dożylnie, 2 j. koncentratu krwinek czerwonych, 1 j. osocza, zredukowano FiO<sub>2</sub>. Włączono antybiotyki: ampicylinę z sulbaktamem oraz amikacynę.

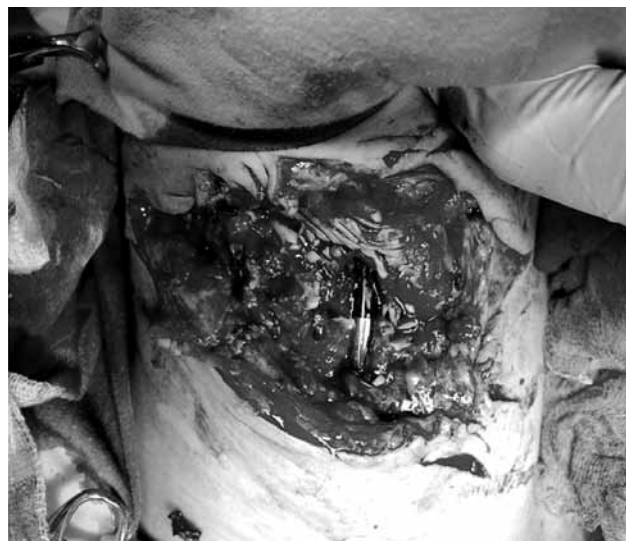Po ustabilizowaniu stanu chorej zdecydowano o przeprowadzeniu zabiegu chirurgicznego. Na sali operacyjnej usunięto opatrunek uciskowy. Stwierdzono liczne rany cięte prawej przednio-bocznej powierzchni szyi (ryc. 1.).

Podwiązano kilka krwawiących naczyń, uzyskując dostateczną hemostazę. Rany cięte obejmowały przednią po-

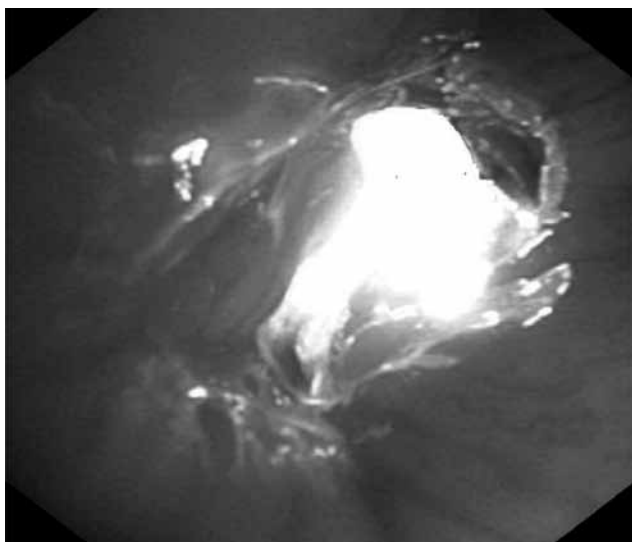
**Adres do korespondencji:** lek. med. Janusz Warmus, Owczary 194, 32-088 Przybysławice, tel. +48 695 180 964, faks +48 126 143 431, e-mail: januszwarmus@tlen.pl



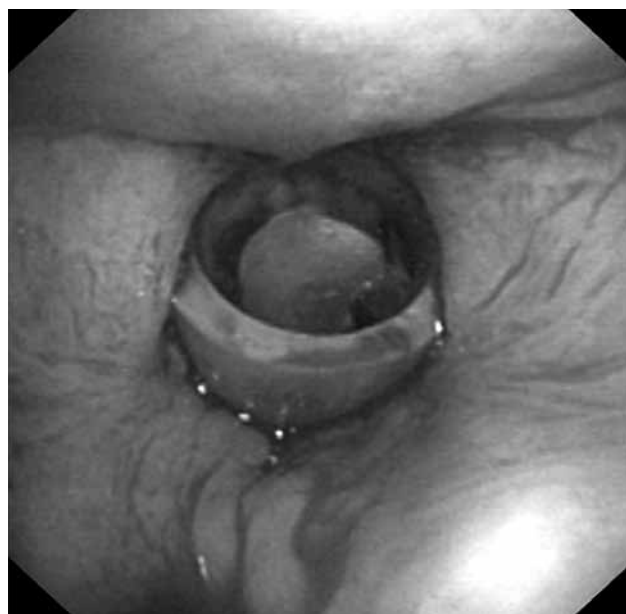**Ryc. 1.** Zdjęcie śródoperacyjne. Charakter ran wskazuje, że powstały w wyniku kilku powtarzanych cięć



**Ryc. 2.** Zdjęcie śródoperacyjne. W miejscu ubytku krtani widoczna rurka intubacyjna



**Ryc. 3.** Zdjęcie endoskopowe od strony wejścia do krtani. Zniszczona prawa struna głosowa



**Ryc. 4.** Zdjęcie endoskopowe. Górny brzeg stentu wysunięty powyżej szpary głośni

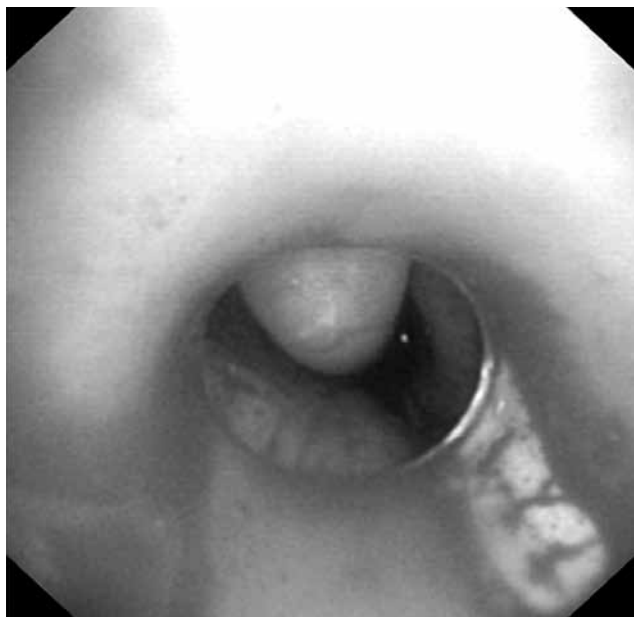
wierzchnię krtani i prawy mięsień mostkowo-obojczykowo-sutkowy. Stwierdzono ubytek przedniej części krtani od poziomu szpary głośni do okolicy podgłośniowej na długości ok. 2,5 cm; w dnie rany widoczna była rurka intubacyjna (ryc. 2.).

Ubytek sięgał 1/2 obwodu okolicy podgłośniowej. Wykonano bronchoskopię sztywną. Stwierdzono brak spoidła przedniego i części prawego więzadła głosowego (ryc. 3.).

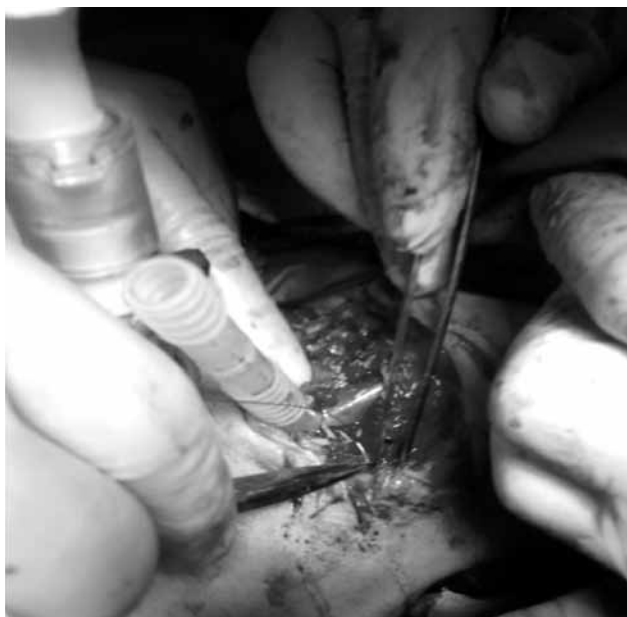Zdecydowano o odtworzeniu przedniej ściany krtani i okolicy podgłośniowej z użyciem własnej chrząstki żebrowej szynowanej silikonowym stentem T. Wykonano tracheostomię na poziomie 4.–6. chrząstki tchawicy. Oczyszczono brzegi rany, wypreparowano przednią ścianę krtani i tchawi-

cy do poziomu otworu stomijnego. Wykonano podochrzęstnowe wycięcie chrząstki II żebra po stronie lewej. Wyciętą chrząstkę uformowano skalpelem na kształt płytki odpowiadającej rozmiarowi ubytku w krtani. Do krtani wprowadzono stent silikonowy T nr 12. Ramię górne stentu sięgało powyżej szpary głośni (ryc. 4.), dolne – do poziomu tracheostomii (ryc. 5.). Ramię boczne stentu wyprowadzono na zewnątrz 2 cm powyżej otworu tracheostomijnego (ryc. 6.). Ponad górnym ramieniem stentu T umieszczono wypreparowany fragment chrząstki żebrowej, który przyszyto pojedynczymi szwami PDS 3-0 do brzegów krtani (ryc. 7.).

Mięśnie mostkowo-gnykowe szyto w linii środkowej, pokrywając wszczepioną chrząstkę. Wycięto i odświeżono brze-



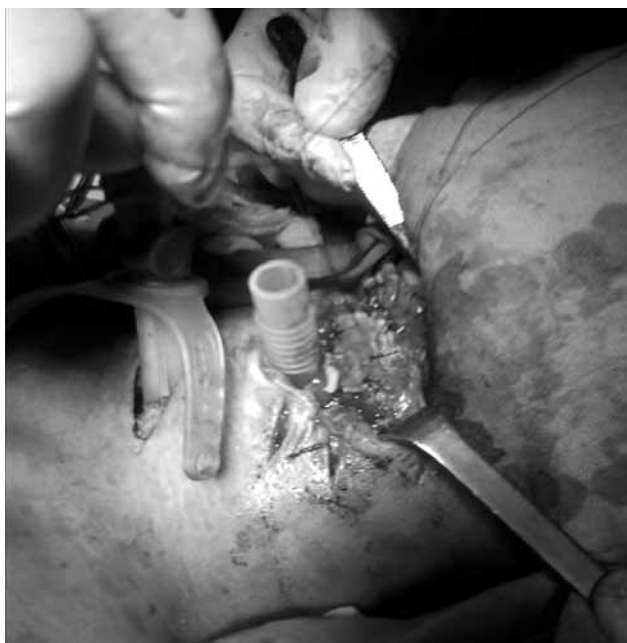**Ryc. 5.** Zdjęcie endoskopowe. Poniżej końca stentu T w tchawicy widoczna rurka tracheostomijna



**Ryc. 6.** Zdjęcie śródoperacyjne. Stent T umieszczony w tchawicy wypełnia ubytek krtani

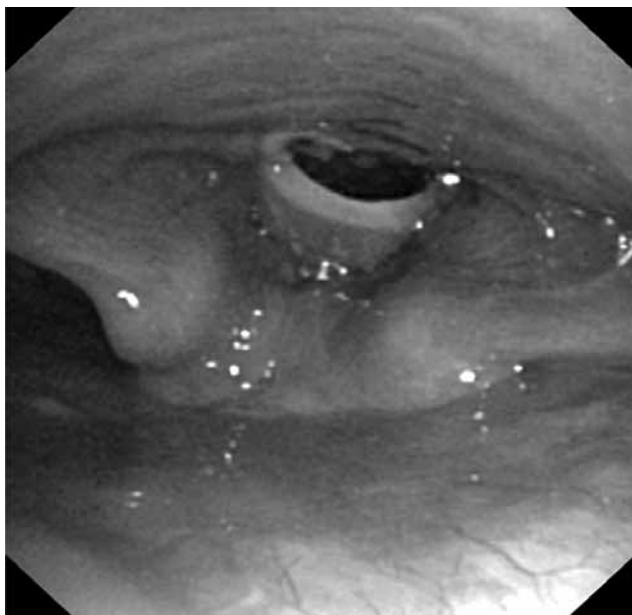gi rany skórnej i zszyto ją warstwowo. Liczne powierzchowne rany szyi zaopatrzone szwami pojedynczymi. Po zabiegu chorą przeniesiono na oddział intensywnej terapii. Pacjentka niebudzona – wentylowana przez tracheostomię mechanicznie respiratorem w trybie SIMV;  $FiO_2$  – 0,5, f – 12/min. Krążeniowo stabilna: akcja serca – 80–90/min, ciśnienie tętnicze krwi – 150–180/70–90 mm Hg. Przetoczono kolejne 2 j. koncentratu krwinek czerwonych i 1 j. osocza. W 1. dobie po operacji chorą odłączono od respiratora, prowadzono tlenoterapię bierną w układzie T 40-procentowym tlenem. Po konsultacji psychiatrycznej włączono leki antydepresyjne – paroksetynę i klorazepat dipotasowy. Rozpoczęto żywienie przez zgłąbnik żołądkowy. W 2. dobie wykonano bronchoskopię z powodu zalegania wydzieliny w drzewie oskrzelowym. W kolejnych dobach wykonywano regularną toaletę drzewa oskrzelowego. W 3. dobie osłuchowo nad polami płucnymi stwierdzono asymetrię szmeru oddechowego. Na kontrolnym radiogramie klatki piersiowej stwierdzono prawostronną odmę opłucnową. Zastosowano drenaż ssący. W 5. dobie wymieniono rurkę tracheostomijną na fonacyjną (Shiley nr 8 FEN). Rozpoczęto żywienie doustne. Ze względu na krztuszenie się podczas karmienia chorej uszczelniano balonik rurki fonacyjnej. W 7. dobie usunięto dren z prawej jamy opłucnej. Stan chorej poprawiał się i w 11. dobie przeniesiono ją na oddział chirurgii klatki piersiowej. W 20. dobie od urazu wykonano kontrolną bronchoskopię – uwidoczniono stent silikonowy sięgający tuż powyżej szpary głośni, szynujący krtań i okolice podgłośniową. Poniżej stentu widoczna była rurka tracheostomijna z otworem fonacyjnym w osi tchawicy. Pacjentka oddychała wydolnie przez tracheostomię, odżywiała się doustnie, nie krztusząc się. Po 25 dniach leczenia pacjentkę przewieziono na oddział psychiatrii.

Po 3 miesiącach pacjentka została przyjęta ponownie w celu kontrolnej oceny stanu górnych dróg oddechowych.

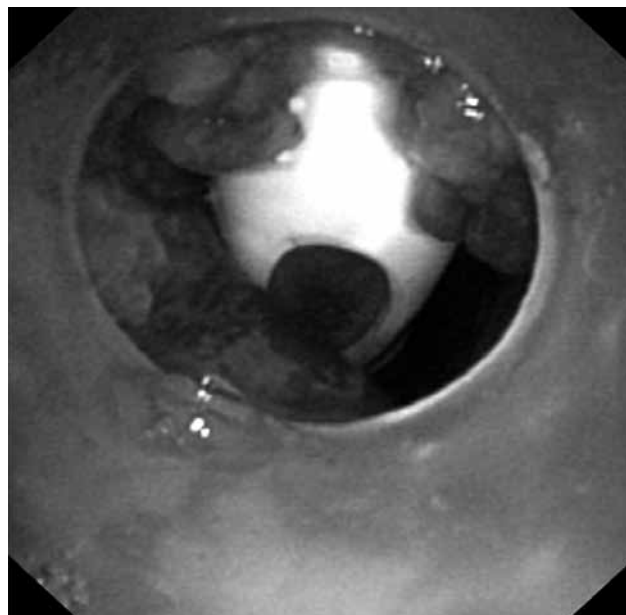


**Ryc. 7.** Zdjęcie śródoperacyjne. Ubytek krtani pokryty wszczepem chrząstki żebra

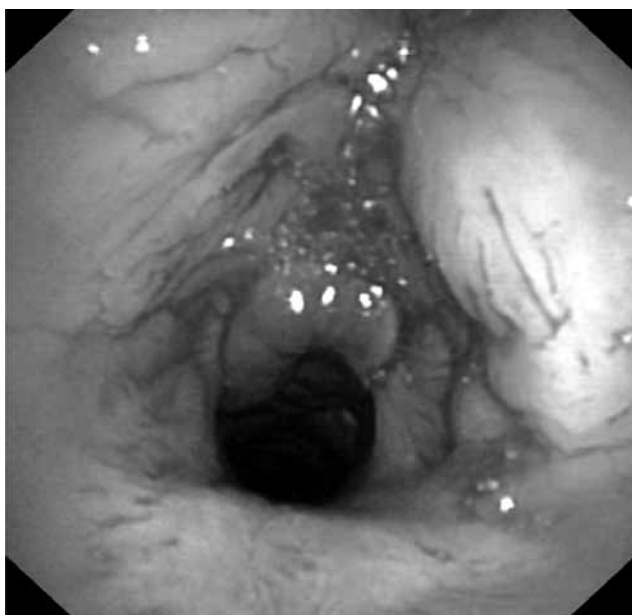W znieczuleniu ogólnym wykonano bronchoskopię. Tuż za nagłośnią w krtani uwidoczniono stent silikonowy, wysunięty powyżej poziomu szpary głośni i opierający się przednią częścią o podstawę nagłośni; wywołana tym ziarnina zwężała światło stentu o 2/3 (ryc. 8.). Poniżej stent był drożny, jego ramię dolne sięgało do rurki tracheostomijnej. Ziarnina zlokalizowana w tym miejscu zwężała w umiarkowanym stopniu światło tchawicy (ryc. 9.). Wymieniono stent T – jego górne ramię skrócono, tak aby kończyło się poniżej poziomu szpary głośni.



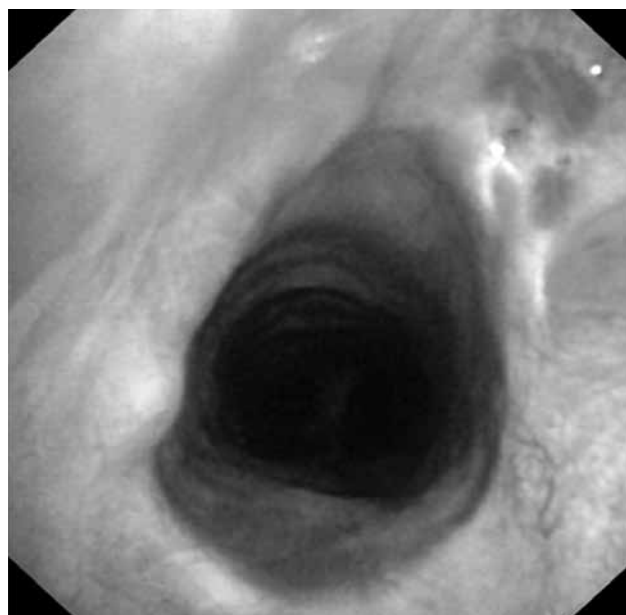
**Ryc. 8.** Zdjęcie endoskopowe krtani. Górny brzeg stentu przysto-  
nięty ziarniną od strony nagłośni



**Ryc. 9.** Zdjęcie endoskopowe tchawicy. Na brzegu stentu T w tcha-  
wicy obecna ziarnina. Poniżej widoczna rurka tracheostomijna fon-  
acyjna



**Ryc. 10.** Obraz endoskopowy 5 miesięcy po operacji. Od strony  
spoidła przedniego krtani widoczna ziarnina, nieznacznie zwęża-  
jąca światło



**Ryc. 11.** Obraz endoskopowy krtani po zakończeniu leczenia. Szpa-  
ra głośni o prawidłowym świetle

Pięć miesięcy po operacji chorą ponownie hospitalizowano. W znieczuleniu ogólnym wykonano bronchoskopię. Stwierdzono deformację krtani, rozwartą szparę głośni. Nie udało się jednoznacznie zidentyfikować więzadeł głosowych. W okolicy podgłośniowej na ścianie przedniej stwierdzono wiotką ziarninę, zwężającą w umiarkowanym stopniu światło (ryc. 10.).

Za pomocą koagulacji argonowej i kleszczyków usunięto ziarninę. Przez otwór po usuniętej rurce tracheosto-

mijnej wprowadzono stent T nr 12 o długościach ramion 1,5 cm, górny otwór stomijny pozostawiono do samoistnej obliteracji.

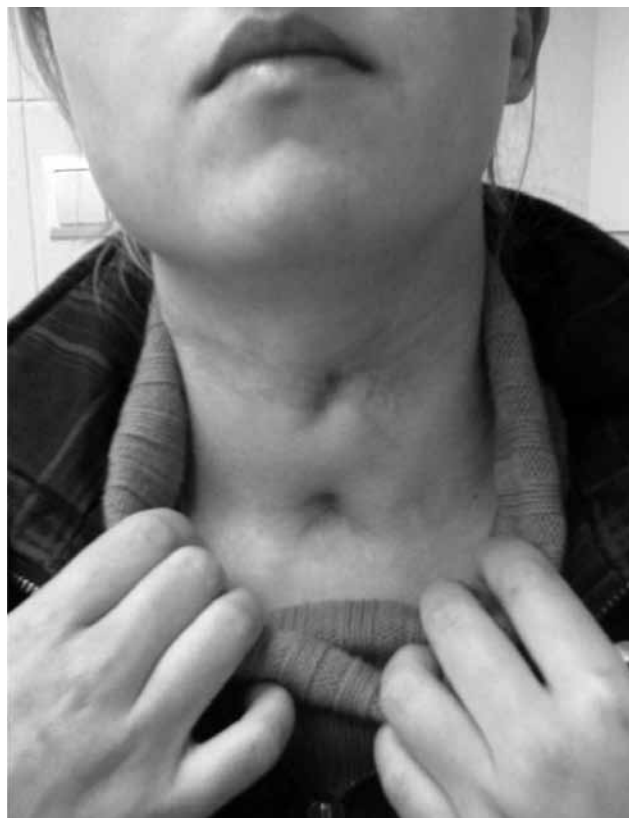Stent T usunięto ambulatoryjnie po 6 miesiącach od operacji. Ostatnia kontrola bronchoskopowa wykonana ambulatoryjnie 8 miesięcy po urazie ujawniła całkowite wygojenie uszkodzeń krtani (ryc. 11.). Pacjentka oddycha wydolnie, nie krztusi się podczas posiłków i ma zachowaną dobrą fonację (ryc. 12.).

## Dyskusja

Izolowane urazowe uszkodzenia krtani są relatywnie rzadkie w czasach pokoju. Stanowią poniżej 1% uszkodzeń szyi [1]. Uszkodzenia krtani z ubytkiem jej rusztowania chrzęstnego zwykle prowadzą w konsekwencji do zwężeń. Leczenie może być jedno- lub wieloetapowe. Do rekonstrukcji krtani stosuje się wolne przeszczepy z chrząstek żeber [2], ucha [3], unaczynione płaty okostnowo-mięśniowe [4] lub skórno-mięśniowe [5] oraz materiały sztuczne, takie jak siatki tytanowe [6] czy minipłytki vitallium [7]. Przeszczepy chrząstki żebra szynowane stentami T stanowią jedną z uznanych metod leczenia [8]. W przedstawionym przypadku uszkodzenie prawego więzadła głosowego mogło prowadzić do obrzęku i niedrożności krtani. Aby zapewnić chorej bezpieczną wentylację, zdecydowano o wytworzeniu tracheostomii. Pierwotna rekonstrukcja z zastosowaniem wolnego przeszczepu chrząstki pozwoliła uniknąć zwężenia i uzyskać dobry efekt czynnościowy.

## Piśmiennictwo

1. Danic D, Prgomet D, Sekelj A, Jakovina K, Danic A. External laryngotracheal trauma. *Eur Arch Otorhinolaryngol* 2006; 263: 228-232.
2. Terra RM, Minamoto H, Carneiro F, Pego-Fernandes PM, Jatene FB. Laryngeal split and rib cartilage interpositional grafting: treatment option for glottic/subglottic stenosis in adults. *J Thorac Cardiovasc Surg* 2009; 137: 818-823.
3. Silva AB, Lusk RP, Muntz HR. Update on the use of auricular cartilage in laryngotracheal reconstruction. *Ann Otol Rhinol Laryngol* 2000; 109: 343-347.
4. Sharma RK, Parashar A, Makkar SS. Split clavicular myoosseous flap for laryngotracheal reconstruction. *Ann Plast Surg* 2007; 58: 347.
5. He J, Xu X, Chen M, Li S, Yin W, Wang S, Gu Y. Novel method to repair tracheal defect by pectoralis major myocutaneous flap. *Ann Thorac Surg* 2009; 88: 288-291.
6. Gaafar AA, El-Daly AA, Gaafar HA. Laryngotracheal augmentation using titanium mesh. *J Laryngol Otol* 2008; 122: 391-396.
7. Weisberger EC, Nguyen CT. Laryngotracheal reconstruction using a Vitallium alloy miniplate. *Ann Otol Rhinol Laryngol* 1996; 105: 363-366.
8. Cui P, Chen W. Treatment of idiopathic laryngotracheal stenosis with laryngotracheal reconstruction. *J Laryngol Otol* 2009; 123: 1233-1236.



Ryc. 12. Zdjęcie szyi po zakończeniu leczenia