

Takojšnja rekonstrukcija zunanjega spolovila po radikalni vulvektomiji – Predstavitev rezultatov zdravljenja na KO za Ginekologijo UKC Ljubljana v obdobju 2009-2014

Smrkolj Špela, Herzog Maruša,

Zore Andrej, Kostoski Sašo

Uvod

Rak zunanjega spolovila predstavlja 3-5 % vseh ginekoloških rakov in 1-2 % rakov pri ženskah. Standardno zdravljenje invazivne bolezni predstavlja radikalna lokalna ekscizija. Ustrezna izbira tehnike rekonstrukcije zunanjega spolovila zaradi različne starosti bolnic ob postavitvi diagnoze, pridruženih kroničnih bolezni, različnih pričakovanj glede funkcionalnega in kozmetičnega rezultata ostaja izziv. Namen analize naših podatkov bolnic, zdravljenih zaradi raka zunanjega spolovila v obdobju od 2009-2014, je bil oceniti uspešnost takojšnje rekonstrukcije zunanjega spolovila.

Metode

Naredili smo retrospektivno analizo podatkov bolnic z rakom zunanjega spolovila, ki so bile primarno kirurško zdravljene na KO za Ginekologijo UKC Ljubljana v obdobju od 2009-2014. Podatke smo pridobili iz arhiviranih popisov bolnic. Pregledali smo vrsto operacije, ki je bila narejena in za nadaljnjo analizo izbrali bolnice, pri katerih je bila potrebna rekonstrukcija zunanjega spolovila z uporabo režnjev. Analizirali smo morebitne zaplete celjenja ran, nekroze režnjev in

ležalno dobo bolnic.

Rezultati

V izbranem 5-letnem obdobju smo operirali 51 bolnic z rakom zunanjega spolovila. Povprečna starost žensk v času operacije je bila 73 let. Pri 31 bolnicah (61 %) smo naredili radikalno vulvektomijo z obojestransko ingvinalno limfadenektomijo, pri 17 bolnicah (33 %) smo napravili široko ekscizijo, pri 1 bolnici (2 %) široko ekscizijo z obojestransko ingvinalno limfadenektomijo, pri 1 bolnici (2 %) je bila narejena le obojestranska ingvinalna limfadenektomija, pri 1 bolnici (2 %) pa je bila narejena enostavna vulvektomija. Uporaba fasciokutanih režnjev za rekonstrukcijo zunanjega spolovila je bila potrebna pri 8 bolnicah. Pri 4 bolnicah (50 %) smo za rekonstrukcijo uporabili le enostranski pudendalni reženj z zgornjega notranjega dela stegna, pri eni bolnici smo uporabili pudendalni reženj z zgornjega notranjega dela stegna na eni strani in V-Y reženj na drugi strani, pri eni bolnici pudendalni reženj z zgornjega notranjega dela stegna na eni strani in višek tkiva nožnice, zaradi rektokele za kritje manjšega defekta zunanjega spolovila, na drugi strani, enkrat smo uporabili enostranski vezani reženj iz glutealne gube in enkrat obojestranski vezani reženj iz glutealne gube. Pri vseh bolnicah smo v področje ingvinalne limfadenektomije vstavili dren, ki je v povprečju ostal 9 dni. Vse bolnice so imele vstavljen stalni urinski kateter, ki je bil v povprečju odstranjen po 14 dneh. Vse bolnice so prejele pooperativno profilaktično antibiotično terapijo. Povprečna ležalna doba je bila 22 dni. Pri eni bolnici je prišlo do delne dehiscence ingvinalne rane, ki se je nato celila

sekundarno, pri eni bolnici pa je prišlo do delne dehiscence rane na donorskem mestu v glutealni regiji, ki se je prav tako celila sekundarno ob uporabi oblog in rednih prevez. Pri nobeni od bolnic ni prišlo do kompletne nekroze režnja, ob tem, da so bile vse rekonstrukcije narejene istočasno s primarno operacijo karcinoma zunanjega spolovila. Vse bolnice je operiral onkološki ginekolog brez prisotnosti plastičnega kirurga.

Razprava

Večina rakov zunanjega spolovila izvira iz kože in so načeloma hitro opazni ob pregledu, tako da bi večino lahko prepoznali v zgodnjem stadiju, ko je lezija še majhna in kirurško zdravljenje enostavno. Številne bolnice se žal prepozno odločijo za pregled pri zdravniku, po drugi strani pa so začetne oblike raka zunanjega spolovila pogosto spregledane ob ginekološkem pregledu, zaradi česar je bolezen ob postavitvi diagnoze pogosto že v napreduje obliki. V kolikor je tumor ocenjen kot operabilen, je standardno kirurško zdravljenje pri napreduje obliki (FIGO stadij III, IV) radikalna vulvektomija z obojestransko ingvinalno limfadenektomijo, pogosto z delno ali popolno resekcijo sečnice, nožnice in danke. Redkeje je za popolno odstranitev tumorja potrebna pelvična eksenteracija in/ali resekcija prizadetih kosti in mišic. Za uspešno rekonstrukcijo zunanjega spolovila po tako obsežni odstranitvi tumorja je potreben izkušen operater.

Zasnovani in preizkušeni so že številni postopki rekonstrukcije zunanjega spolovila, vendar je za uspešen končni rezultat poleg ustrezne tehnične izvedbe bistvena izbira prave metode pri izbrani bolnici. V

članku, ki ga je leta 2005 objavil Salgarello s sodelavci, je bil predstavljen algoritem za izbiro ustreznega režnja. Glede na njihove izkušnje naj bi bili najustreznejši fasciokutani režnji. Pri majhnih do srednje velikih defektih priporočajo uporabo V-Y režnja, vezanega režnja iz glutealne gube ali pudendalnega režnja iz zgornjega notranjega dela stegna. V-Y reženj naj bi bil zaradi svoje vsestranskosti, zanesljivosti in enostavne izvedbe ob nizki stopnji zapletov med naštetimi najustreznejši. Za kritje večjih defektov priporočajo uporabo kožno-mišičnih režnjev, najustreznejši naj bi bil vertikalni reženj preme trebušne mišice (angl. *vertical rectus abdominis myocutaneous flap*, *VRAM flap*). Vlek režnja preko srednje linije ni priporočljiv, ker lahko zaradi prevelike napetosti pride do dehiscence in nekroze režnja. Rekonstrukcijo je zato priporočljivo načrtovati ločeno za vsako polovico zunanega spolovila, pri čemer sta glede na velikost in mesto defekta lahko uporabljena različna režnja.

Diogo in sodelavci so v retrospektivni raziskavi preučevali uspešnost takojšnje rekonstrukcije po operaciji karcinoma zunanega spolovila in zaključili, da so fasciokutani režnji iz zgornjega dela stegna trenutno najprimernejši. Poudarili so prednost razpoložljivosti tkiva na donorskem mestu, dobro viabilnost režnja in ohranitev senzibilitete. V-Y reženj iz glutealne gube, ki ga priporoča Lee s sodelavci, naj bi bil po njihovem mnenju primeren le v primerih, ko je anteriorna polovica vulve ohranjena in defekt ni prevelik. Muneuchi in sodelavci, po drugi strani, kot reženj prve izbire zagovarjajo t.i. DIEP reženj (angl. *deep inferior epigastric perforator flap*), ki temelji na prekrvavitvi iz perforantnih arterij iz spodnje globoke epigastrične arterije.

Naše izkušnje kažejo, da so rezultati rekonstrukcije zunanlega spolovila z uporabo fasciokutanih režnjev z zgornjega notranjega dela stegna ali glutealne gube dobri, saj ne puščajo hujših posledic na donorskem mestu in omogočajo dobre estetske in funkcionalne rezultate. Kožno-mišični režnji so po naših izkušnjah najprimernejši pri kritju obsežnih defektov. Priporočamo tudi medoperativno vstavitve drenov v področje po ingvinalni limfadenektomiji, saj lahko limforeja prepreči primarno celjenje rane in povzroči nekrozo režnja. Poleg vsega naštetega, moramo pri načrtovanju tehnike rekonstrukcije po operaciji karcinoma zunanlega spolovila upoštevati dejstvo, da je večina bolnic starejših in imajo pogosto pridružene številne kronične bolezni, ki lahko vplivajo na izhod zdravljenja. Pomembna je dobra predoperativna ocena, naša odločitev pa mora temeljiti tudi na pričakovanjih bolnice. Ne nazadnje je za dober rezultat zdravljenja pomembna ustrezna pooperativna nega rane in skrb za hitro rehabilitacijo bolnic. Po naših izkušnjah je priporočljiva tudi vstavitve urinskega katetra, ki ga lahko odstranimo, ko je bolnica mobilizirana in rana ustrezno celi.

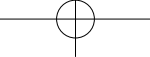
Zaključki

Rezultati takojšnje rekonstrukcije zunanlega spolovila z uporabo fasciokutanih režnjev po kirurški resekciji karcinoma so dobri. Potrebne so nadaljnje klinične raziskave, po možnosti prospektivne, ki bi primerjale uspešnost različnih postopkov rekonstrukcije enakih defektov zunanlega spolovila. Večina avtorjev poroča o primerih, pri katerih je prvi del posega, ki obsega resekcijo tumorja, izvedel onkološki ginekolog, pri rekonstrukciji pa je sodeloval s specialistom plastične in

rekonstrukcijske kirurgije. Kot navaja Weikel s sodelavci, sodelovanje s kirurgom plastikom razširi spekter mogočih kirurških rešitev rekonstrukcije zunanjega spolovila in s tem pripomore tako k boljšemu izidu onkološkega zdravljenja kot tudi boljšemu estetskemu izhodu. Kljub temu naši rezultati dokazujejo, da je uspeh rekonstrukcije zunanjega spolovila s strani izkušenega onkološkega ginekologa v sodelovanju z ustrezno izobraženim negovalnim osebjem primerljiv in omogoča zelo dobre funkcionalne in kozmetične rezultate.

Literatura

1. Russell AH, Van der Zee AGJ Vulvar and Vaginal Carcinoma. In: LL Gunderson, JE Tepper. *Clinical Radiation Oncology*. Elsevier, Amsterdam, 2016:1241-1276.
2. Weikel W, Hofmann M, Steiner E, Knapstein P.G., Koelbl H. Reconstructive surgery following resection of primary vulvar cancers. *Gynecol Oncol*. 2005;99(1): 92-100.
3. Woelber L1, Trillsch F, Kock L, Grimm D, Petersen C, Choschzick M, Jaenicke F, Mahner S. Management of patients with vulvar cancer: a perspective review according to tumour stage. *Ther Adv Med Oncol*. 2013;5(3):183-92.
4. Hockel M, Dornhofer N. Vulvovaginal reconstruction for neoplastic disease. *Lancet Oncol*. 2008;9(6):559-68.
5. Salgarello M, Farallo E, Barone-Adesi L, Cervelli D, Scambia G, Salerno G, et al. Flap algorithm in vulvar reconstruction after radical, extensive vulvectomy. *Ann Plast Surg*. 2005;54(2):184-90.
6. Diogo F, Gutemberg A, Marcio A, Guilherme A, Yara F, Talita F. Analysis of the use of fasciocutaneous flaps for immediate vulvar reconstruction. *Rev. Col. Bras. Cir*. 2012;39(1):54-9.
7. Lee PK, Choi MS, Ahn ST, Oh DY, Rhie JW, Han KT. Gluteal fold V- Y advancement flap for vulvar and vaginal reconstruction: a new flap. *Plast Reconstr Surg*. 2006;118(2):401-6.

- 
8. Muneuchi G, Ohno M, Shiota A, Hata T, Igawa HH. Deep inferior epigastric perforator (DIEP) flap for vulvar reconstruction after radical vulvectomy: a less invasive and simple procedure utilizing an abdominal incision wound. *Ann Plast Surg.* 2005;55(4):427-9.
 9. Weikel W, Schmidt M, Steiner E, Knapstein PG, Koelbl H. Surgical therapy of recurrent vulvar cancer. *Am J Obstet Gynecol.* 2006;195(5):1293-302.