

# Rekonstrukcijske rešitve po obsežnih operativnih posegih na zunanjem spolovilu

Tine Arnež

---

## Uvod

Mehko-tkivne vrzeli v področju ženskega zunanjega spolovila, nožnice in presredka so lahko posledica prirojjenih anomalij ali pridobljenih stanj. Pridobljena stanja so posledica poškodb ali resekcij zaradi vnetij in rakavih obolenj. Raki, ki prizadenejo to območje, lahko izvirajo iz sečil, rodil, prebavil ali kože. Rekonstrukcije tovrstnih vrzeli so zapletene, saj gre po navadi za tkiva, ki so bila večkrat operirana ali zdravljena z obsevanjem. Omenjeni dejavniki slabo vplivajo na prekrvljenost tkiv, podaljšujejo čas celjenja in onemogočajo kritje vrzeli s preprostimi tehnikami, kot sta direktni šiv ali kožni presadek. Pogosto so bolnice tudi sistemsko prizadete zaradi pridruženih bolezni (sladkorna bolezen, periferna arterijska okluzivna bolezen, kajenje itd.).

## Cilji rekonstrukcije

Glavni cilj rekonstrukcije je povrniti funkcijo. Bolnicam je treba omogočiti normalno odvajanje urina in blata ter neboleče spolne odnose. Občutljivost ter estetski izgled rekonstruiranega področja sta manj pomembna.

Zaradi obsežnosti resekcij je včasih treba napraviti kolostomo in derivacijo urina, kar omejuje rekonstruktivne možnosti z režnji s trebuha. Za neboleče spolne odnose moramo zagotoviti ustrezni premer

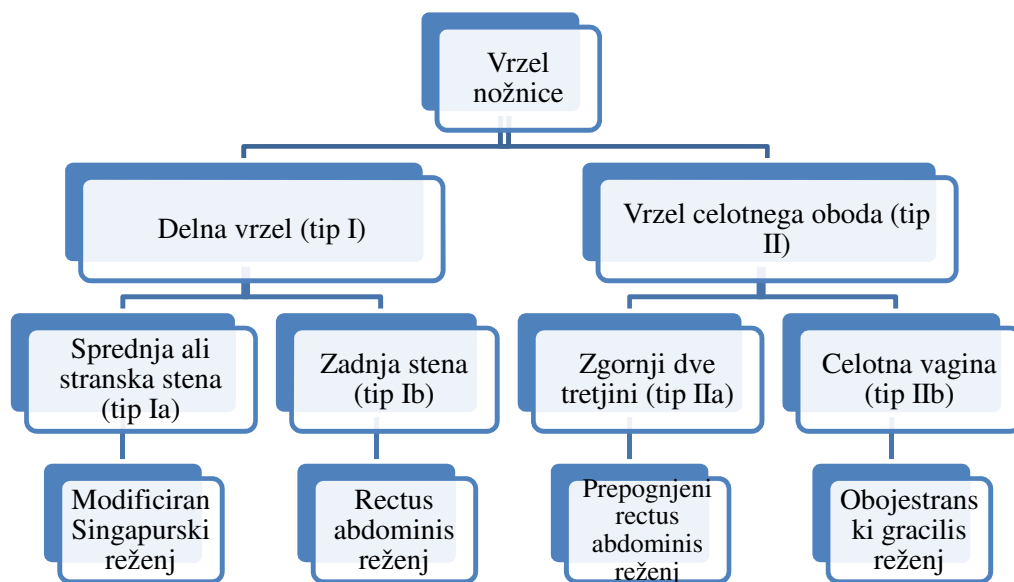
vhoda ter dolžino nožnice, ki ima trpežen mehko-tkivni pokrov, ki preprečuje poškodbe in nastajanje kroničnih ran. Pri bolnicah z ohranjeno maternico, je treba zagotoviti porodno pot. To je sicer redkost, saj maternico pri obsežnih posegih običajno odstranijo. Izjema so mlajše bolnice.

Estetski vidik je pomemben predvsem pri manjših ali delnih ekscizijah na zunanjem spolovilu. V tem primeru je cilj rekonstrukcije simetrično zunanje spolovilo.

### **Tipi rekonstrukcije**

Povrhne vrzeli zunanjega spolovila lahko zaradi ohlapnosti tkiv v okolici običajno bodisi direktno zašijemo ali pa jih prekrijemo z lokalnimi kožno-podkožnimi režnji. Če so vrzeli plitve in obsežne, jih prekrijemo s kožnimi presadki.

Pri prekrivanju večjih vrzeli, ki vključujejo tudi nožnico, si pomagamo s klasifikacijo po Cordeiru, ki tip rekonstrukcije prilagodi anatomske regije vrzeli nožnice (glej Sliko 1).



Slika 1: Klasifikacija vrzeli nožnice in njihova rekonstrukcija po Cordeiru

Večje vrzeli torej prekrivamo z mišično-kožnimi ali fascio-kožnimi reženji, ki imajo robustno in predvidljivo prekrvavitev. V vrzel jih vsijemo kot V-Y napredujoči reženj ali kot transpozicijski reženj. Reženj v vrzel pripelje dobro prekrvljeno tkivo in tako pripomore k boljšemu in hitrejšemu celjenju. Najpogostejši dajalski mesti sta trebušna stena in stegno.

Singapurski reženj je fascio-kožni reženj, ki temelji na vejah arterije pudende. Nahaja se v medialni stegenski gubi, bazo ima v višini

zadnjega roba vhoda v nožnico. Je delno oživčen in ga lahko uporabimo eno- ali oboje-stransko.

Rectus abdominis reženj je mišično-kožni reženj, ki temelji na globoki spodnji epigastrični arteriji. Kožni otok oblikujemo vertikalno, transverzalno ali poševno, glede na potrebe rekonstrukcije. Primeren je za prekrivanje velikih vrzeli. S svojim volumnom zapolni malo medenico po izpraznitvenih operacijah in tako preprečuje enterokutane fistule ter herniacijo črevesja.

Gracilis reženj je mišično-kožni reženj, ki temelji na medialni cirkumfleksni stegenski arteriji. Če uporabimo gracilis reženj obojestransko, lahko rekonstruiramo celotno nožnico, reženj pa ima dovolj volumna, da zapolni medenico po izpraznitveni operaciji. Kožni otoki reznja so manj zanesljivi kot pri rectus abdominis reznju, še posebej pri prekomerno prehranjenih bolnicah.

Režnji iz glutealne gube temeljijo na arteriji pudendi in njenih vejah. So fascijo-kožni režnji, z zadostnim volumnom. Z obojestranskim reznjem lahko rekonstruiramo celotno nožnico. Brazgotina na odvzemnem mestu je relativno skrita. V tem predelu lahko uporabimo tudi prebodnične režnje, ki temeljijo na spodnji glutealni arteriji.

Proste režnje se pri rekonstrukciji ano-genitalnega področja uporabljamo zelo redko.

## **Zaključek**

Rekonstruktivni posegi ano-genitalnega področja so zapleteni. Poseg je treba skrbno načrtovati in rekonstrukcijo prilagoditi površini in globini vrzeli. Pri tem je treba upoštevati lokalno in splošno stanje

bolnice. Cilj rekonstrukcije je čimprejšnja vrnitev bolnice v karseda normalni življenjski tok.

## **Literatura**

1. Friedman, JD. Reconstruction of the perineum. In: Thorne, C. H. ur. Grabb and Smith's Plastic Surgery. 6th ed. Philadelphia: Lippincott Williams & Wilkins, a Wolters Kluwer business. 2007. p. 708-716.
2. Silverman, RP, Singh, NK, Goldberg, NH. Vaginal reconstruction. In: McCarthy, J. G., Galiano, RD, Boutros, SG ur. *Current therapy in plastic surgery*. Philadelphia: Elsevier inc. 2006. p. 441-446.
3. Cordeiro PG, Pusic AL, Disa JJ. A classification system and reconstructive algorithm for acquired vaginal defects. *Plast Reconstr Surg*. 2007;110(4):1058-1065,
4. Niranjana, NS. Perforator flaps for perineal reconstruction. In: Spiegel, A, ur. *Perforator Flaps*. *Semin Plast Surg* 2006;20(2):133–144.