

Raisonnement clinique

Perte pondérale et dysphagie chez une patiente de 86 ans

Anne Miéville^a, Christopher Doerig^b, Gérard Waeber^a, Antoine Garnier^a

^a Service de médecine interne, Centre Hospitalier Universitaire Vaudois, Lausanne; ^b Service de gastro-entérologie et d'hépatologie, Centre Hospitalier Universitaire Vaudois, Lausanne

Présentation du cas

Cette patiente de 86 ans est hospitalisée pour investigations d'une perte pondérale de 28 kg en 2 ans accompagnée d'une dysphagie aux solides et aux liquides intermittente et de régurgitations alimentaires.

Les antécédents sont marqués par un triple pontage aorto-coronarien en 2007 et un accident vasculaire cérébral (AVC) ischémique sylvien droit profond en 2011 responsable d'un hémisyndrome facio-brachio-crural gauche partiellement régressif.

Une œso-gastro-duodénoscopie (OGD) trois mois avant l'hospitalisation a révélé une candidose œsophagienne sans obstacle à la déglutition. Un traitement de fluconazole durant 10 jours n'a pas apporté d'amélioration clinique. Un inhibiteur de la pompe à proton compte parmi la médication depuis plusieurs mois.

A l'entrée, la patiente est cachectique (BMI 13,6 kg/m²). Seule une discrète parésie faciale gauche séquellaire

est objectivée. Sur le plan paraclinique, on note une hypokaliémie à 2,7 mmol/L. La formule sanguine ainsi que les fonctions rénale, hépatique et thyroïdienne sont dans les normes. La radiographie de thorax est sans particularité.

L'OGD est répétée. Elle objective une hernie hiatale de petite taille par glissement et un érythème de l'antré. La muqueuse œsophagienne, d'aspect endoscopique normal, est biopsiée. Une œsophagite à éosinophiles et une infection à *Candida* sont écartées. La recherche d'*Helicobacter pylori* est négative. Un CT-scan cervico-thoraco-abdominal ne permet pas d'identifier de lésion tumorale. Il révèle par contre une dilatation de l'œsophage et une stase liquidienne sur toute sa longueur. Un infiltrat micronodulaire pulmonaire dans le lobe inférieur droit est également observé.

Question 1

Parmi les examens diagnostiques suivants, lequel souhaitez-vous demander en priorité?

- a) Manométrie œsophagienne à haute résolution et impédance
- b) Transit œso-gastro-duodénal baryté
- c) PH-métrie œsophagienne par téléométrie de 48 heures
- d) CT-scan cérébral injecté

La présence d'une stase liquidienne et d'une dilatation œsophagienne oriente vers un trouble fonctionnel de l'œsophage. Le transit œso-gastro-duodénal au baryum (TOGD) est l'examen le plus simple pour déterminer la morphologie et la motilité œsophagienne et analyser de manière séquentielle les différentes phases de la déglutition (fig. 1).

Plus complexe, une manométrie à haute résolution et impédance (HRMZ) permet une analyse fine des dysmotilités œsophagiennes en donnant une représentation topographique des variations de pression. Une PH-métrie par téléométrie pour diagnostiquer une maladie de reflux n'est pas indiquée en absence d'atteinte inflammatoire endoscopique expliquant la dysphagie. Enfin, un CT-scan cérébral à la recherche d'un nouvel événement ischémique responsable de troubles de la déglutition oro-pharyngée n'est pas demandé en priorité en absence d'argument clinique.

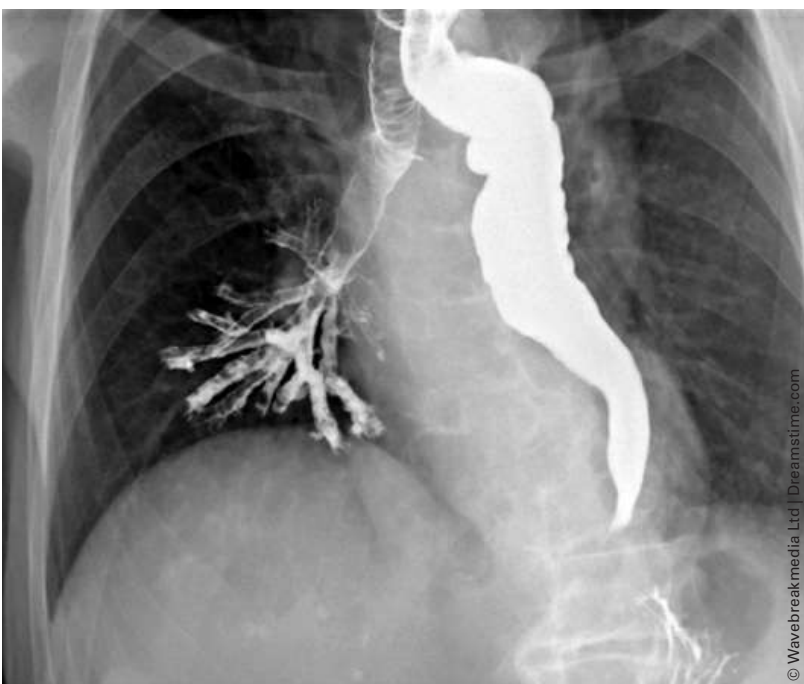

Figure 1: Extrait du transit œso-gastro-duodénal au baryum réalisé chez la patiente.

Question 2

Le résultat du TOGD est illustré par l'image 1. Sur cette base, quel est le diagnostic le plus probable?

- a) Adénocarcinome infiltratif de la jonction gastro-œsophagienne
- b) Fistule trachéo-œsophagienne
- c) Achalasie primitive
- d) Troubles de la déglutition oro-pharyngée séquellaires à l'accident vasculaire cérébral
- e) Sténose peptique sur reflux gastro-œsophagien sévère

L'analyse dynamique montre une opacification complète de l'œsophage. Il est dilaté (ø 25 mm), tortueux et sans contraction efficace. A hauteur du sphincter œsophagien inférieur (SOI), le produit de contraste prend une forme de «bec d'oiseau», typique mais non pathognomonique d'une hypertonie du SOI. Il y a très peu de progression du baryte au niveau gastrique. L'opacification de la trachée, de la bronche souche droite jusqu'aux bronches segmentaires inférieures et moyennes fait suite à une bronchoaspiration par régurgitation de contraste en cours d'examen. Sur la base de cette image, l'achalasie primitive est la cause la plus probable. Bien que rare, elle est plus fréquente que les causes secondaires de dysmotilité œsophagienne qui comptent pour 2% à 4% des cas d'achalasie [1, 2]. Une HRMZ viendra confirmer une atonie complète de l'œsophage et une hypertonie sphinctérienne de repos.

L'adénocarcinome de la jonction œso-gastrique est la cause la plus fréquente de pseudo-achalasie par invasion du plexus neural œsophagien [2]. L'image radiologique et la manométrie ne permettent pas de le différencier d'une achalasie primitive. Ce diagnostic peut être suspecté chez cette patiente âgée présentant une perte pondérale sévère mais les biopsies étagées et

le CT-scan thoracique n'ont pas identifié de lésion tumorale.

La fistule trachéo-œsophagienne est une malformation congénitale rare associée typiquement à une atresie œsophagienne. Acquisée, elle fait suite à une néoplasie œsophagienne ou médiastinale, un traitement local (chirurgie, radiothérapie, pression d'un stent), les séquelles d'une intubation ou une lésion par un corps étranger ou une substance corrosive. Aucun de ces diagnostics n'est retenu sur la base de l'anamnèse et du CT-scan.

Des troubles de la déglutition oro-pharyngée séquellaires à l'accident vasculaire cérébral peuvent expliquer des bronchoaspirations mais pas l'aspect de l'œsophage. Ils ne sont par ailleurs pas retrouvés dans les antécédents.

Une sténose peptique avec dilatation de l'œsophage en amont peut être évoquée. Cependant, le diagnostic d'œsophagite peptique repose sur son aspect endoscopique identifiant des lésions inflammatoires de la muqueuse non retrouvées dans notre cas.

Question 3

Le diagnostic d'achalasie est posé. Quel est le traitement le plus indiqué pour cette patiente?

- a) Dilatation pneumatique du sphincter œsophagien inférieur
- b) Injection de toxine botulinique par voie endoscopique
- c) Myotomie de Heller-Dor, par voie laparoscopique, associée à une fundoplicature
- d) Nifédipine sublingual 30 minutes avant les repas
- e) Implantation d'une gastrostomie percutanée (PEG), mise au repos de l'œsophage et reprise de poids avant une intervention

L'approche thérapeutique privilégie les interventions, pour autant que le risque chirurgical soit faible (fig. 2). Choisir entre dilatation pneumatique (DP) et myotomie de Heller (MH) dépend de la préférence du patient et de l'expertise de l'institution. En cas d'échec ou de récurrence, l'intervention peut être répétée ou alternée [1, 3, 4].

Pour cette patiente, le risque opératoire est jugé élevé en raison de l'âge, des comorbidités cardiovasculaires et d'un état de dénutrition avancé. L'injection de toxine botulinique est la première intervention réalisée. Devant la persistance des symptômes, une DP est pratiquée 7 semaines plus tard.

Les traitements pharmacologiques per os sont les moins efficaces. Les anticalciques et dérivés nitrés peuvent réduire transitoirement la pression du SOI par relaxation de la musculature lisse mais s'accompagnent d'effets secondaires et ne sont proposés qu'en dernière intention [1, 3, 4].

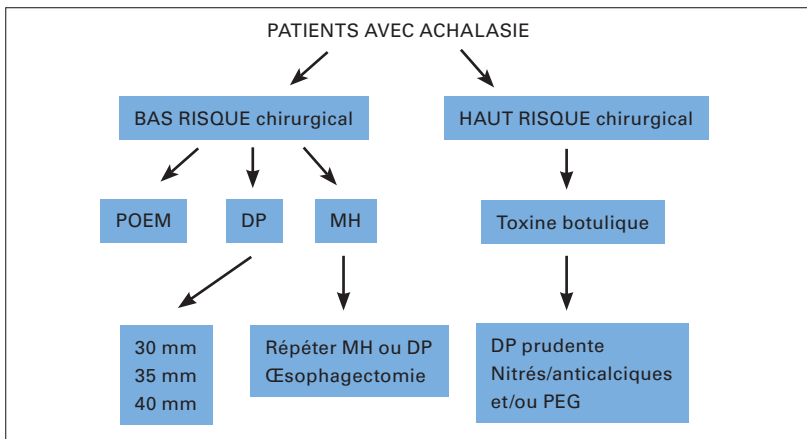


Figure 2: Algorithme de traitement recommandé pour les patients avec achalasie (adapté de ACG clinical guideline 2013) [4].

Abréviations: DP: dilatation pneumatique; MH: myotomie de Heller; PEG: gastrostomie percutanée; POEM: «peroral endoscopic myotomy»

L'achalasia ne contre-indique pas la mise en place d'une sonde d'alimentation par voie naturelle ni ne contraint à une PEG en première intention. Une réalimentation entérale par sonde naso-jéjunale en parallèle au traitement de la cause est jugée indispensable dans le cas de notre patiente afin d'améliorer l'état général, limiter les risques de complications et mieux tolérer la prise en charge d'une éventuelle perforation en cas de nouvelle DP.

Question 4

La patiente souhaite être renseignée sur sa situation. Que ne pouvez-vous pas lui dire?

- a) Le risque de carcinome épidermoïde de l'œsophage est substantiellement augmenté
- b) Le taux de guérison de l'achalasia est de 30 à 35% à 5 ans
- c) Les échecs de traitement sont semblables après une myotomie de Heller ou une dilatation pneumatique
- d) Un suivi clinique et para-clinique à long terme est indiqué pour prévenir la formation d'un mega-œsophage

L'achalasia est une pathologie chronique non guérissable dont le but thérapeutique est une diminution de l'hypertonie du SOI. Les rechutes sont fréquentes et nécessitent de répéter ou reconsidérer l'approche thérapeutique dans 37% à 63% des cas à 10 ans [3, 8]. Le risque de carcinome épidermoïde est augmenté chez les patients atteints d'achalasia, avec une incidence estimée de 1/300 patients par année [4]. Il est lié à la stase de nourriture, menant à une inflammation chronique, une dysplasie multifocale et enfin une lésion carcinomateuse. Il n'y a, à ce jour, pas de données suffisantes pour recommander une surveil-

lance endoscopique de routine chez ces patients, en absence de bénéfice démontré sur la survie [4]. Cependant, de nombreux experts proposent un contrôle endoscopique tous les 3 ans au-delà de 15 ans d'évolution de la maladie [4-6].

Les interventions ont une efficacité semblable et excellente: DP 92% versus MH 87% sans récurrence des symptômes à 2 ans [7]. Mais cette efficacité diminue avec le temps atteignant, 44% versus 57% à 6 ans dans une étude de Vela et al. [9].

2 à 5% des patients développeront une achalasia terminale et un mega-œsophage malgré une prise en charge thérapeutique [1, 3]. Le suivi clinique seul n'est pas suffisant pour prévenir cette évolution. Un TOGD ou/et une manométrie sont recommandés 1 à 3 mois après un geste interventionnel puis tous les 2 à 3 ans même en cas de réponse clinique [1, 4].

Les traitements réalisés (Botox et dilatation à 30 mm) n'ont pas permis une amélioration significative des symptômes de notre patiente. Une reprise pondérale et une amélioration de son état général permettent d'envisager une 2^e dilatation pneumatique prévue prochainement.

Discussion

L'apparition d'une dysphagie aux solides et/ou aux liquides attire l'attention de l'interniste sur la présence d'une pathologie œsophagienne obstructive notamment tumorale. Les troubles de la motilité œsophagienne sont moins connus et doivent être évoqués en présence des symptômes précités et d'une œso-gastroscopie normale.

L'achalasia est un trouble moteur primaire de l'œsophage défini par des critères manométriques: pression de repos du SOI anormalement élevée (>45 mm Hg), pression résiduelle du SOI lors de la déglutition (>10 mm Hg) et absence de péristaltisme œsophagien [4]. Cette pathologie survient avec une incidence de 1/100 000/an et une prévalence de 1/10 000, équivalente dans les deux sexes. Le pic d'incidence se situe entre 30 et 60 ans [3]. L'étiologie n'est que partiellement connue. Elle peut être auto-immune, virale ou neuro-dégénérative avec comme conséquence une dégénérescence inflammatoire des cellules ganglionnaires inhibitrices du plexus myentérique responsable d'une hypertonie sphinctérienne et d'un apéristaltisme dans un 2^e temps [1, 3].

La dysphagie est la manifestation la plus fréquente (>90%), suivie par les régurgitations de salive ou de nourriture non digérée (76%-91%), le pyrosis (18%-52%), les douleurs thoraciques (25%-64%), la perte pondérale (35%-91%) et les complications respiratoires

Tableau 1: Diagnostic différentiel des troubles de la motilité œsophagienne.

Primaires	Secondaires
Achalasia primitive	Néoplasies (pseudo-achalasia)
Spasmes œsophagiens diffus	Adénocarcinome de la jonction œso-gastrique
Œsophage (casse-noisette)	Carcinome épidermoïde
Troubles aspécifiques du péristaltisme œsophagien	Néoplasies extra-œsophagiennes infiltratives
	Collagénoses
	Sclérodermie
	Syndrome de Gougerot-Sjögren
	Lupus érythémateux systémique
	Dermatomyosite
	Œsophagite à éosinophiles
	Maladie de Chagas (Trypanosoma cruzi)
	Amyloïdose
	Maladies neurologiques et neuromusculaires
	Sclérose latérale amyotrophique
	Myasthenia gravis
	Paralysie des nerfs crâniens (X)
	Neuropathie diabétique
	Neuro-sarcoïdose
	Myopathies (oculo-pharyngée, mitochondriale, Steinert)

par bronchoaspiration (38%) [1]. L'installation progressive des symptômes aboutit souvent à un délai diagnostique de plusieurs mois voire années.

Le diagnostic différentiel comprend d'autres troubles de la motilité œsophagienne primaires ou secondaires qu'il convient de rechercher. L'œsophagite à éosinophiles notamment nécessitera des biopsies œsophagiennes pour pouvoir être exclue (tab. 1).

L'approche diagnostique débute par une endoscopie afin d'éliminer une lésion anatomique. Cet examen a une faible sensibilité diagnostique dans les stades précoces d'achalasia. Par la suite, on peut observer une dilatation et une rétention alimentaire. Le TOGD pose le diagnostic dans 58% des cas [1, 10]. L'image en «bec d'oiseau», la dilatation œsophagienne et un niveau hydro-aérique sont fortement évocateurs mais non pathognomoniques. Une imagerie est nécessaire afin d'exclure une pseudo-achalasia sur compression extrinsèque. La HMRZ est considérée comme l'examen de choix pour confirmer le diagnostic d'achalasia. Elle permet de distinguer 3 types selon la classification de Chicago: classique (type I), avec compression (type II) et spastique (type III). La réponse aux traitements diffère entre les différents types. Le type II est le plus favorable [1, 3].

Les guidelines 2013 de l'*American College of Gastroenterology* recommandent indifféremment la DP ou la MH comme traitements initiaux chez les patients en bonne santé (grade 1B) [4, 7]. Le traitement endoscopique par injection de toxine botulinique au

niveau du SOI est recommandé pour les patients dont le risque chirurgical est jugé élevé (grade 1B) [4]. Son effet est limité et nécessite des injections tous les 6 à 24 mois. L'approche pharmacologique, moins efficace et de courte durée d'action, est réservée aux patients incapables de tolérer une endoscopie ou ayant eu un échec de traitement par toxine botulinique (grade 1C) [4]. Enfin, l'œsophagectomie est exceptionnelle et uniquement considérée pour l'achalasia terminale symptomatique et ses complications.

Parmi les perspectives thérapeutiques, la chirurgie endoscopique par orifice naturel (POEM: PerOral Endoscopic Myotomy) semble efficace à court terme (>90% sans récurrence à 6 mois). Moins invasive, elle peut représenter une alternative à la MH par laparoscopie [1,3]. Aucune étude randomisée n'a comparé les deux approches à ce jour.

Ce cas illustre l'importance d'un diagnostic précoce afin de prévenir une morbidité substantielle liée à une maladie avancée dont les chances de succès thérapeutiques sont limitées.

Financement/Conflits d'intérêts

Les auteurs n'ont pas déclaré des obligations financières ou personnelles en rapport avec l'article soumis.

Références recommandées

- Boeckxstaens GE, Zaninotto G, Richter J E. Achalasia. *Lancet* 2014;383:83-93
- Moonen A, Boeckxstaens G. Current Diagnosis and Management of Achalasia. *J Clin Gastroenterol* 2014;48:484-490.
- Vaezi M, Pandolfino J, Vela M. ACG clinical guideline: Diagnosis and Management of Achalasia. *Am J Gastroenterol* advance online publication, 23 July 2013; doi:10.1038/ajg.2013.196
- Boeckxstaens GE, Annese V, Bruley des Varannes S and al. Pneumodilation versus Laparoscopic Heller's Myotomy for Idiopathic Achalasia. *N Engl J Med* 2011;365:467-468.

La liste complète et numérotée des références est disponible en annexe de l'article en ligne sur www.medicalforum.ch.

Correspondance:
Dr Anne Miéville
Cheffe de clinique, spécialiste FMH en médecine interne générale
Service de médecine interne
Centre Hospitalier Universitaire Vaudois
Rue du Bugnon 46
CH-1011 Lausanne
Anne.Mieville[at]chuv.ch

Réponses

Question 1: b. Question 2: c. Question 3: b. Question 4: b.

Literatur / Références

- 1 Boeckxstaens GE, Zaninotto G, Richter J E. Achalasia. *Lancet* 2014; 383: 83–93.
- 2 Campo SM, Zullo A, Scandavini CM et al. Pseudoachalasia: A peculiar case report and review of the literature. *World J Gastrointest Endosc.* Sep 16, 2013; 5(9): 450–454.
- 3 Moonen A, Boeckxstaens G. Current Diagnosis and Management of Achalasia. *J Clin Gastroenterol* 2014;48:484–490.
- 4 Vaezi M, Pandolfino J, Vela M. ACG clinical guideline: Diagnosis and Management of Achalasia. *Am J Gastroenterol* advance online publication, 23 July 2013; doi:10.1038/ajg.2013.196.
- 5 Leeuwenburgh I, Scholten P, Alderliesten J and al. Long-Term Esophageal Cancer Risk in Patients With Primary Achalasia: A Prospective Study. *Am J Gastroenterol.* 2010 Oct;105(10):2144–9.
- 6 Eckardt AJ, Eckardt VF. Editorial: Cancer surveillance in achalasia: better late than never? *Am J Gastroenterol* 2010;105:2150–2.
- 7 Boeckxstaens GE, Annese V, Bruley des Varannes S and al. Pneumodilation versus Laparoscopic Heller's Myotomy for Idiopathic Achalasia. *N Engl J Med* 2011; 365:467–468.
- 8 Lopushinsky SR, Urbach DR. Pneumatic dilatation and surgical myotomy for achalasia. *JAMA* 2006 Nov;296(18):2227–33.
- 9 Vela MF, Richter JE, Khandwala F and al. The long-term efficacy of pneumatic dilatation and Heller myotomy for the treatment of achalasia. *Clin Gastroenterol Hepatol* 2006;4:580–7.
- 10 El-Takli I, O'Brien P, Paterson WG. Clinical diagnosis of achalasia: how reliable is the barium x-ray? *Can J Gastroenterol* 2006; 20: 335–37.