

Rumień wielopostaciowy wysiękowy jako skórna manifestacja układowego toczenia rumieniowatego. Zespół Rowella

Erythema exudativum multiforme as a skin manifestation of acute systemic lupus erythematosus. Rowell's syndrome

Magdalena Nastafek, Anna Wojas-Pelc

Katedra i Klinika Dermatologii Collegium Medicum Uniwersytetu Jagiellońskiego w Krakowie
Kierownik: prof. dr hab. n. med. Anna Wojas-Pelc

Przeegl Dermatol 2010, 97, 21–28

SŁOWA KLUCZOWE:

zespół Rowella, układowy toczeń rumieniowaty, rumień wielopostaciowy wysiękowy, immunoglobuliny G.

KEY WORDS:

Rowell syndrome, systemic lupus erythematosus, erythema multiforme, immunoglobulin G.

ADRES DO KORESPONDENCJI:

prof. dr hab. n. med.
Anna Wojas-Pelc
Katedra i Klinika Dermatologii
Collegium Medicum
Uniwersytet Jagielloński
ul. Kopernika 19
31-501 Kraków
e-mail:
wojaspelc@su.krakow.pl

STRESZCZENIE

Wprowadzenie. Toczeń rumieniowaty układowy (ang. *systemic lupus erythematosus* – SLE) jest autoimmunologicznym schorzeniem wielonarządowym, w którym zmiany skórne dotyczą około 75–80% chorych. Do niecharakterystycznych zmian skórnych występujących w przebiegu SLE należą wykwity o morfologii i lokalizacji typowej dla rumienia wysiękowego wielopostaciowego.

Cel pracy. Przedstawienie chorej z zespołem Rowella hospitalizowanej w Klinice Dermatologii Collegium Medicum Uniwersytetu Jagiellońskiego, opornym na standardowe metody terapeutyczne.

Opis przypadku. Na oddział przyjęto 77-letnią pacjentkę z powodu zmian skórnych o układzie *erythema iris*, zlokalizowanych na dystalnych częściach kończyn, tułowi oraz twarzy, z tendencją do epidermolizy. Zmianom skórnym towarzyszył ciężki stan ogólny. W badaniach dodatkowych stwierdzono przyspieszone OB, pancytopenię, hipalbuminemię, hipergammaglobulinemię oraz zmniejszenie stężenia składowych C3 i C4 dopełniacza. Stwierdzono również przeciwciała przeciwjądrowe o typie świecenia homogennym i plamistym w mianie 640, przeciwciała anty-dsDNA w mianie 160 oraz przeciwciała przeciwko histonom i nukleosomom. U chorej rozpoznano ostry toczeń rumieniowaty układowy. Ze względu na rozległość zmian skórnych z tendencją do epidermolizy zastosowano leczenie pulsami metyloprednizolonu 500 mg/dobę *i.v.* przez 5 dni, następnie metyloprednizolonu 48 mg/dobę *p.o.* oraz pulsy cyklofosfamidu 200 mg/dobę *i.v.* W trakcie hospitalizacji u chorej wystąpiły objawy narastającej niewydolności krążenia, zaburzenia gospodarki wodno-elektrolitowej, epizody drgawek i utrata przytomności. Zastosowanie dożylnych wlewów immunoglobuliny w dawce 0,4 g/kg m.c./dobę przez 5 dni pozwoliło na uzyskanie poprawy stanu ogólnego i miejscowego oraz zredukowanie dawki leków immunosupresyjnych.

Wnioski. Na podstawie wielu wcześniejszych doniesień oraz przebiegu terapii u przedstawionej chorej można stwierdzić, że dożylny wlew immunoglobulin są wysoce skuteczną i bezpieczną metodą leczenia pacjentów z ciężkimi schorzeniami skóry, w tym z zespołem Rowella.

ABSTRACT

Introduction. Systemic lupus erythematosus (SLE) is a multiorgan autoimmune disease with pathological skin changes occurring in about

75-80% of patients. Abnormalities which can be found in SLE, but are not characteristic for the disease, may show morphology and location typical for erythema multiforme.

Objective. Presentation of a patient with Rowell syndrome recalcitrant to standard therapy.

Case report. A 77-year-old female patient in poor general condition was admitted to our department due to skin changes of erythema iris type located on distal parts of extremities, chest and face. Laboratory tests revealed increased erythrocyte sedimentation rate, pancytopenia, hypoalbuminaemia, hypergammaglobulinaemia and hypocomplementaemia. Circulating anti-nuclear antibody of speckled and homogeneous pattern in a titre of 640, anti-double-stranded DNA antibodies (titre 160), anti-histone and anti-nucleosome antibodies were disclosed and the diagnosis of systemic lupus erythematosus was established. Due to the significant extent of skin changes and a tendency to epidermolysis, she was treated with methylprednisolone pulse therapy (500 mg/24 h *i.v.* for 5 days) followed by high-dose oral methylprednisolone (48 mg/24 h) and pulses of cyclophosphamide (200 mg/24 h *i.v.*). The therapy had to be discontinued due to increasing leukopenia. Symptoms of incoming heart failure, disturbances of water-mineral balance and an episode of epileptiform convulsions with loss of consciousness were observed. Intravenous immunoglobulin (IVIG) administration (0.4 g/kg/24 h for 5 days) led to improvement of skin lesions and the patient's general condition and reduction of the dose of immunosuppressive drugs.

Conclusions. In cases of Rowell syndrome introduction of IVIG therapy may have a beneficial effect.

WPROWADZENIE

Toczeń rumieniowaty układowy (ang. *systemic lupus erythematosus* – SLE) jest chorobą autoimmunologiczną rozwijającą się na podłożu złożonych zaburzeń układu odpornościowego. W przebiegu schorzenia dochodzi do przewlekłego procesu zapalnego w wielu tkankach i narządach, a manifestacje skórne dotyczą aż 75–80% chorych. Do rzadkich postaci klinicznych toczenia rumieniowatego należą wykwyty o typie rumienia wysiękowego wielopostaciowego (*erythema multiforme* – EM). Występowanie zmian o charakterze EM u pacjentów z toczeniem rumieniowatym, po raz pierwszy opisane w 1922 roku przez Scholtza [1], było pierwotnie uznawane za przypadkowe. Dopiero w 1963 roku Rowell i wsp. [2], przedstawiając 4 przypadki toczenia rumieniowatego krążkowego i EM, zdefiniowali nowy zespół kliniczny (tab. I), w skład którego włączono chorych z objawami: toczenia rumieniowatego, rumienia wielopostaciowego, z obecnością czynnika reumatoidalnego, dodatkimi przeciwciałami przeciwdądrowymi o plamistym typie świecenia oraz przeciwciałami anty-La [2].

Wyodrębnienie zespołu Rowella jako osobnego zespołu klinicznego było kwestionowane przez niektórych autorów ze względu na fakt, że opisywane

w piśmiennictwie poszczególne przypadki kliniczne różniły się i w istotny sposób odbiegały od opisanych oryginalnych objawów zespołu [3–6]. W 2000 roku Zeitouni i wsp. [7] zaproponowali nowe kryteria diagnostyczne dla zespołu Rowella (tab. II), potwierdzając tym samym, że jest to odrębny zespół kliniczny. Rozpoznanie jest zasadne przy spełnieniu wszystkich trzech dużych kryteriów oraz przynajmniej jednego kryterium mniejszego [7, 8].

CEL PRACY

Przedstawienie 77-letniej pacjentki, z ujemnym wywiadem osobniczym w kierunku toczenia rumieniowatego, u której pojawiły się zmiany skórne o układzie *erythema iris* oraz nieprawidłowości w wynikach badań laboratoryjnych charakterystyczne dla zespołu Rowella. Chorą leczono dożylnymi wlewami immunoglobuliny G, uzyskując poprawę.

OPIS PRZYPADKU

Chora, lat 77, została przyjęta do Kliniki Dermatologii *Collegium Medicum* Uniwersytetu Jagiellońskiego w Krakowie z powodu utrzymujących się od

około 2 tygodni obrączkowatych wykwitów o układzie tarczy strzelniczej, zlokalizowanych na dystalnych częściach kończyn, twarzy oraz błonach śluzowych jamy ustnej. Według pacjentki zmianom skórny towarzyszyła gorączka do 39°C oraz objawy pseudogrypowe w postaci bolesności stawów i mięśni.

Ze względu na schorzenia towarzyszące, takie jak: choroba niedokrwienna serca, nadciśnienie tętnicze, nietolerancja glukozy oraz hipercholesterolemia, pacjentka przyjmowała stale (od około 10 lat) wiele leków, m.in.: kwas acetylosalicylowy, nitraty, β -adrenolityk oraz inhibitor konwertazy angiotensyny. Ponadto 3 tygodnie wcześniej u chorej stwierdzono opryszczkę wargi dolnej.

W chwili przyjęcia zmiany skórne miały charakter rozsianych wykwitów rumieniowo-obrzękowych, wyraźnie odgraniczonych od otoczenia, wykazujących tendencję do tworzenia koncentrycznych figur i obrączek, kształtem przypominających tarczę strzelniczą (*erythema iris*, ang. *target lesion*) z zagłębieniem w części centralnej, zlewających się w duże powierzchnie rumieniowo-nadżerkowe (ryc. 1., 2.). Wykwitom skórny, zajmującym symetrycznie kończyny górne i dolne, towarzyszyło zajęcie błon śluzowych jamy ustnej w postaci głębokich, nieogojących się nadżerek pokrytych surowiczo-ropną wydzieliną (ryc. 3.). W piątej dobie hospitalizacji nastąpiła wyraźna progresja zmian skórnych, które obejmowały już nie tylko skórę kończyn, ale również skórę tułowia, z wybitnie dodatnim objawem Nikolskiego i przypominały zmiany w zespole Lyella.

W badaniach laboratoryjnych wykazano: przyspieszone OB 30/62, niedokrwistość normochromiczną [$3,19 \times 10^6$ /UI (norma: $3,5-6,5 \times 10^6$)], szybko pogłębiającą się leukopenię, która w drugiej dobie hospitalizacji wynosiła $1,88 \times 10^3$ /UI (norma: $4-10 \times 10^3$), umiarkowanego stopnia trombocytope-

Tabela I. Oryginalne kryteria zespołu Rowella [2]

Table I. Original criteria of Rowell's syndrome [2]

1) toczeń rumieniowaty
2) rumień wysiękowy wielopostaciowy (brak czynnika wywołującego)
3) odchylenia w badaniach immunologicznych:
a) ANA o plamistym typie świecenia
b) przeciwciała anti-La
c) dodatni czynnik reumatoidalny

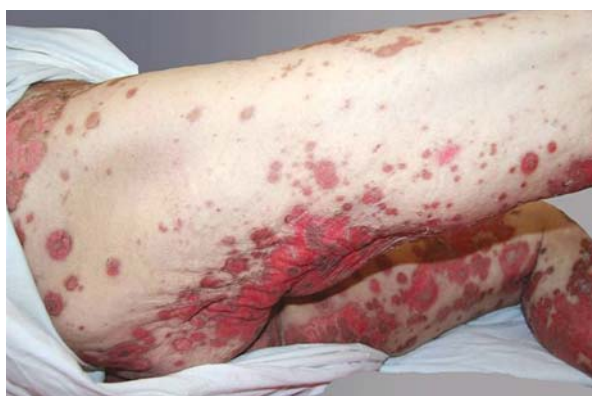Tabela II. Duże i małe kryteria diagnostyczne zespołu Rowella według Zeitouni i wsp. [7]

Table II. Major and minor criteria of Rowell's syndrome acc. to Zeitouni et al. [7]

	1) toczeń rumieniowaty (SLE, DLE, SCLE)
duże	2) rumień wysiękowy wielopostaciowy (z zajęciem/bez zajęcia śluzówek)
	3) ANA o plamistym typie świecenia
	1) toczeń odmrozinowy
małe	2) przeciwciała anti-Ro lub anti-La
	3) dodatni czynnik reumatoidalny

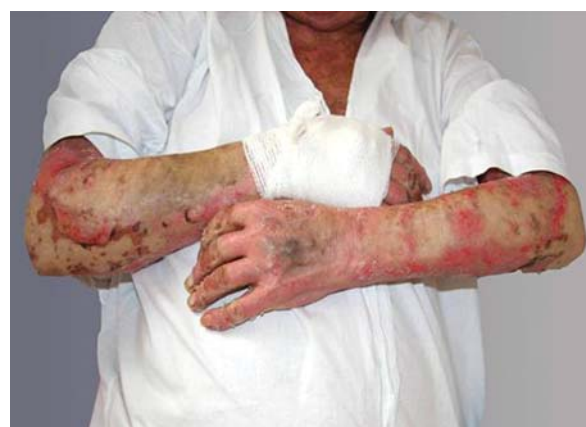nię [135×10^3 /UI (norma: $150-340 \times 10^3$)], hipoalbuminemię z hipergammaglobulinemią, zmniejszenie stężenia składowych C3 i C4 dopełniacza oraz słabo dodatni czynnik reumatoidalny. Pozostałe parametry biochemiczne krwi i moczu dotyczące wydolności wątroby, nerek, gospodarki cukrowej i lipidowej były prawidłowe. W badaniach obrazowych klatki piersiowej i jamy brzusznej nie stwierdzono nieprawidłowości.

W badaniach immunologicznych surowicy wykazano przeciwciała przeciwjądrowe (ANA) w mianie 640, o typie świecenia homogennym i plamistym, przeciwciała ds-DNA w mianie 160 oraz przeciwcia-



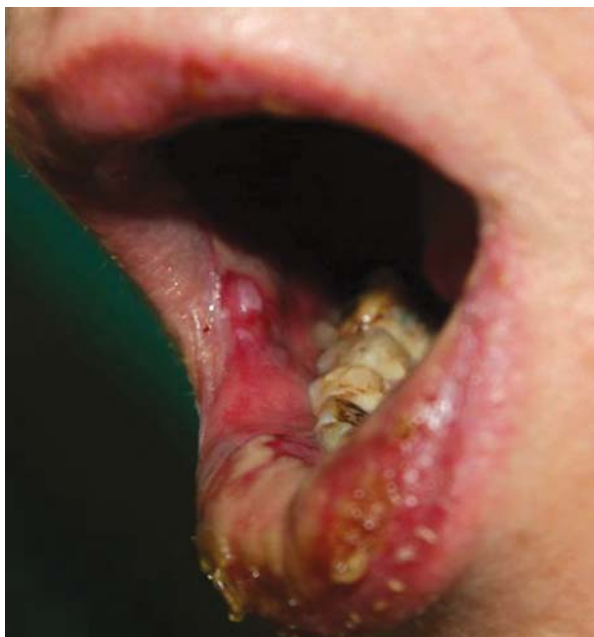Rycina 1. Stan miejscowy przy przyjęciu do Kliniki – koncentryczne plamy i grudki rumieniowo-obrzękowe przypominające kształtem tarczę strzelniczą

Figure 1. On admission to the department: concentric erythematous and oedematous macules and papules with classic target lesions



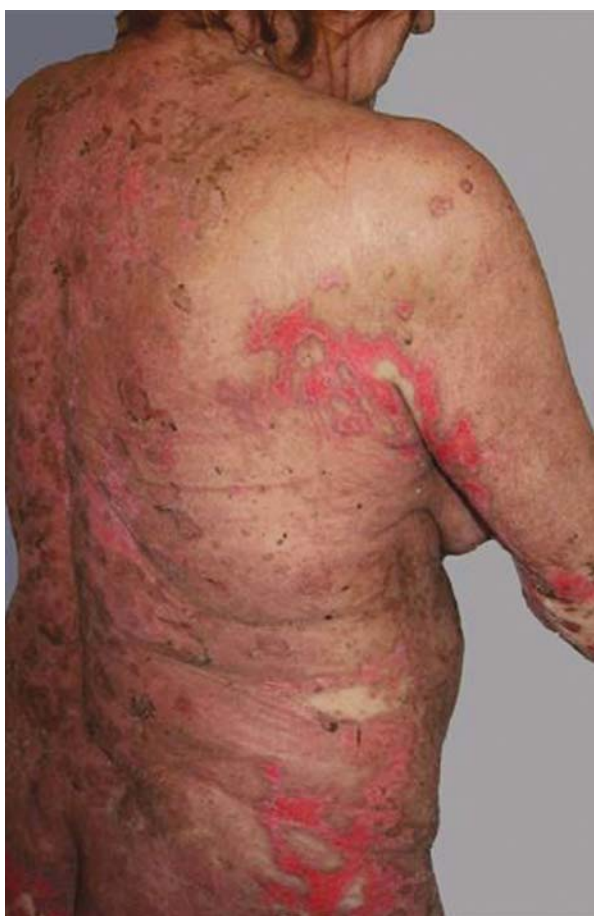Rycina 2. Stan miejscowy przy przyjęciu do Kliniki – symetrycznie rozmieszczone zlewne ogniska rumieniowo-nadżerkowe

Figure 2. On admission to the department: coalesced, symmetrically distributed, erythematous-erosive skin lesions



Rycina 3. Niegojące się nadżerki błon śluzowych jamy ustnej, pokryte surowiczo-ropną wydzieliną

Figure 3. Erosions on buccal mucosa with serous and purulent exudate



Rycina 4. Stan poprawy (trzecia doba terapii IVIG) widoczne cechy epitelizacji

Figure 4. Improvement of skin lesions (3rd day of IVIG therapy) – beginning of epithelisation

ła przeciwko histonom i nukleosomom. Nie stwierdzono natomiast przeciwciał *pemphigus* i *pemphigoid*. Wykonane próby świetlne z promieniowaniem UVA, UVB i UVB 311 były ujemne.

W pierwszych dniach hospitalizacji u chorej zastosowano dożylnie hydrokortyzon w dawce dobowej 400 mg przez 4 dni, następnie kontynuowano terapię prednizonem w dawce 50 mg/dobę przez 2 dni. Na podstawie całości obrazu klinicznego (zmian skórnych i śluzówkowych) oraz wyników badań immunologicznych i dodatkowych rozpoznano ostry toczeń rumieniowaty. Wdrożono leczenie immunosupresyjne pulsami metyloprednizolonu w dawce dobowej 500 mg przez 5 dni oraz pulsy cyklofosfamidu w dawce 200 mg/dobę, który odstawiono w drugiej dobie ze względu na narastającą leukopenię z towarzyszącą neutropenią ($1,16, 1,0 \times 10^3/\text{UI}$).

Mimo powtórzenia kolejnego pięciodniowego pulsu glikokortykosteroidów, nie tylko nie uzyskano poprawy stanu miejscowego, lecz wręcz obserwowano progresję zmian skórnych. Ze względu na ciężki stan ogólny chorej zdecydowano o włączeniu dożylnych wlewów immunoglobuliny G (Flebogamma), podawanej przez 5 dni w dobowej dawce wynoszącej 0,4 g/kg m.c. Następnie kontynuowano terapię doustnym preparatem prednizonu w dawce 48 mg/dobę. W leczeniu uzupełniającym u chorej zastosowano antybiotykoterapię, preparat przeciwgrzybiczy, inhibitor pompy protonowej, preparaty insuliny, a także profilaktykę przeciwzakrzepową i przeciw osteoporozie. Ze względu na znacznego stopnia leukopenię z agranulocytozą (obniżenie całkowitego poziomu neutrofilów poniżej 500/ μl) dwukrotnie podano pacjentce rekombinantowy ludzki czynnik wzrostowy koloni granulocytów (filgrastim). W celu leczenia anemii chorej przetoczono 4 jednostki koncentratu krwinek czerwonych. Prowadzono ponadto suplementację płynów do wyrównania gospodarki wodno-elektrolitowej oraz niedoborów białek. W leczeniu miejscowym podstawowe znaczenie miało zastosowanie jałowych opatrunków.

Już w trzeciej dobie po dołączeniu do metyloprednizolonu (500 mg/dobę) wlewów immunoglobulin stwierdzono klinicznie nie tylko ujemny objaw Nikolskiego oraz brak nowych wykwitów skórnych, ale także widoczne cechy epitelizacji (ryc. 4.).

Mimo „teatralnej” poprawy stanu miejscowego, z powodu narastających objawów niewydolności krążenia, znacznego stopnia zaburzeń gospodarki wodno-elektrolitowej, a także epizodu drgawek z towarzyszącą utratą przytomności, chorą skierowano na Oddział Intensywnej Opieki Medycznej CM UJ, gdzie kontynuowano terapię doustnymi kortykosteroidami, uzyskując stopniowo pełną remisję zmian skórnych. Chorą wypisano do domu

w stanie ogólnym i miejscowym dobrym na dawkach metyloprednizonu wynoszących 32 mg/dobę. Pacjentka pozostawała pod kontrolą Przychodni Przyklinicznej Kliniki Dermatologii CM UJ, gdzie stopniowo zredukowano dawkę steroidu do wartości 8 mg/dobę, uzyskując pełną normalizację wyników badań laboratoryjnych. Nie obserwowano nawrotu zmian skórnych.

OMÓWIENIE

Rozpoznanie zespołu Rowella w przypadku prezentowanej chorej opiera się na klinicznych i immunologicznych kryteriach, obejmujących trzy duże kryteria: rozpoznany toczeń rumieniowaty, rumień wysiękowy, obecność przeciwciał przeciwjądrowych o typie świecenia plamistym, oraz jedno kryterium małe – obecny dodatni czynnik reumatoidalny (tab. II). Występowanie przeciwciał przeciwjądrowych o typie świecenia plamistym, które były obecne także w prezentowanym przypadku klinicznym, jest najbardziej stałym elementem, charakterystycznym dla tego zespołu [6]. Należy jednak podkreślić, że ANA o typie świecenia plamistym mogą być wykryte u około 90% chorych na SLE oraz u 35% na krążkowy liszaj rumieniowaty (ang. *discoid lupus erythematosus* – DLE) bez towarzyszącego EM [9].

Chociaż w skład zespołu, pierwotnie opisanego przez Rowella, zaliczono obecność takich zmian, jak w DLE, kolejne opisy przypadków dotyczyły zarówno chorych z podostrą (ang. *subacute cutaneous lupus erythematosus* – SCLE), jak i układową postacią tocznia rumieniowatego [5]. Wykazano, że w zespole Rowella DLE cechuje przewlekły i nawrotowy charakter, natomiast SLE przebiega w sposób bardziej aktywny i trudny do kontroli [5, 6, 10].

Klasyczna postać rumienia wielopostaciowego jest prowokowana/związana najczęściej z obecnością czynników infekcyjnych (głównie HHV i *Mycoplasma pneumoniae*) lub działaniem leków (antybiotyki, niesteroidowe leki przeciwzapalne, leki przeciwdrgawkowe), chociaż w etiopatogenezie nie wyklucza się udziału schorzeń nowotworowych i chorób tkanki łącznej [5–7, 11, 12]. Należy jednak zaznaczyć, że chorzy z klasycznym EM nie wykazują żadnych specyficznych zaburzeń immunologicznych [7]. U pacjentów z toczniem rumieniowatym mogą rozwinąć się zmiany skórne odpowiadające rumieniowi wielopostaciowemu [13], jednak przy współwystępowaniu charakterystycznych nieprawidłowości w badaniach immunologicznych oraz przy braku znanego czynnika wywołującego należy w tych przypadkach rozważyć rozpoznanie zespołu Rowella [7, 10].

Zespół Rowella występuje głównie u kobiet w średnim wieku [1, 7, 13], chociaż był również opi-

sywany u młodszych kobiet [10, 14], natomiast u mężczyzn obserwuje się go niezmiernie rzadko. Mimo że zajęcie błon śluzowych jamy ustnej i okolic genitalnych oraz zmiany oczne nie są ujęte w klasycznych kryteriach zespołu Rowella, ich występowanie obserwowano w 47% opisywanych przypadków [14]. Także u prezentowanej pacjentki stwierdzono zajęcie błon śluzowych jamy ustnej.

U chorych przedstawionych przez Rowella i wsp. [2] czas trwania tocznia rumieniowatego, przed wystąpieniem zmian o typie rumienia wielopostaciowego, mieścił się w przedziale od 4 do 16 lat, podczas gdy w późniejszych opisach długość wywiadu chorobowego wynosiła od 6 tygodni do 14 lat [3, 15]. Interesujące jest, że Duarte i wsp. [8] opisali 63-letnią kobietę z zespołem Rowella, u której wywiad osobniczy w kierunku tocznia rumieniowatego, podobnie jak u prezentowanej chorej, był ujemny. Nie obserwowali oni także nadwrażliwości na światło słoneczne oraz nie stwierdzili obecności procesu nowotworowego.

Przebieg zespołu Rowella w większości opisywanych przypadków miał charakter średnio ciężkiego, stopniowo ograniczającego się procesu chorobowego. Większość pacjentów z tym zespołem pozytywnie reagowała na terapię złożoną z glikokortykosteroidów oraz leków antymalarycznych [2, 3, 5, 6, 12, 15]. Najczęściej stosowanym schematem terapeutycznym było podawanie prednizonu doustnie w średnich lub dużych dawkach w połączeniu z azatiopryną lub hydrochlorokiną [3, 5, 14, 15]. Zeitouni i wsp. [7] opisali przypadek zespołu Rowella leczony skutecznie dapsonem. Mandelcorn i Shear [12] przedstawili natomiast ciężki przypadek zespołu Rowella, który – podobnie jak u opisywanej chorej – cechował się szybką i ostrą progresją do toksycznej nekrolizy naskórka (zespół Lyella, ang. *toxic epidermal necrolysis* – TEN).

Toksyczna nekroliza naskórka jest najcięższym i rzadkim (0,4–1,2 przypadek/mln/rok) powikłaniem polekowym o ostrym przebiegu, który w 30–70% przypadków kończy się niepomyślnie [16]. W patogenezie choroby, która nadal nie jest znana, bierze się pod uwagę wpływ reaktywnych metabolitów leków aktywujących odpowiedź immunologiczną i prowadzących do nasilonej apoptozy keratynocytów, klinicznie manifestującej się oddzielaniem się naskórka na dużych powierzchniach skóry i błon śluzowych. Ze względu na gwałtownie rozwijający się zespół Lyella, ciężki stan ogólny opisywanej pacjentki oraz brak reakcji na standardowe leczenie, do terapii pulsami glikokortykosteroidowymi dołączono dożylnie wlewy immunoglobulin G.

Dożylną terapię immunoglobulinami (ang. *intravenous immunoglobulin* – IVIG) stosuje się w ciężko

przebiegających chorobach skóry, które nie odpowiadają na inne metody leczenia bądź wymagają dużych dawek terapeutycznych leków obarczonych wieloma działaniami niepożądanymi [17, 18].

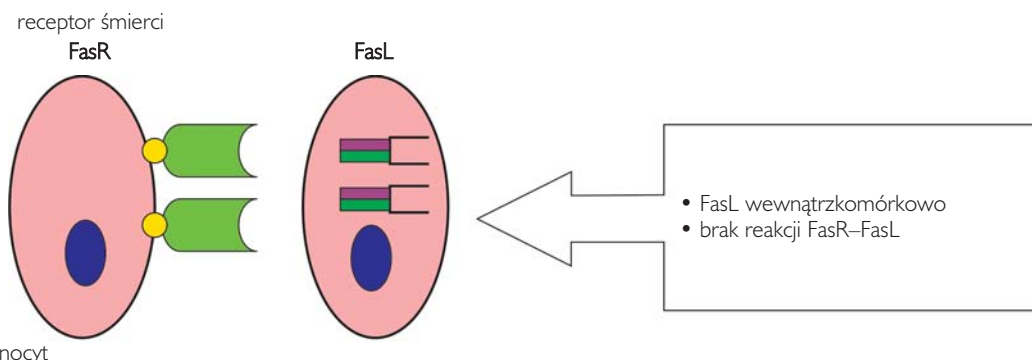
Dożylna terapia immunoglobulinami stanowi nową, alternatywną metodę leczenia wielu dermatoz, zwłaszcza o etiologii zapalnej i/lub autoimmunologicznej. Wyniki badań klinicznych wykazały, że IVIG ma działanie przeciwzapalne oraz immunomodulacyjne, natomiast dokładny mechanizm jej działania w poszczególnych chorobach skóry nie jest w pełni wyjaśniony [17–19]. Dotychczas nie ma wyników wielośrodkowych badań klinicznych z randomizacją, przeprowadzonych metodą podwójnie ślepej próby, jednak na podstawie badań niekontrolowanych wykazano korzystne działanie IVIG w TEN [17, 18].

Efekt działania immunoglobulin podawanych dożylnie pacjentom z TEN wydaje się związany z hamowaniem zjawiska apoptozy, będącej wynikiem reakcji receptora Fas (tzw. receptor śmierci, FasR) ze specyficznym ligandem Fas (FasL), która zachodzi między keratynocytami (ryc. 5.) [16, 20].

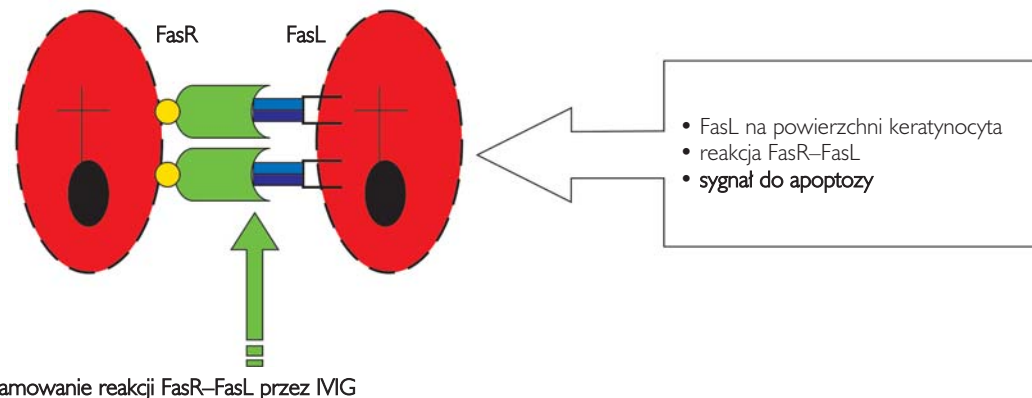
Wehrli i wsp. [21] wykazali, że niektóre cytokiny z rodziny TNF wiążą się z receptorami powierzchniowymi Fas, które indukują proces zaprogramowanej śmierci komórki. Wyniki badań klinicznych wskazują, że apoptoza keratynocytów w zmienionej chorobowo skórze pacjentów z TEN wiąże się ze znacznie podwyższoną ekspresją powierzchniowo zlokalizowanego FasL, podczas gdy w skórze osób zdrowych ligand ten znajduje się wewnątrzkomórkowo, w cytoplazmie [20, 22, 23]. Na skutek ekspresji kompleksu FasR–FasL na powierzchni ogromnej liczby keratynocytów dochodzi do ich nasilonej apoptozy i w rezultacie destrukcji znacznych obszarów naskórka. Specyficzna inhibicja reakcji FasR–FasL przez IVIG prowadzi do zahamowania procesu apoptozy (ryc. 5.).

Wyniki wielu retrospektywnych i prospektywnych badań klinicznych potwierdzają skuteczność i bezpieczeństwo stosowania IVIG u pacjentów z TEN. Obserwowano szybką (średnio po 2–3 dniach) poprawę stanu miejscowego z całkowitą epitelizacją po około 40 dniach [24–26]. Analiza dziewięciu badań, z łączną liczbą 134 chorych z TEN,

skóra zdrowa



TEN



Rycina 5. Zależna od receptora Fas apoptoza keratynocytów w TEN oraz możliwy mechanizm jej hamowania przez IVIG
Figure 5. Fas receptor dependent apoptosis of keratinocytes in TEN and possible mechanism of its inhibition by IVIG

wykazała zmniejszenie śmiertelności, z istotnie zredukowanym współczynnikiem umieralności u pacjentów otrzymujących IVIG [24, 27]. Bachot i wsp. [29] nie stwierdzili natomiast istotnej statystycznie różnicy w umieralności, postępie oddzielania się naskórka czy też szybkości epitelizacji. Większość badań (siedem z dziewięciu analizowanych) nie wykazała ponadto poważnych działań niepożądanych podczas leczenia wlewami immunoglobulin [29].

Większość autorów zgadza się, że wynik terapeutyczny zależy od wieku pacjenta, rozległości zmian oraz czasu, który upłynął od początku choroby do rozpoczęcia terapii IVIG, natomiast w kwestii wysokości skutecznej dawki immunoglobulin zdania są podzielone [24, 30]. Część autorów zaleca duże dawki (3 g/kg m.c./dobę przez 3 dni) [31], inni natomiast uważają, że podobnie skuteczne są mniejsze dawki (0,4 g/kg m.c./dobę przez 5 dni) [24], które również w przypadku przedstawionej chorej przyniosły szybką i długotrwałą poprawę stanu miejscowego. Należy podkreślić, że również w populacji dziecięcej obserwowano pozytywne wyniki leczenia zespołu Lyella IVIG oraz rzadkie działania niepożądane [31–33].

U podstawy mechanizmu działania immunomodulującego IVIG w chorobach o podłożu autoimmunologicznym leżą interakcje immunoglobulin z różnymi receptorami Fcγ. Pojawiło się wiele doniesień na temat skuteczności terapeutycznej IVIG w SLE o różnej manifestacji klinicznej [18, 19]. Również u prezentowanej pacjentki z ostrym układowym toczniem rumieniowatym, leczonej bez efektu standardowymi metodami, zastosowanie dożylnych wlewów immunoglobulin spowodowało szybką poprawę stanu miejscowego.

Na podstawie wyników wielu wcześniejszych badań oraz przebiegu terapii u prezentowanej chorej można stwierdzić, że dożylny wlew immunoglobulin G są skuteczną i bezpieczną metodą leczenia pacjentów z ciężkimi schorzeniami skóry, w tym z zespołem Lyella. Jednak w celu określenia miejsca IVIG w terapii chorych z TEN konieczne jest przeprowadzenie wieloosrodkowych i długoterminowych badań kontrolowanych.

Niestety, znaczny koszt terapii uniemożliwia jej szersze zastosowanie. Mimo to, w sytuacjach szczególnych, w których stwierdza się zagrożenie życia chorego, stanowi ona cenne, szybko działające narzędzie terapeutyczne.

Piśmiennictwo

- Scholtz M.:** Lupus erythematosus acutus disseminatus haemorrhagicus. *Arch Dermatol Syphiliol* 1922, 6, 466-475.
- Rowell N.R., Beck J.S., Anderson J.R.:** Lupus erythematosus and erythema multiforme-like lesions. A syndrome with characteristic immunological abnormalities. *Arch Dermatol* 1963, 88, 176-180.
- Shteyngarts A.R., Warner M.R., Camisa C.:** Lupus erythematosus associated with erythema multiforme: does Rowell's syndrome exist? *J Am Acad Dermatol* 1999, 40, 773-777.
- Roustan G., Salas C., Barbadillo C., Sánchez Yus E., Mule-ró J., Simon A.:** Lupus erythematosus with erythema multiforme-like eruption. *Eur J Dermatol* 2000, 6, 456-462.
- Aydogan K., Karadogan S.K., Balaban Adim S., Tunalit S.:** Lupus erythematosus associated with erythema multiforme: report of two cases and review of the literature. *J Eur Acad Dermatol Venerol* 2005, 19, 621-627.
- Shadid N.H., Thissen C.A., van Marion A.M., Poblete-Gutiérrez P., Frank J.:** Lupus erythematosus associated with erythema multiforme: Rowell's syndrome. *Int J Dermatol* 2007, 46, 30-302.
- Zeitouni N.C., Funaro D., Cloutier R.A., Gagné E., Claveau J.:** Redefining Rowell's syndrome. *Br J Dermatol* 2000, 142, 343-346.
- Duarte A.F., Mota A., Pereira M., Baudrier T., Azevedo F.:** Rowell syndrome - case report and review of the literature. *Dermatol Online J* 2008, 14, 15.
- Costner M.L., Sontheimer R.D.:** Lupus erythematosus. [w:] I.M. Freedberg, A.Z. Eisen, K. Wolff (red.). *Dermatol General Medicine*. Wyd. 6, New York, 2003, 1677-1693.
- Pandhi D., Singal A., Agarwal P.:** Rowell syndrome and associated antiphospholipid syndrome. *Clin Exp Dermatol* 2004, 29, 22-24.
- Huff J.C., Weston W.L., Tonnesen M.G.:** Erythema multiforme: a critical review of characteristics, diagnostic criteria and causes. *J Am Acad Dermatol* 1983, 8, 763-775.
- Mandelcorn R., Shear N.:** Lupus associated toxic epidermal necrolysis. A novel manifestation of lupus? *J Am Acad Dermatol* 2003, 48, 525-529.
- Parodi A., Drago E.F., Valardo G., Rebora A.:** Rowell syndrome. Report of a case. *J Am Acad Dermatol* 1989, 21, 374-377.
- Khandpur S., Suchibrata S., Singh M.K.:** Rowell syndrome revisited: report of two cases from India. *Int J Dermatol* 2005, 44, 545-549.
- Child F.J., Kapur N., Creamer D., Kobza Black A.:** Rowell's syndrome. *Clin Exp Dermatol* 1999, 24, 74-77.
- Pereira F.A., Mudgil A.V., Rosmarin D.M.:** Toxic epidermal necrolysis. *J Am Acad Dermatol* 2007, 56, 181-200.
- Ruetter A., Luger T.A.:** Efficacy and safety of intravenous immunoglobulin for immune-mediated skin disease: current review. *Am J Clin Dermatol* 2004, 5, 153-160.
- Błaszczak M.:** Wlewy dożylny immunoglobulin G (IVIG) w leczeniu dermatologicznym. *Przeegl Dermatol* 2004, 91, 455-464.
- Sherer Y., Kuechler S., Jose Scali J., Rovensky J., Levy Y., Zandman-Goddard G. i inni:** Low dose intravenous immunoglobulin in systemic lupus erythematosus: analysis of 62 cases. *Isr Med Assoc J* 2008, 10, 55-57.
- French L.E.:** Toxic epidermal necrolysis and Stevens Johnson syndrome: our current understanding. *Allergol Int* 2006, 55, 9-16.
- Wehrli P., Viard I., Bullani R., Tschopp J., French L.E.:** Death receptors in cutaneous biology and disease. *J Invest Dermatol* 2000, 115, 141-148.
- Teo L., Tay Y.K., Liu T.T., Kwok C.:** Stevens-Johnson syndrome and toxic epidermal necrolysis: efficacy of intravenous immunoglobulin and a review of treatment options. *Singapore Med J* 2009, 50, 29-33.
- Ghislain P.D., Roujeau J.C.:** Treatment of severe drug reactions: Stevens-Johnson syndrome, toxic epidermal necrolysis and hypersensitivity syndrome. *Dermatol Online J* 2002, 8, 5.
- Mittmann N., Chan B.C., Knowles S., Shear N.H.:** IVIG for the treatment of toxic epidermal necrolysis. *Skin Therapy Lett* 2007, 12, 7-9.

25. **Stella M., Clemente A., Bollero D., Risso D., Dalmasso P.:** Toxic epidermal necrolysis (TEN) and Stevens-Johnson syndrome (SJS): experience with high-dose intravenous immunoglobulins and topical conservative approach. A retrospective analysis. *Burns* 2007, 33, 452-459.
26. **Molgó M., Carreño N., Hoyos-Bachilloglu R., Andresen M., González S.:** Use of intravenous immunoglobulin for the treatment of toxic epidermal necrolysis and Stevens-Johnson/toxic epidermal necrolysis overlap syndrome. Review of 15 cases. *Rev Med Chil* 2009, 137, 383-389.
27. **Lin W.L., Lin W.C., Chang Y.C., Yang L.C., Hung S.I., Hong H.S. i inni:** Intravenous immunoglobulin-induced, non-eczematous, vesiculobullous eruptions in Stevens-Johnson syndrome. *Am J Clin Dermatol* 2009, 10, 339-342.
28. **Khalili B., Bahna S.L.:** Pathogenesis and recent therapeutic trends in Stevens-Johnson syndrome and toxic epidermal necrolysis. *Ann Allergy Asthma Immunol* 2006, 97, 272-280.
29. **Bachot N., Revuz J., Roujeau J.C.:** Intravenous immunoglobulin treatment for Stevens-Johnson syndrome and toxic epidermal necrolysis: a prospective noncomparative study showing no benefit on mortality or progression. *Arch Dermatol* 2003, 139, 33-36.
30. **Faye O., Roujeau J.C.:** Treatment of epidermal necrolysis with high-dose intravenous immunoglobulins (IV Ig): clinical experience to date. *Drugs* 2005, 65, 2085-2090.
31. **Prins C., Kerdel F.A., Padilla R.S., Hunziker T., Chimenti S., Viard I. i inni:** TEN-IVIG Study Group. Toxic epidermal necrolysis-intravenous immunoglobulin. Treatment of toxic epidermal necrolysis with high-dose intravenous immunoglobulins: multicenter retrospective analysis of 48 consecutive cases. *Arch Dermatol* 2003, 139, 26-32.
32. **Fritsch P.O., Sidoroff A.:** Drug-induced Stevens-Johnson syndrome/toxic epidermal necrolysis. *Am J Clin Dermatol* 2000, 1, 349-360.
33. **Koh M.J., Tay Y.K.:** An update on Stevens-Johnson syndrome and toxic epidermal necrolysis in children. *Curr Opin Pediatr* 2009, 21, 505-510.

Otrzymano: 24 IX 2009 r.

Zaakceptowano: 15 XII 2009 r.