

Qual o Seu Diagnóstico?

Um Caso de Pigmentação Cutânea e Mucosa Adquirida

Alexandre Miroux-Catarino¹, Leandro Silva¹, Maria Goreti Catorze², Isabel Viana³

¹Médico Interno de Dermatovenereologia/Resident of Dermatology and Venereology, Serviço de Dermatologia, Centro Hospitalar de Lisboa Ocidental, Lisboa, Portugal

²Assistente Hospitalar Graduada de Dermatovenereologia, Serviço de Dermatologia, Centro Hospitalar de Lisboa Ocidental, Lisboa, Portugal / Consultant of Dermatology and Venereology, Dermatology Department, Centro Hospitalar de Lisboa Ocidental, Lisbon

³Chefe de Serviço de Dermatovenereologia, Serviço de Dermatologia, Centro Hospitalar de Lisboa Ocidental, Lisboa, Portugal / Department Director of Dermatology and Venereology, Dermatology Department, Centro Hospitalar de Lisboa Ocidental, Lisbon

PALAVRAS-CHAVE – Alterações da Pigmentação/induzida quimicamente; Hiperpigmentação/induzida quimicamente; Minociclina/efeitos adversos.

Dermatology Quiz

A Case of Acquired Mucosal and Cutaneous Pigmentation

KEYWORDS – Hyperpigmentation/chemically induced; Minocycline/adverse effects; Pigmentation Disorders/chemically induced.

CASO CLÍNICO

Mulher de 71 anos observada por manchas reticuladas de cor negra, localizadas nas pernas, com distribuição irregularmente linear, associada a mancha negra única com < 1 cm de diâmetro na mucosa oral, a nível do palato duro. As lesões tinham cerca de 3 meses de evolução e surgiram de forma progressiva, sendo sempre assintomáticas (Fig.s 1 e 2). A doente sofria de penfigóide bolhoso com envolvimento predominantemente dos membros inferiores, confirmado pelo exame histopatológico que revelou com presença de bolha subepidérmica e infiltrado subjacente rico em eosinófilos e a IFD que mostrou depósitos tênues de IgG e C3 intercelulares na epiderme e banda linear na junção dermo-epidérmica. Pela extensão das lesões e apesar da boa resposta a corticoterapia oral em baixa dose (prednisolona

10 mg/dia), optou-se pela terapêutica com minociclina 100 mg/dia *per os*, terapêutica em curso desde há 10 meses com resolução completa das lesões. A doente negava traumatismos ou outras lesões prévias, nomeadamente varicosidades no local da pigmentação. Como antecedentes pessoais destacavam-se: cardiopatia isquémica, hipertensão arterial essencial, dislipidémia, osteoartrite, síndrome vertiginosa periférica, nefrectomia direita e cistites de repetição. A medicação de base incluía aspirina, betahistina, bisoprolol, cálcio, furosemida, nitroglicerina transdérmica, omeprazol e sinvastatina.

Efetuada biópsia de mancha da perna direita, o exame histopatológico mostrou a presença na derme superficial e profunda, presença de macrófagos com pigmento, com distribuição intersticial e periglandular, com reatividade na técnica de Perls e Fontana-Masson (Fig. 3).

Correspondência: Alexandre Miroux-Catarino
Serviço de Dermatologia - Hospital Egas Moniz,
Rua da Junqueira 126
1349-019 Lisboa - Portugal
E-mail: alexandre_catarino@hotmail.com
DOI: <https://dx.doi.org/10.29021/spdv.77.3.1095>

Recebido/Received
2019/06/23

Aceite/Accepted
2019/08/11

Publicado/Published
2019/10/10

© Autor (es) (ou seu (s) empregador (es)) 2019. Reutilização permitida de acordo com CC BY-NC. Nenhuma reutilização comercial.
© Author(s) (or their employer(s)) 2019. Re-use permitted under CC BY-NC. No commercial re-use.

Qual o Seu Diagnóstico?

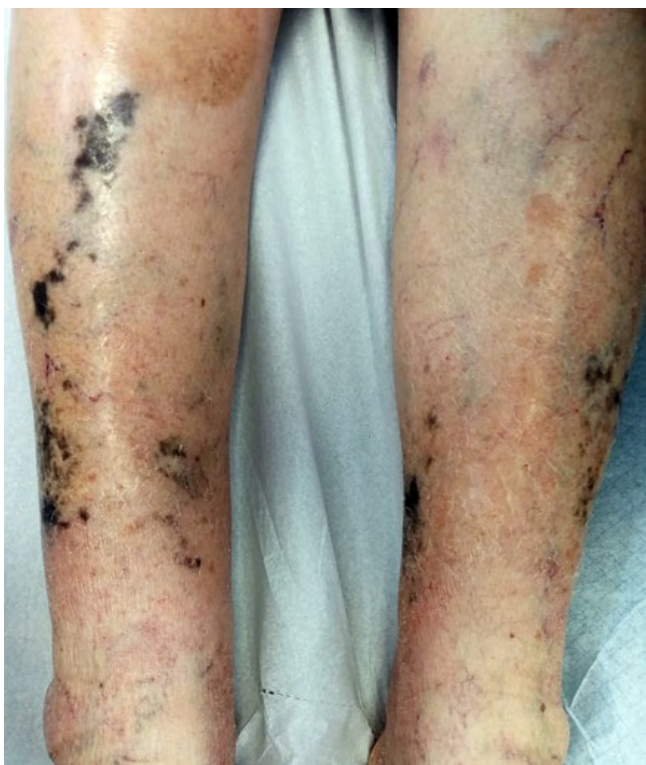

Figura 1 - Manchas negras dispersas pelas pernas, induzidas pela minociclina.

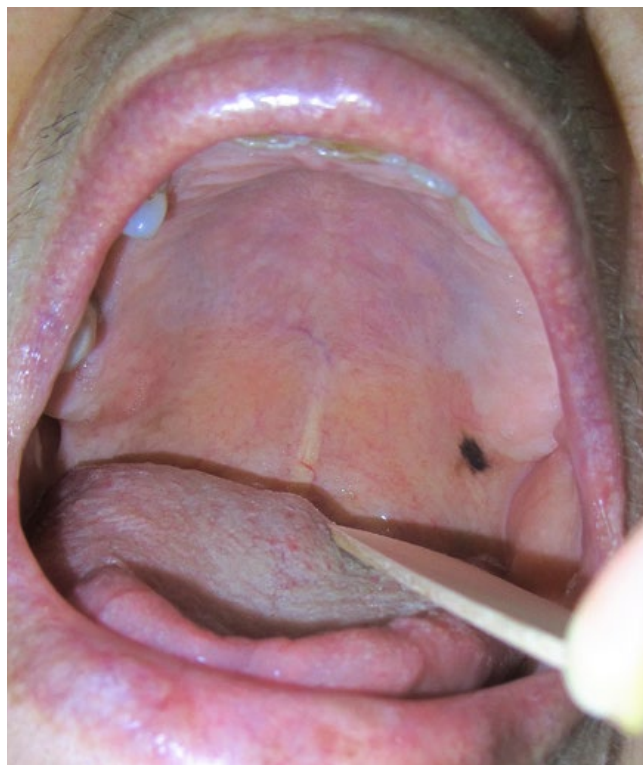

Figura 2 - Mancha negra na mucosa oral, induzida pela minociclina.

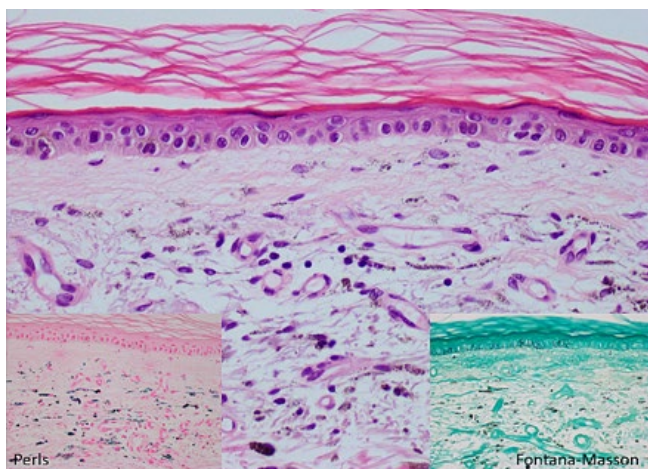


Figura 3 - Imagem histopatológica de biópsia de mancha da perna direita que mostrou a presença de macrófagos com pigmento na derme superficial e profunda, com distribuição intersticial e periglandular (H&E 40x), com reatividade na técnica de Perls e Fontana-Masson (40x).

DIAGNÓSTICO

PIGMENTAÇÃO INDUZIDA PELA MINOCICLINA

A pigmentação negra assintomática, associada às características histoquímicas do pigmento dérmico (Perls e Fontana-Masson +) e à evolução temporal, são consistentes com pigmentação secundária à minociclina. Foi suspensa a terapêutica com minociclina verificando-se o atenuar e redução da extensão da pigmentação aos 2 meses.

A pigmentação secundária à minociclina ocorre em 3% - 15% dos casos que atingem doses cumulativas de 100 g.¹ Estão descritos quatro tipos de pigmentação cutânea induzida pela minociclina.² Este caso corresponde ao tipo II caracterizado pela deposição de pigmento em pele previamente sã, não foto exposta, nos antebraços e pernas e relaciona-se com doses cumulativas elevadas.^{2,3} No tipo I, o mais frequente, a pigmentação ocorre em lesões inflamatórias na face, nomeadamente em cicatrizes de acne. No tipo III, há uma pigmentação azul-acinzentada difusa em áreas foto-expostas, sobretudo na face.³ No tipo IV, a pigmentação ocorre em cicatrizes pré-existentes e não se limita a áreas foto-expostas.⁴ No tipo II, a pigmentação parece dever-se à deposição de metabolitos pigmentados da minociclina.² A suspensão do fármaco pode levar a resolução espontânea lenta neste tipo de pigmentação.⁵ A pigmentação da mucosa oral é rara, dose independente e resolve após suspensão do fármaco.¹

Em doentes com penfigóide bolhoso a região pré-tibial parece ser uma localização particularmente atingida. A incidência de pigmentação induzida pela minociclina parece estar aumentada em dermatoses bolhosas autoimunes, sendo possível que a inflamação subclínica da pele ou das mucosas facilite a deposição de minociclina.⁶ Os doentes com dermatoses bolhosas autoimunes devem ser informados deste possível efeito secundário, no entanto, este tende a resolver após a retirada da minociclina que tem, contudo, um perfil de segurança superior à corticoterapia oral de longo termo.

Conflitos de interesse: Os autores declaram a inexistência de conflitos de interesse na realização do presente trabalho.

Suporte financeiro: Não existiram fontes externas de financiamento para a realização deste artigo.

Confidencialidade dos dados: Os autores declaram ter seguido os protocolos da sua instituição acerca da publicação dos dados de doentes.

Consentimento: Consentimento do doente para publicação obtido.

Conflicts of interest: The authors have no conflicts of interest to declare.

Financing support: This work has not received any contribution, grant or scholarship.

Confidentiality of data: The authors declare that they have followed the protocols of their work center on the publication of data from patients.

Patient consent: Consent for publication was obtained.

Proveniência e revisão por pares: Não comissionado; revisão externa por pares

Provenance and peer review: Not commissioned; externally peer reviewed

REFERÊNCIAS

1. Eisen D, Hakim MD. Minocycline-induced pigmentation. Incidence, prevention and management. *Drug Saf.* 1998;18:431-40.
2. Fiscus V, Hankinson A, Alweis R. J Community Hosp Intern Med Perspect. 2014;4. doi: 10.3402/jchimp.v4.24063.
3. Abdelghany M, Kivitz AJ. Minocycline-induced hyperpigmentation. *Cleve Clin J Med.* 2016;83:876-7. doi: 10.3949/ccjm.83a.16058.
4. Holm AN, Nelson WK. Images in clinical medicine. Minocycline-induced hyperpigmentation. *N Engl J Med.* 2006;355:e23. doi: 10.1056/NEJMicm053666.
5. Tavares J, Leung WW. Discoloration of nail beds and skin from minocycline. *CMAJ.* 2011;183:224. doi: 10.1503/cmaj.091498.
6. Ozog DM, Gogstetter DS, Scott G, Gaspari AA. Minocycline-induced hyperpigmentation in patients with pemphigus and pemphigoid. *Arch Dermatol.* 2000;136:1133-8. doi: 10.1001/archderm.136.9.1133.