

## Qual o Seu Diagnóstico?

# Lesões Bolhosas Palmares no Idoso

Santiago L<sup>1</sup>, Cardoso JC<sup>1</sup>, Tellechea O<sup>1</sup>

<sup>1</sup>Departamento de Dermatovenereologia, Centro Hospitalar e Universitário de Coimbra, Coimbra, Portugal

**PALAVRAS-CHAVE** – Dermatopatias Vesiculobolhosas; Dermatoses da Mão/diagnóstico; Idoso; Pemfigoide Bolhoso/diagnóstico.

## Dermatology Quiz

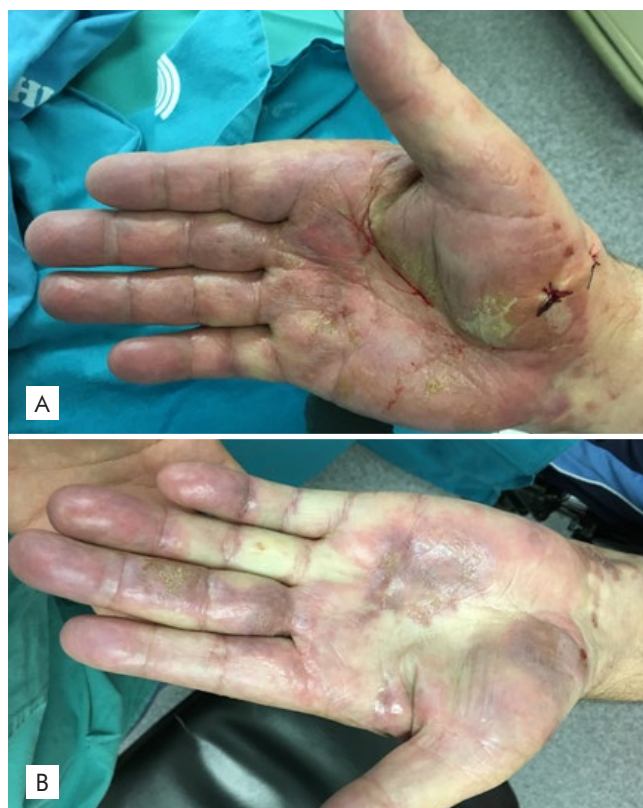### Hand Bullous Lesions in the Elderly

**KEYWORDS** – Aged; Hand Dermatoses/diagnosis; Pemphigoid, Bullous/diagnosis; Skin Diseases, Vesiculobullous.

#### CASO CLÍNICO

Relatamos o caso de um homem de 79 anos com história de lesões vesiculosas e bolhosas pruriginosas localizadas a nível palmar bilateral. Referia aparecimento há cerca de 2 anos, com resposta parcial a dermatocorticóides de baixa-média potência e carácter recidivante. Ao exame objetivo apresentava múltiplas lesões vesiculobolhosas tensas com base eritematosa, a maioria em fase erosiva (Fig. 1). A nível plantar referia lesões no passado, que não apresentava no momento da consulta. Não apresentava outras alterações cutâneas ou mucosas.

Foi enviada amostra para cultura de fungos que foi negativa. O estudo histopatológico de biópsia cutânea mostrou descolamento bolhoso subepidérmico com extensa reepitelização subjacente associado a infiltrado linfomononucleado perivascular rico em eosinófilos (Fig. 2). A imunofluorescência direta (IFD) de área perilesional mostrou depósitos lineares de C3 e IgG ao nível da junção dermo-epidérmica. Foram detectados anticorpos circulantes para BP180 (122 U/mL, normal >20 U/mL) por ELISA. Foi iniciado tratamento com prednisolona 30 mg/dia em desmame durante 2 semanas associado a dermatocorticóide de alta potência com resolução das lesões e sem formação de novas bolhas em dois anos de *follow-up*.



**Figura 1** - Lesões vesiculobolhosas com base eritematosa associadas a erosões a nível palmar bilateral.

**Correspondência:** Luís Santiago  
Serviço de Dermatovenereologia - Centro Hospitalar e Universitário de Coimbra  
Praceta Prof. Mota Pinto - 3000-075 Coimbra, Portugal  
**E-mail:** [luisgsantiago2@gmail.com](mailto:luisgsantiago2@gmail.com)  
**DOI:** <https://dx.doi.org/10.29021/spdv.77.2.1061>

**Recebido/Received**  
9 Abril/April 2019  
**Aceite/Accepted**  
1 Maio/May 2019

## Qual o Seu Diagnóstico?

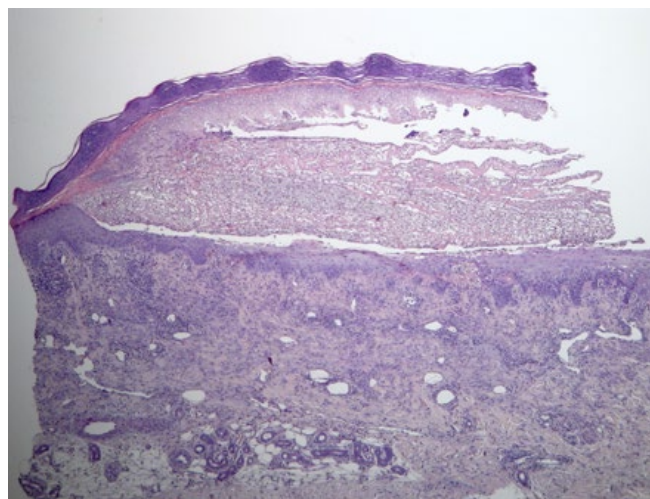
### DIAGNÓSTICO

#### PENFIGÓIDE BOLHOSO DESIDROSIFORME

O penfigóide bolhoso (PB) é uma dermatose bolhosa autoimune subepidérmica associada à presença de anticorpos contra hemidesmossomas da membrana basal, na maioria dos casos as proteínas BP 180-kDa transmembranar e 230-kDa intracelular.<sup>1</sup> Rongioletti *et al*<sup>2</sup> descreveram três variantes de PB localizado: o tipo Brunsting-Perry com lesões bolhosas cicatriciais no pescoço/cabeça; um segundo tipo com lesões bolhosas na região pré-tibial; e a variante desidrosiforme palmoplantar. Recentemente outras variantes foram descritas: vulvar, peristomal, umbilical, do coto de amputação, do membro paralisado e em locais de radioterapia.<sup>3</sup>

O penfigóide bolhoso desidrosiforme (PBD) é uma variante rara de PB localizado descrita em 1979 por Levine *et al*.<sup>4</sup> Clinicamente apresenta-se como uma erupção vesiculobolhosa persistente semelhante a um eczema desidrótico, por vezes, com carácter hemorrágico.

Na literatura foram descritos vários casos de envolvimento palmoplantar com apresentações clínicas diferentes. Caldora *et al*<sup>5</sup> dividiram estes casos em 3 grupos: grupo 1 caracterizado exclusivamente por erupção vesiculobolhosa palmoplantar; grupo 2 com erupção palmoplantar prévia a envolvimento clássico por PB do restante tegumento em meses/anos; e grupo 3 com PB desidrosiforme concomitante com PB generalizado. Este último grupo ocorre em cerca de 28% dos casos de PB clássico,<sup>6</sup> sendo mais comum na população pediátrica.<sup>7,8</sup> Considerando que o PB localizado



**Figura 2** - Imagem histopatológica de biópsia palmar que mostra descolamento bolhoso subepidérmico com reepitelização subjacente acompanhada de infiltrado mononucleado perivascular que se observa igualmente no conteúdo do descolamento bolhoso (H&E, X200).

por definição compreende lesões confinadas a determinada área cutânea com ou sem posterior envolvimento sistémico, apenas o grupo 1 (e provavelmente o 2) poderão ser considerados verdadeiros casos de PBD.

A prevalência do PBD é desconhecida, estando até ao momento descritos na literatura 35 casos: 12 com localização exclusiva a nível palmoplantar e 7 com posterior generalização pelo tegumento. Contudo, provavelmente esta patologia é subdiagnosticada.<sup>5</sup>

No PBD as características histopatológicas e a imunofluorescência directa são consistentes com PB,<sup>9</sup> dada a presença de anticorpos anti-membrana basal. Contudo, o mecanismo subjacente ainda não é compreendido. Uma explicação sugerida é a da existência de um processo inflamatório inicial<sup>4,6,10</sup> (por exemplo, *tinea pedis*, queimaduras térmicas, trauma repetido, dermatite de contacto/irritativa ou radioterapia) que poderá expor os antígenos membranares apenas nessas localizações. Outro factor que poderá estar relacionado é a maior expressão de antígeno BP a nível plantar.<sup>11</sup>

As manifestações clínicas de PBD são difíceis de distinguir de patologias benignas mais frequentes como desidrose ou *tinea manuum* bolhosa, o que pode atrasar o diagnóstico.

Concluimos que na presença de dermatite desidrosiforme palmoplantar em idade geriátrica, recorrente, severa, hemorrágica ou resistente ao tratamento com dermatocorticóides de elevada potência, o diagnóstico de PBD deve ser ponderado e deverá ser devidamente suportado por análise histopatológica e IFD.

**Conflitos de interesse:** Os autores declaram não possuir conflitos de interesse.

**Suporte financeiro:** O presente trabalho não foi suportado por nenhum subsídio ou bolsa.

**Confidencialidade dos dados:** Os autores declaram ter seguido os protocolos do seu centro de trabalho acerca da publicação dos dados de doentes.

**Direito a privacidade e consentimento escrito:** Os autores declaram que pediram consentimento para usar as imagens no artigo.

**Conflicts of interest:** The authors have no conflicts of interest to declare.

**Financing Support:** This work has not received any contribution, grant or scholarship.

**Confidentiality of data:** The authors declare that they have followed the protocols of their work center on the publication of data from patients.

**Privacy policy and informed consent:** The authors declare that have the written informed consent for the use of patient's photos in this article.

**Proveniência e revisão por pares:** Não comissionado; revisão externa por pares

**Provenance and peer review:** Not commissioned; externally peer reviewed

## Qual o Seu Diagnóstico?

### REFERÊNCIAS

1. Chimanoitch I, Hamm H, Georgi M, Kroiss M, Stolz W, Apitz C, et al. Bullous pemphigoid of childhood: autoantibodies target the same epitopes within the NC16A domain of BP180 as autoantibodies in bullous pemphigoid of adulthood. *Arch Dermatol.* 2000; 136:527-32.
2. Rongioletti F, Parodi A, Rebora A. Dyshidrosiform pemphigoid: report of an additional case. *Dermatologica.* 1985; 17:84-5.
3. Bernard P, Borradori L. Pemphigoid group. In: Bologna JL, Schaffer JV, Cerroni L. *Dermatology.* London: Mosby Elsevier; 2018.
4. Levine N, Freilich A, Barland P. Localized pemphigoid simulating dyshidrosiform dermatitis. *Arch Dermatol.* 1979;115:320-1.
5. Caldarola G, Fania L, Cozzani E, Feliciani C, De Simone C. Dyshidrosiform pemphigoid: a well-defined clinical entity? *Eur J Dermatol.* 2011;21:112-3. doi: 10.1684/ejd.2010.1172.
6. Barth JH, Venning VA, Wojnarowska F. Palmo-plantar involvement in auto-immune blistering disorders - pemphigoid, linear IgA disease and herpes gestationis. *Clin Exp Dermatol.* 1988; 13:85-6.
7. Ferreira BR, Vaz AS, Ramos L, Reis JP, Gonçalo M. Bullous pemphigoid of infancy - report and review of infantile and pediatric bullous pemphigoid. *Dermatol Online J.* 2017;16;23
8. Ramos L, Tellechea O, Moreno A, Martins L, Neves N, Januário G, et al. Childhood bullous pemphigoid: Report of 2 cases. *J Eur Acad Dermatol Venereol.* 2016; 30:330-2. doi: 10.1111/jdv.12724.
9. Soh H, Hosokawa H, Miyauchi H, Izumi H, Asada Y. Localized pemphigoid shares the same target antigen as bullous pemphigoid. *Br J Dermatol.* 1991; 125:73-5.
10. Knees-Matzen S, Proksch E, Meigel WN. Dyshidrosiform bullous pemphigoid: Trigger factors. *J Eur Acad Dermatol Venereol.* 1996;7:257-62.
11. Hamm G, Wozniak KD. Bullous pemphigoid antigen concentration in normal human skin in relation to body area and age. *Arch Dermatol Res.* 1988;280:416-9.