

# Reconstrução de um Defeito Cirúrgico Grande da Glabella

Alexandre Miroux Catarino<sup>1</sup>, Maria Goreti Catorze<sup>2</sup>, José Manuel Labareda<sup>2</sup>, Isabel Viana<sup>3</sup>

<sup>1</sup>Médico Interno de Dermatovenereologia/Resident of Dermatology and Venereology, Serviço de Dermatologia, Centro Hospitalar de Lisboa Ocidental, Lisboa, Portugal

<sup>2</sup>Assistente Hospitalar Graduada de Dermatovenereologia, Serviço de Dermatologia, Centro Hospitalar de Lisboa Ocidental, Lisboa, Portugal / Consultant of Dermatology and Venereology, Dermatology Department, Centro Hospitalar de Lisboa Ocidental, Lisbon, Portugal

<sup>3</sup>Chefe de Serviço de Dermatovenereologia, Serviço de Dermatologia, Centro Hospitalar de Lisboa Ocidental, Lisboa, Portugal / Department Director of Dermatology and Venereology, Dermatology Department, Centro Hospitalar de Lisboa Ocidental, Lisbon, Portugal

**RESUMO** – A reconstrução de defeitos grandes da glabella, sobretudo quando envolvem a fronte, é um desafio cirúrgico. A reconstrução cirúrgica desta localização deve ter em consideração as subunidades estéticas, evitar a aproximação dos supracílios e manter a simetria da face. É apresentado um caso de reconstrução de defeito cirúrgico envolvendo a glabella e a fronte pós cirurgia de Mohs. Optou-se pela realização de retalho de avanço A-T para encerramento da porção superior do defeito, associado a retalho de transposição romboidal para encerramento da zona inferior de forma a manter o espaçamento entre as supracílios. A reconstrução por subunidades estéticas e a associação de retalhos permitiu um bom resultado estético e funcional.

**PALAVRAS-CHAVE** – Carcinoma Basocelular; Neoplasias da Pele/cirurgia; Procedimentos Cirúrgicos Reconstructivos; Retalhos Cirúrgicos Testa/cirurgia.

## Reconstruction of a Large Defect of the Glabella

**ABSTRACT** – The reconstruction of large defects of the glabella, especially when involving the forehead, is a surgical challenge. Surgical reconstruction of this location should take into account aesthetic subunits, avoid approximation of eyebrows and maintain symmetry of the face.

The authors present a case with reconstruction of a surgical defect involving the glabella and the forehead after Mohs surgery. An A-T advancement flap to close the superior portion of the defect was combined with a rhomboidal transposition flap for closing the lower zone in order to maintain the distance between the eyebrows. Reconstruction by aesthetic subunits and the association of flaps allowed a good aesthetic and functional result.

**KEYWORDS** – Forehead/surgery; Neoplasms, Basal Cell; Reconstructive Surgical Procedures; Skin Neoplasms/surgery; Surgical Flaps.

### INTRODUÇÃO

A glabella é a subunidade estética delimitada pela fronte superiormente, os supracílios lateralmente e a raiz nasal inferiormente.<sup>1</sup> A reconstrução de defeitos cirúrgicos de grandes dimensões envolvendo a glabella e a fronte corresponde a um desafio cirúrgico, quer pelas estruturas contíguas existentes quer pela importância de manter o espaço intercililar e simetria dos supracílios.

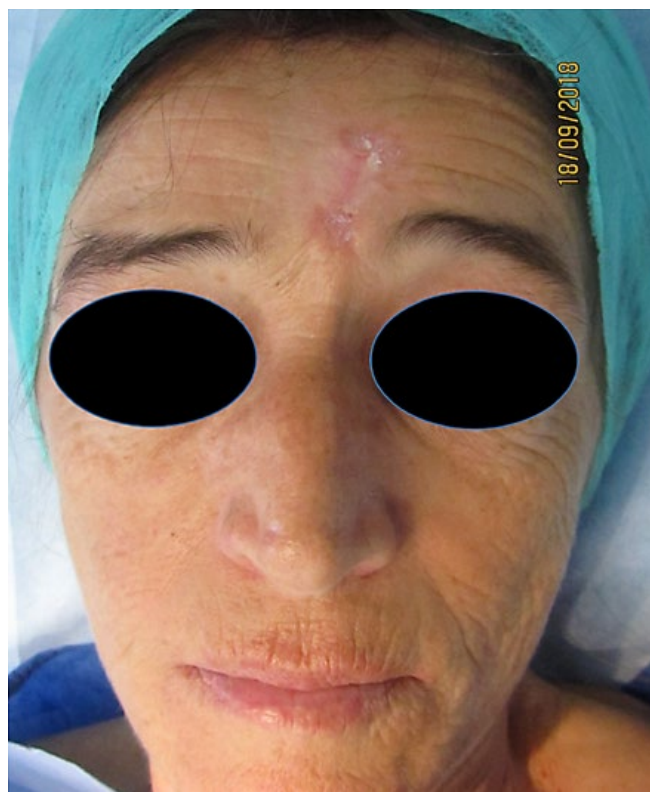### CASO CLÍNICO

Doente do sexo feminino de 51 anos com história de carcinoma basocelular (CBC) submetido a uma intervenção cirúrgica e crioterapia prévias nos últimos 3 anos. Esteve sem seguimento durante o último ano, tendo sido enviada à consulta de Dermatologia do Hospital Egas Moniz por suspeita de recidiva de CBC para ser submetida a cirurgia micrográfica de Mohs. Ao exame objetivo verificava-se presença de placa

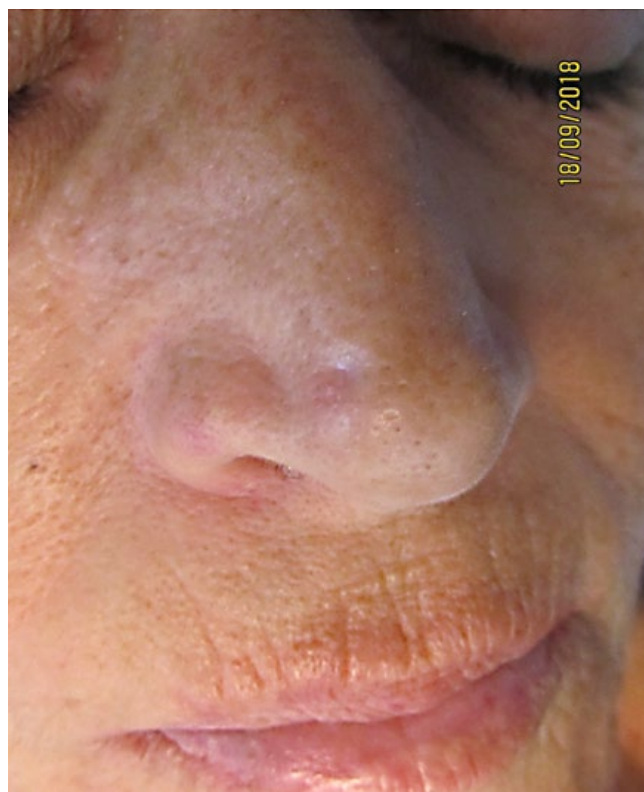**Correspondência:** Alexandre Miroux Catarino  
Serviço de Dermatologia, Hospital Egas Moniz  
Rua da Junqueira 126  
1349-019 Lisboa, Portugal  
**E-mail:** alexandre\_catarino@hotmail.com  
**DOI:** <https://dx.doi.org/10.29021/spdv.77.1.1009>

**Recebido/Received**  
12 Novembro/November 2018  
**Aceite/Accepted**  
29 Dezembro/December 2018

## Pérolas Cirúrgicas



**Figura 1** - Lesão envolvendo a glabella e fronte.



**Figura 2** - Pápula deprimida na ponta nasal correspondendo a CBC.

eritematosa de centro deprimido com aspeto cicatricial, limites mal definidos, bordo bosselado e áreas erodionadas. A lesão media 1,9 x 3,4 cm de diâmetro e localizava-se na glabella e área contígua da fronte (Fig. 1).

Além desta lesão verificava-se na metade direita da ponta nasal pápula da cor da pele envolvente, deprimida, com telangiectasias arboriformes e bordo perolado, sugestiva de carcinoma basocelular (Fig. 2). Os dois tumores foram abordados no mesmo tempo cirúrgico.

Como antecedentes pessoais destaca-se história de melanoma maligno da coxa (fino, nível II de Clark) excisado há 5 anos.

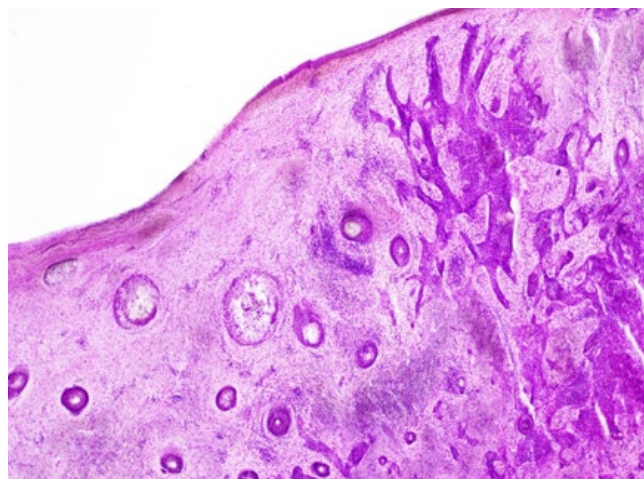
A doente foi submetida a cirurgia micrográfica de Mohs sob anestesia local com lidocaína a 2% e bupivacaína a 0,25% sem adrenalina. Após exérese da lesão clinicamente aparente da glabella, removeu-se o tecido correspondendo à margem lateral e profunda para controlo pelo método de Mohs a fresco (Fig. 3). As margens foram negativas no primeiro estadio de Mohs, tendo resultado um defeito grosseiramente ovalado de grandes dimensões (4 x 2,5 cm de maiores eixos) envolvendo a glabella e a fronte (Fig. 4).

Nesta fase foram avaliadas as possíveis opções reconstitutivas. Pelo resultado cosmético pouco aceitável, descartou-se a possibilidade de cicatrização por segunda intenção, o encerramento direto e a colocação de enxerto de pele total.

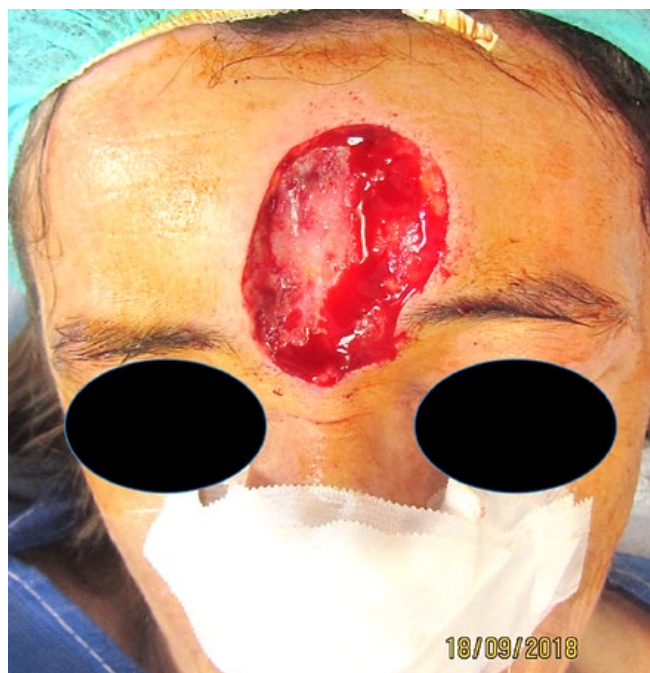Tendo em vista o melhor resultado cosmético e funcional dividiu-se o defeito por subunidades estéticas para orientar a

reconstrução. A subunidade correspondendo à porção superior do defeito (zona 1), localizada acima da linha que une o limite superior dos supracílios e a subunidade inferior correspondendo à glabella (zona 2) (Fig. 5).

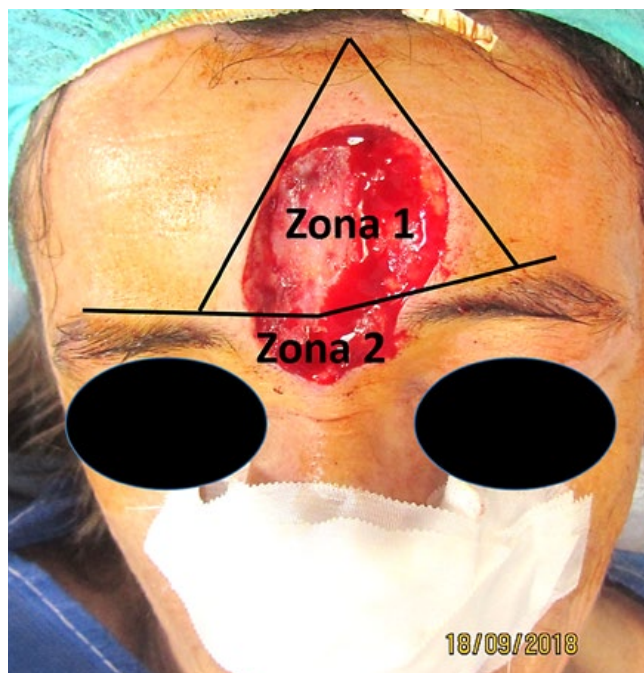
Para reconstrução do defeito da fronte optou-se pelo retalho de avanço bilateral A-T, com incisão ao longo do bordo superior dos supracílios (Figs 5 e 6). Para reconstrução da



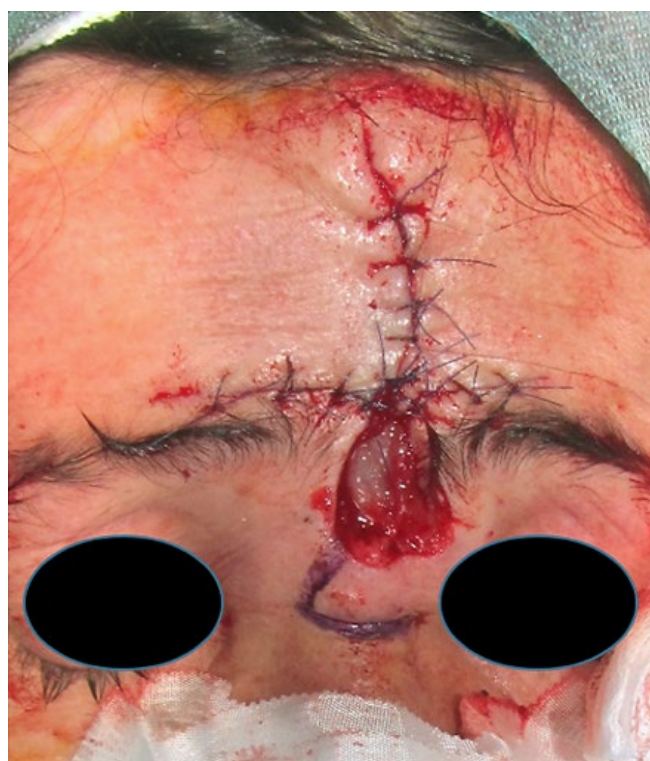**Figura 3** - Presença de carcinoma basocelular na peça de excisão da lesão clinicamente aparente em cortes a fresco.



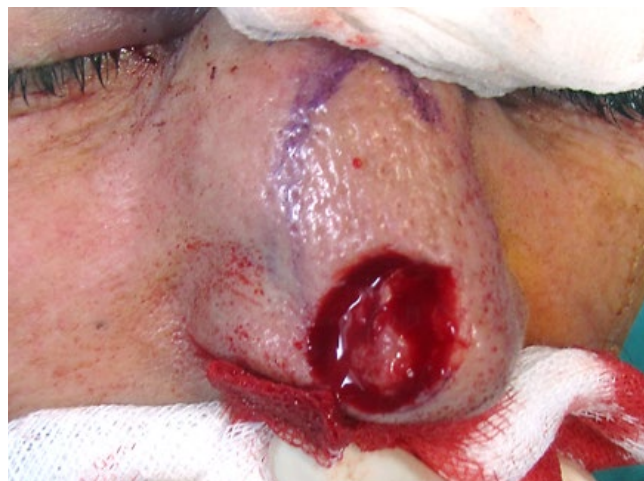**Figura 4** - Defeito cirúrgico da glabella e fronte.



**Figura 5** - Divisão do defeito em 2 subunidades – zona 1 e zona 2 - e desenho do retalho de avanço A-T.



**Figura 6** - Defeito remanescente após realização do retalho de avanço A-T. Desenho do retalho de transposição romboidal a realizar para encerramento do defeito da glabella.



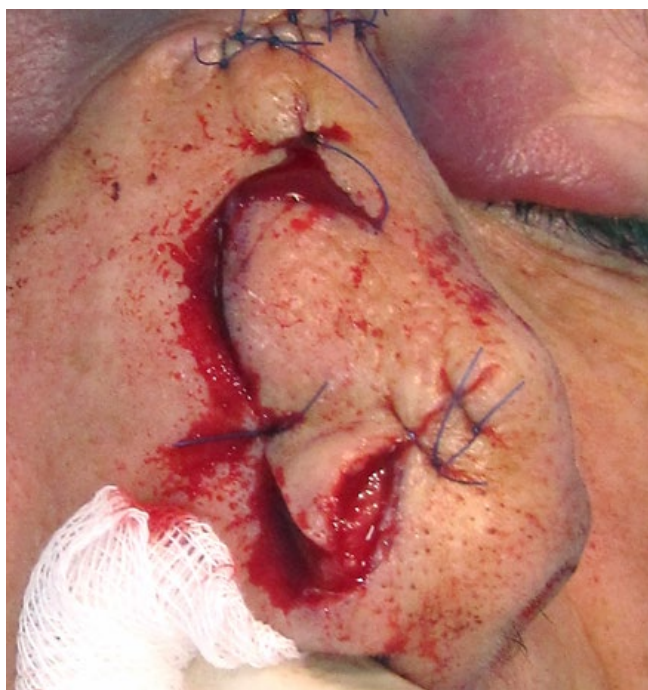**Figura 7** - Defeito cirúrgico da ponta nasal.

região inferior do defeito optou-se por um retalho de transposição romboidal, de forma a evitar a união dos supracílios e, simultaneamente, tensão sobre o canto interno do olho (Fig. 6).

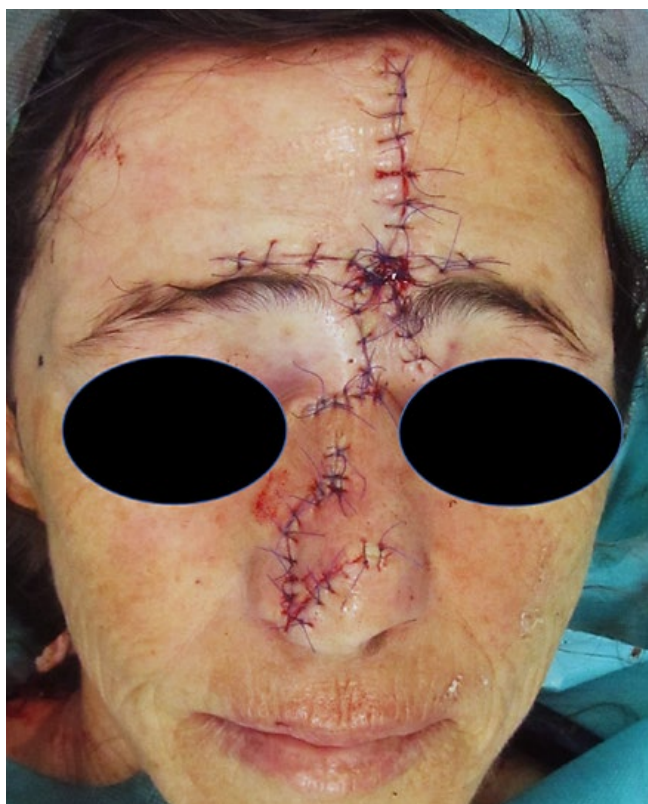A lesão da ponta nasal foi excisada no mesmo tempo operatório com controlo de margens pelo método de Mohs a fresco e realizado o encerramento do defeito com retalho de rotação (Fig.s 7 e 8).

No pós-operatório imediato verificou-se uma ligeira elevação dos supracílios, mas a manutenção da simetria e espaço entre eles (Fig. 9). Às 7 semanas o resultado cosmético e funcional era bom, estando a doente satisfeita (Fig. 10).

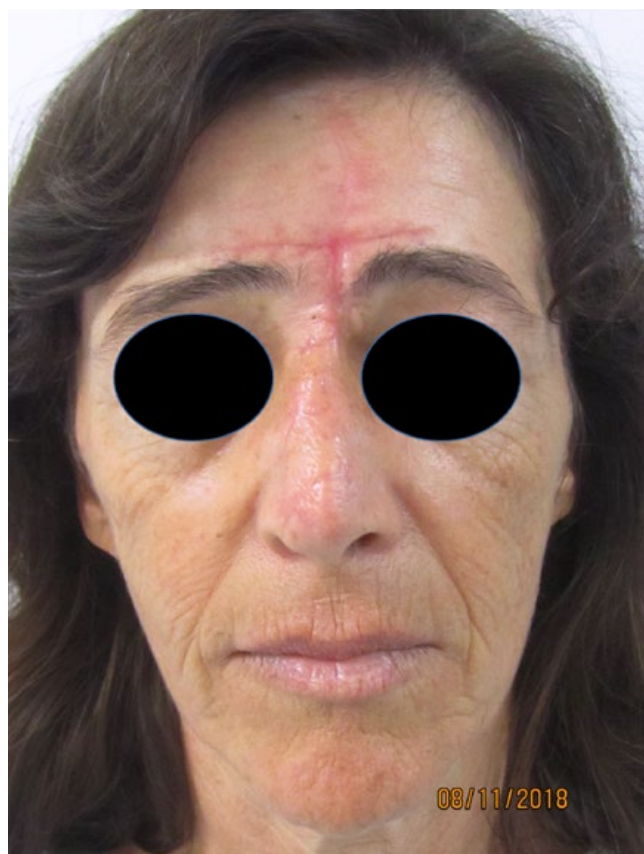## Pérolas Cirúrgicas



**Figura 8** - Passo intermédio na realização do retalho de rotação para reconstrução do defeito da ponta nasal.



**Figura 9** - Pós-operatório imediato. Reconstrução do defeito da glabella e frente e do defeito pós exérese de CBC da ponta nasal com retalho de rotação.



**Figura 10** - Resultado às 7 semanas do pós-operatório.

### DISCUSSÃO

A reconstrução de grandes defeitos cirúrgicos envolvendo a glabella e a frente é um desafio cirúrgico. A cicatrização por segunda intenção é demorada, associa-se a um resultado cosmético pouco previsível e a retração da cicatriz pode provocar desvio do canto interno do olho e distorção dos supracílios.<sup>2</sup> Defeitos grandes inviabilizam o encerramento direto pelo inaceitável resultado cosmético e funcional. A colocação de enxerto associa-se a diferenças de textura e cor da pele além da possível retração aquando da cicatrização.

Em defeitos que atingem diferentes unidades cosméticas a utilização de múltiplos retalhos em simultâneo é uma arma útil na reconstrução.<sup>3</sup>

Na reconstrução de defeitos centrais da frente, o retalho de avanço A-T é uma das técnicas de escolha habitual. Este retalho pode ser utilizado em defeitos grandes, permite esconder as suturas horizontais nas rugas e a sutura vertical tem pouco impacto cosmético. Aquando de defeitos contíguos ou envolvendo parte da glabella, é importante que a incisão acompanhe a curvatura dos supracílios, o que permite uma melhor distribuição da tensão e uma redução mínima da distância entre elas.<sup>4</sup>

Dado o envolvimento da totalidade da glabella até à raiz do nariz, não foi possível encerrar o defeito com o retalho de avanço A-T da frente. O encerramento direto não é uma

opção em defeitos importantes da glabella, sendo essencial trazer pele de outra localização de forma a não reduzir a distância entre os supracílios. O retalho de transposição romboidal utilizado é um retalho simples e que não origina tensão nas estruturas envolventes, nomeadamente no canto interno do olho.

Da revisão da literatura realizada, verificou-se que Blake e Maher descreveram um caso com um defeito cirúrgico semelhante e mesma opção reconstrutiva.<sup>2</sup>

**Conflitos de interesse:** Os autores declaram não possuir conflitos de interesse.

**Suporte financeiro:** O presente trabalho não foi suportado por nenhum subsídio ou bolsa.

**Confidencialidade dos dados:** Os autores declaram ter seguido os protocolos do seu centro de trabalho acerca da publicação dos dados de doentes.

**Direito a privacidade e consentimento escrito:** Os autores declaram que pediram consentimento para usar as imagens no artigo.

**Consentimento do Doente:** Obtido.

**Conflicts of interest:** The authors have no conflicts of interest to declare.

**Financing Support:** This work has not received any contribution, grant or scholarship.

**Confidentiality of data:** The authors declare that they have followed the protocols of their work center on the publication of data from patients.

**Privacy policy and informed consent:** The authors declare that have the written informed consent for the use of patient's photos in this article.

**Patient consent:** Obtained.

**Proveniência e revisão por pares:** Não comissionado; revisão externa por pares

**Provenance and peer review:** Not commissioned; externally peer reviewed

### REFERÊNCIAS

1. Martínez SA, Masa I, Salinas Velasco V. Nasal root island flap for reconstruction of glabellar defects. *Ann Plast Surg.* 2015;74:34-6. doi: 10.1097/SAP0b013e31828d9969.
2. Blake B, Maher I. Reconstruction of a large defect of the glabella and forehead. *Dermatol Surg.* 2015;41:280-2. doi: 10.1097/DSS.000000000000205.
3. Goulão J, Alves J, António AM. Reconstrução de um defeito cirúrgico complexo do canto interno. *Rev Soc Port Dermatol Venereol;* 2018;76:201-4. doi. org/10.29021/spdv.76.2.915.
4. Puviani M, Curci M. The "Batman flap": a novel technique to repair a large central glabellar defect. *Int J Dermatol.* 2018;57:477-9. doi: 10.1111/ijd.13844.