

# Fotodermatoses Autoimunes Parte II - Manifestações Clínicas e Terapêutica

Rita Ramos Pinheiro<sup>1</sup>, Virgínia Coelho de Sousa<sup>1</sup>, Filipa Rocha Páris<sup>1</sup>, Margarida Apetato<sup>1</sup>, Gabriela Marques Pinto<sup>1</sup>

<sup>1</sup>Serviço de Dermatologia, Hospital Santo António dos Capuchos, Centro Hospitalar de Lisboa Central, Lisboa, Portugal

**RESUMO** – As fotodermatoses autoimunes constituem um grupo heterogêneo de dermatoses idiopáticas incluindo cinco entidades clinicamente distintas: erupção polimorfa à luz, prurigo actínico, hydroa vacciniforme, dermatite actínica crónica e urticária solar. Algumas destas dermatoses são potencialmente graves e com grande impacto na qualidade de vida dos doentes. Várias medidas de fotoprotecção são suficientes para o tratamento de doentes com formas ligeiras. As opções terapêuticas actuais são limitadas em doentes com doença grave e refractária, reflectindo os mecanismos fisiopatológicos pouco clarificados. Ainda assim, avanços recentes na área da fotoprotecção têm contribuído para um maior sucesso terapêutico.

Numa altura em que a área da fotodermatologia tem vindo a perder gradualmente o seu impacto, propomos rever as manifestações clínicas e abordagens terapêuticas actuais das fotodermatoses idiopáticas, entidades raras e que impõem desafios relevantes no seu diagnóstico e tratamento.

**PALAVRAS-CHAVE** – Dermatite Fotoalérgica/diagnóstico; Dermatite Fotoalérgica/tratamento; Perturbações de Fotossensibilidade/diagnóstico; Perturbações de Fotossensibilidade/tratamento; Raios Ultravioleta; Sistema Imunológico.

## Autoimmune Photodermatoses Part II - Clinical Manifestations and Treatment

**ABSTRACT** – The autoimmune photodermatoses are a group of heterogeneous idiopathic dermatoses including five different clinical entities some potentially severe with great impact in patients' quality of life.

General photoprotection measures are sufficient for the treatment of patients with mild forms of disease. In severe disease the therapeutic options are still limited, reflecting the ill-defined physiopathological mechanisms. However recent advances in photoprotection field are contributing to a higher therapeutic success.

In an era where photodermatology has been losing its importance, we propose to revise the clinical manifestations and therapeutic options of autoimmune photodermatoses. These are rare and challenging disorders concerning diagnostic and treatment that need a specialized approach by dermatologists.

**KEYWORDS** – Dermatitis, Photoallergic/diagnosis; Dermatitis, Photoallergic/therapy; Immune System; Photosensitivity Disorders/diagnosis; Photosensitivity Disorders/therapy; Ultraviolet Rays.

### INTRODUÇÃO

As fotodermatoses autoimunes são dermatoses fisiopatologicamente relacionadas entre si, mas com características clínicas distintas.

No presente artigo pretendemos rever a apresentação clínica das diferentes entidades, bem como o seu respectivo tratamento.

### 1 - MANIFESTAÇÕES CLÍNICAS

#### 1.1 Erupção Polimorfa à Luz (EPL)

A EPL é uma fotodermatose comum com maior prevalência nos climas temperados. Ocorre preferencialmente em mulheres jovens de fototipo baixo.<sup>1,2</sup>

Esta fotodermatose caracteriza-se clinicamente por lesões de morfologia variada incluindo papulares, papulo-vesiculares,

**Correspondência:** Rita Ramos Pinheiro  
Serviço de Dermatologia - Hospital de Santo António dos Capuchos  
Alameda Santo António dos Capuchos  
169-050 Lisboa, Portugal  
**E-mail:** rita.ramos.pinhoero@gmail.com  
**DOI:** <https://dx.doi.org/10.29021/spdv.75.4.877>

**Recebido/Received**  
27 Setembro/September 2017  
**Aceite/Accepted**  
19 Novembro/November 2017

## Artigo de Revisão

bolhosas, edematosas ou lesões de tipo prurigo estrófulo ou eritema exsudativo multiforme-like (sobretudo se existe uma infecção viral associada).<sup>1,2</sup> As lesões têm uma distribuição simétrica nas áreas foto-expostas, (nomeadamente pirâmide nasal, região malar, mento, região cervical posterior e lateral, decote, dorso das mãos e pés e porção inferior das pernas),<sup>3</sup> poupando relativamente as áreas cronicamente foto-expostas como a face ou dorso das mãos, devido a fenómenos de fotoendurecimento natural crónico.<sup>4</sup>

A EPL tem uma incidência sazonal, ocorrendo predominantemente na primavera e início do verão após as primeiras exposições solares de maior intensidade.<sup>1-3</sup> À medida que o verão progride os episódios de EPL tendem a ser menos frequentes e de menor intensidade até cessarem com a progressão da estação por mecanismos de foto-endurecimento.<sup>1-3</sup> No início de cada episódio o prurido constitui o principal sintoma e é desencadeado alguns minutos após a exposição solar, seguindo-se o aparecimento das lesões características algumas horas depois.<sup>1-3</sup> Com a evicção da exposição solar a erupção resolve em poucos dias, sem sequelas cicatriciais.<sup>1-3</sup> A EPL tem uma natureza crónico-recidivante na maioria dos casos, embora um subgrupo de doentes apresente uma remissão completa ou parcial da dermatose com a idade, com diminuição do número e gravidade dos episódios.<sup>3,5</sup>

O impacto na qualidade de vida, com perturbações de ansiedade e depressão reactivas, poderá ser relevante em doentes jovens ou com envolvimento facial exuberante.<sup>6</sup>

Numerosas variantes da EPL com diferenças clínicas e demográficas estão descritas, reflectindo o polimorfismo da doença:

- Erupção polimorfa à luz juvenil da primavera: papulovesículas pruriginosas na hélice dos pavilhões auriculares de crianças do sexo masculino.<sup>7</sup>
- Erupção polimorfa à luz benigna do verão: variante ligeira caracterizada por pequenas pápulas que poupam a face. Ocorre em mulheres jovens no início do verão.<sup>8</sup>
- Erupção polimorfa à luz eritematosa: variante caracterizada por eritema associado ou não a prurido nas áreas foto-expostas.
- Erupção polimorfa à luz localizada com lesões limitadas aos cotovelos<sup>9</sup>
- Acne de Mallorca: lesões acneiformes nas áreas foto-expostas do decote.<sup>10</sup>
- Púrpura solar: alterações clínicas confinadas ao terço inferior das pernas.<sup>11</sup>

Os sintomas sistémicos são raros mas poderão ocorrer nomeadamente febre, arrepios, cefaleias, náuseas. A exposição a radiação ultravioleta (UV) induz a produção de citocinas pirogénicas como a IL-1 e 6 que poderão explicar estes sintomas.<sup>12</sup>

A relação da EPL com lúpus eritematoso (LE) cutâneo, sobretudo as formas subagudas, é controversa. A EPL tem uma prevalência elevada em doentes com história familiar ou pessoal de lúpus cutâneo subagudo ou crónico.<sup>13,14</sup> As lesões de EPL podem preceder o desenvolvimento de lesões clínicas de lúpus, mas a progressão directa de EPL para lúpus cutâneo não foi para já confirmada.<sup>5</sup>

### 1.2 Prurigo Actínico (PA)

Considerada inicialmente como uma variante clínica da EPL,<sup>15</sup> o PA é actualmente distinguido como uma entidade clínica específica pelas suas características clínicas únicas e carácter persistente das lesões.<sup>16</sup> Predomina em doentes de fototipos altos (III a V) e é duas vezes mais comum no sexo feminino que no masculino.<sup>17</sup> Tipicamente tem início na infância (6-8 anos) ou antes dos 20 anos de idade.<sup>18</sup> Uma forma tardia da idade adulta foi descrita mais raramente.<sup>19</sup> As formas com início em idade precoce tendem a remitir na puberdade, mas as de início tardio são mais persistentes com tendência para a cronicidade.<sup>19</sup> A história familiar de EPL é comum em doentes com PA, reflectindo a proximidade fisiopatológica das duas entidades.

O PA é uma erupção sazonal com agravamento no verão e primavera, embora raramente possam ocorrer exacerbações no outono e inverno. De facto, a relação entre o curso da doença e a foto-exposição poderá não ser tão evidente como o esperado.<sup>18,19</sup> Caracteriza-se por lesões extensamente pruriginosas localizadas nas áreas foto-expostas da face (supra-ciliar, malar, pirâmide nasal, lábios, pavilhões auriculares), decote, superfícies extensoras dos braços e antebraços, dorso das mãos e terço inferior das pernas.<sup>18</sup> Podem existir lesões nas áreas foto-protégidas em 35% - 40% dos doentes, mas em geral são de menor intensidade e menos sintomáticas.<sup>18,20</sup> Caracteristicamente surgem pápulas poligonais brilhantes extremamente pruriginosas e intensamente escoriadas que coalescem em placas liquenificadas, nódulos escoriados prurigo-like originando cicatrizes hiper/hipopigmentadas deprimidas residuais.<sup>18</sup> Vesiculação pode ocorrer sobretudo na presença de infecção secundária. A queilite ocorre em 33% - 85% dos doentes e pode ser a única manifestação da doença.<sup>18,21</sup> Tipicamente envolve o lábio inferior ou a porção central do lábio superior manifestando-se com edema, descamação, fissuração, formação de crostas, hiperpigmentação ou ulceração.<sup>18,21</sup> O envolvimento ocular ocorre em até 62% dos doentes com hiperémia, fotofobia e lacrimação, progredindo para complicações como pseudopterígeo.<sup>16,18</sup>

O curso da doença evolui com episódios de exacerbação semelhantes a EPL que são persistentes e originam as lesões características de PA.<sup>18</sup> Nas formas graves e persistentes pode haver uma infiltração extensa das áreas da face cronicamente atingidas bem como madarose secundária, originando aparência de fâcies leonina.<sup>16,18</sup>

O prurido exuberante da doença, o seu carácter persistente e o risco de cicatrizes potencialmente desfigurantes são as principais características que distinguem o PA da EPL, provocando forte impacto na qualidade de vida destes doentes (DLQI > 10).<sup>22</sup>

### 1.3 Hydroa Vacciniforme (HV)

É a mais rara de todas as fotodermatoses, sendo considerada por alguns autores uma variante grave cicatricial da EPL.<sup>23</sup>

A forma clássica da doença tem início na infância (antes dos 10 anos) e tem um curso crónico-recidivante com remissão

espontânea até à idade adulta, embora existam casos excepcionais de doença persistente com décadas de evolução.<sup>23</sup> A doença é em geral esporádica, ocasionalmente associada a história familiar.<sup>23</sup>

Episódios recorrentes de HV ocorrem na primavera e verão. Doze a 24 horas após exposição à radiação indutora surgem lesões polimorfas como pápulas, placas, bolhas ou vesículas pruriginosas em base eritematosa com uma distribuição simétrica nas áreas fotoexpostas da região malar, pavilhão auricular, pirâmide nasal e dorso das mãos.<sup>23</sup> O edema facial é comum. Posteriormente, as lesões tornam-se confluentes, liquenificadas por vezes necróticas ou ulceradas com crostas hemorrágicas associadas, com resolução lenta ao longo de várias semanas (1-6 semanas). Após surtos sucessivos surgem cicatrizes desfigurantes varioliformes e telangiectasias residuais.<sup>23</sup> Complicações oculares (nomeadamente fotofobia, queratoconjuntivite, úlceras da córnea, irite, uveíte e esclerite) ocorrem em até 6,3% dos doentes.<sup>24</sup> Em formas graves a mucosa oral é também atingida (estomatite aftosa ou gengivite ulcerativa) em 17,5% dos doentes.<sup>24</sup> Os episódios agudos podem ser acompanhados de sintomas sistémicos inespecíficos como febre, mal estar-geral, perda de peso, linfadenopatia, hepato e esplenomegália, dor abdominal e alterações hematológicas.<sup>23,24</sup>

Além da forma clássica de HV existe um subtipo de doença mais grave e raro conhecido como erupção HV-like.<sup>25</sup> Esta variante tem início tardio na idade adulta com lesões mais extensas e profundas e distribuição disseminada, não só nas áreas foto-expostas como também nas foto-protegidas.<sup>25,26</sup> A doença tem um carácter persistente sem a variação sazonal característica. Desfiguração secundária às lesões da face e contracturas dos dedos das mãos são sequelas possíveis.<sup>26</sup> A associação a sintomas da mucosa oral e ocular, bem como a ocorrência concomitante de sintomas sistémicos mais graves (erosões da mucosa esofágica e cólon) é mais frequente que na forma clássica.<sup>27</sup> A infecção concomitante pelo vírus Epstein-Barr foi reportada em alguns casos e está associada a risco de progressão para neoplasia hematológica (células T/NK-T).<sup>25</sup>

### 1.4. Dermite Actínica Crónica (DAC)

A DAC é uma fotodermatose adquirida, rara, típica de doentes do sexo masculino de idade avançada (> 50 anos) sobretudo com fototipos altos.<sup>28</sup> Apresenta um carácter persistente com agravamento nos meses de verão.<sup>28,29</sup> Vários fatores de risco para o desenvolvimento desta dermatose foram reconhecidos<sup>30-32</sup>:

- dano actínico crónico marcado;
- episódios prévios e repetidos de dermite de contacto alérgica, foto-alérgica ou *airborne*;
- fotossensibilidade induzida por fármacos;
- infeção VIH.

Clinicamente caracteriza-se por lesões de eczema subagudo ou crónico (raramente agudo) com distribuição difusa ou confluyente nas áreas foto-expostas.<sup>28</sup> É característica a existência de placas extensamente liquenificadas e pruriginosas

desenvolvendo eritema e descamação fina em episódios de exacerbação.<sup>28,33</sup> Outras manifestações como hiperqueratose palmo-plantar, alopecia ou madarose poderão também ocorrer.<sup>33</sup> O envolvimento da face, região cervical posterior, decote, dorso das mãos e superfícies extensoras dos antebraços é característico sendo as áreas fotoprotégidas das pregas, pálpebras superiores, retro-auriculares, sulcos naso-labiais e região submentonianas poupadas, com limites caracteristicamente muito bem definidos entre áreas envolvidas e poupadas.<sup>28</sup> Em casos raros, poderá ocorrer a disseminação da dermatose com progressão para eritrodermia.<sup>33</sup>

A DAC tende a ser persistente durante vários anos com resolução gradual lenta (cerca de 50% dos doentes aos 15 anos de doença e apenas 10% resolvem aos 5 anos de doença).<sup>34</sup> A história natural caracteriza-se por vários episódios de agravamento, habitualmente no verão ou após exposição solar, embora esta relação possa não ser reconhecida pelo doente.<sup>28</sup> De facto, por mecanismos de foto-endurecimento natural, a exposição contínua gradual a baixas doses de radiação poderá conduzir a melhoria da dermatose. A transformação maligna com evolução para linfoma cutâneo de células T (LCCT) apesar de rara poderá ocorrer secundária à estimulação antigénica crónica.<sup>35,36</sup> Os diagnósticos diferenciais com dermatites de contacto alérgicas, fotoalérgicas, LCCT e LE são relevantes.

### 1.5. Urticária Solar (US)

É uma fotodermatose idiopática incomum que ocorre mais frequentemente em doentes do género feminino na segunda ou terceira décadas de vida.<sup>23</sup> A maioria dos doentes afectados é saudável, mas, em alguns, reporta-se a existência concomitante de outras fotodermatoses (EPL, DAC, PA, PCT), diferentes formas de urticária (5% - 34%) ou história pessoal de atopia (25% - 50%). O diagnóstico é feito tardiamente, apenas 1-3 anos após o início dos sintomas e a doença tem um curso flutuante com episódios de agravamento e remissão.<sup>23</sup> A probabilidade de resolução clínica da US é de 15%, 24% e 46% aos 5, 10 e 15 anos, respectivamente.<sup>37</sup> O diagnóstico em idade adulta tardia e a longa duração da doença são fatores de mau prognóstico, indicando menor probabilidade de remissão espontânea completa.<sup>23</sup>

Tipicamente os doentes desenvolvem lesões urticariformes 5 a 10 minutos após exposição solar com resolução completa em menos de 24 horas (geralmente 1-3 horas).<sup>23</sup> Após cada episódio existe, em geral, um período refractário com duração de algumas horas em que não são desencadeadas lesões mesmo após exposição à radiação indutora. A distribuição das lesões é característica, com envolvimento da área do decote, braços e antebraços.<sup>23</sup> Áreas cronicamente foto-expostas nomeadamente a face e dorso das mãos são poupadas.<sup>23</sup> Em doentes com formas graves com alta fotossensibilidade podem ocorrer lesões mesmo em zonas cobertas por roupa, sobretudo se fina e clara, que permite a passagem da radiação indutora.<sup>38</sup> Localmente surgem pápulas eritematosas, edematosas muito pruriginosas por vezes associadas a ardor ou, raramente, a dor.<sup>23,38</sup> Sintomas sistémicos ocorrem na

## Artigo de Revisão

doença grave e extensa, incluindo náuseas, cefaleias, brôncoespasmo, síncope ou raramente choque anafilático.<sup>38</sup>

Alguns doentes podem apresentar formas atípicas com características particulares, nomeadamente:

- Urticária solar fixa: forma rara em que as pápulas urticariformes se desenvolvem apenas numa determinada localização e são apenas reproduzidas nesse local, provavelmente em relação com populações de mastócitos distintas nessa área.<sup>39</sup>
- Urticária solar tardia: lesões com desenvolvimento tardio, 6 horas após exposição solar.<sup>40</sup>

Formas de US secundárias à toma de fármacos (tetraciclina, anti-inflamatórios não esteroides (AINES), anticontraçevos orais) ou à presença de neoplasias hematológicas foram também descritas.<sup>41,42</sup>

### 2 - TRATAMENTO

A abordagem terapêutica das fotodermatoses exige um conjunto de medidas comuns a todas as entidades clínicas e outras específicas e particulares de cada uma delas.

As primeiras incluem (Tabela 1):

**a) Fotoproteção** - Vários estudos estabeleceram a eficácia do uso regular de fotoprotectores na prevenção de episódios de agravamento das fotodermatoses idiopáticas, sobretudo EPL e US.<sup>43,44</sup> A variação de eficácia encontrada nestes estudos parece estar essencialmente relacionada com diferenças na adesão terapêutica dos doentes.<sup>45</sup> O fotoprotetor escolhido deve proteger eficazmente de radiação UVB (SPF 30-60) e UVA (UVA-PF alto) e conter uma combinação de filtros orgânicos e inorgânicos, que actuam sinergicamente no aumento da fotoproteção.<sup>46</sup> Em doentes com EPL o uso de fotoprotectores previne episódios de agravamento em 33% e 80% dos doentes, conforme utilização de fotoprotetor com baixa ou alta proteção UVA, respectivamente.<sup>47</sup> Deve ser dada preferência a filtros com menor probabilidade de indução de fotoalergias, designadamente filtros inorgânicos, salicilatos e INCI que não penetram no estrato córneo.<sup>43</sup> Atualmente as múltiplas opções de fotoprotectores com diferentes filtros e galénicas podem potenciar o seu uso inadequado e insuficiente na vida real, tornando-os potencialmente ineficazes na prevenção das fotodermatoses. A educação do doente para a aplicação dos fotoprotectores em quantidade suficiente e a sua renovação frequente é assim essencial.<sup>43</sup>

**b) Roupa** - O uso regular de roupa em alturas de exposição solar deve ser recomendado, como medida suplementar de outros meios de fotoproteção, sobretudo UVA.<sup>43</sup> Roupa espessa, seca e escura fornece maiores níveis de fotoproteção.<sup>48</sup> Tecidos como a ganga, lã e poliéster são superiores ao linho e algodão, associando-se a menores níveis de transmitância de radiação UV através do tecido.<sup>49</sup> A adição de substâncias com capacidade de absorção de radiação a determinados tecidos pode ser usada como estratégia adicional.<sup>48</sup>

**c) Fototerapia ou foto-endurecimento** - O seu uso tem por objetivo induzir foto-adaptação usando baixas doses de radiação UV, cuidadosamente reguladas para evitar a

indução de episódios de exacerbação.<sup>50,51</sup> A fototerapia actua através de vários mecanismos: indução de pigmentação e espessamento do estrato córneo; imunomodulação através da normalização da migração epidérmica das células de Langerhans e neutrófilos (que está desregulada em doentes com EPL), da normalização dos níveis locais de citocinas e do restabelecimento da imunossupressão natural induzida pela radiação UVB que poderá evitar ou minimizar a reacção.<sup>50,51</sup>

A realização de ciclos de fototerapia com UVB-banda estreita (nb-UVB), UVA ou fotoquimioterapia com PUVA durante a primavera aumenta a tolerância à radiação UV em doentes com fotodermatoses e a sua eficácia parece ser idêntica, embora com algumas especificidades dependendo do subtipo de fotodermatose.<sup>52,53</sup>

**d) Protecção de janelas e luz interior** - Quase toda a radiação UVB é filtrada através dos vidros mas, quanto à radiação UVA o grau de filtração é muito variável com o tipo e espessura do vidro. Muitos doentes com fotodermatoses descrevem provocação de lesões após exposição solar através de janelas.<sup>43</sup> Doses baixas UVA (5 J/cm<sup>2</sup>) podem ser suficientes para induzir uma reacção cutânea, em doentes mais sensíveis.<sup>43</sup> Doentes com fotodermatoses devem estar conscientes da possível exposição a radiação indutora quando estão no interior de carros ou edifícios especialmente junto de janelas e devem usar meios suplementares de fotoproteção nessas circunstâncias.<sup>43</sup>

A luz interior poderá também emitir radiação indutora dependendo do tipo de fonte artificial de radiação utilizada. Lâmpadas de halogéneo, incandescentes ou fluorescentes emitem radiação do espectro UV e da luz visível que poderá ser indutora de lesões em alguns doentes com DAC, US ou muito raramente com formas graves de EPL e PA.<sup>54</sup> As lâmpadas fluorescentes compactas estão atualmente a substituir as lâmpadas incandescentes mais comumente usadas em alguns locais da Europa. No entanto, as primeiras são uma fonte de radiação UV potencialmente perigosa para alguns doentes com fotodermatoses, particularmente DAC.<sup>54</sup> Ainda assim, a exposição crónica a luz interior com emissão de radiação precipitante em baixa dose poderá contribuir para um certo grau de foto-endurecimento natural em alguns doentes.<sup>43</sup>

**e) Educação do doente** - Quando no exterior estes doentes devem procurar a sombra, que reduz a exposição a radiação UV em 50% - 95%.<sup>55</sup> A altura do ano e hora do dia devem ser também tidas em conta.<sup>43</sup>

Em doentes com fotodermatoses, a combinação das várias medidas de fotoproteção pode não ser suficiente para prevenir as lesões. Nestes casos, poderão ser necessárias terapêuticas tópicas ou sistémicas que variam consoante o tipo de fotodermatose (Tabela 2).

### 2.1. Erupção Polimorfa à Luz

#### Tratamento profilático

Em doentes com formas ligeiras de EPL as medidas comuns de fotoproteção acima discutidas, são suficientes para a prevenção de episódios de agravamento.<sup>47</sup> No entanto, estas medidas podem ocasionalmente ser responsáveis pela

**Tabela 1 - Medidas gerais de tratamento profilático e especificidades da sua aplicação em cada uma das fotodermatoses.**

Medidas profiláticas gerais	Erupção Polimorfa à Luz	Prurigo Actínico	Hydroa Vacciniforme	Dermite Actínica Crónica	Urticária Solar
Foto-protectores		<ul style="list-style-type: none"> <li>Bálsamos labiais com fotoproteção</li> </ul>		<ul style="list-style-type: none"> <li>Estrita adesão essencial</li> </ul>	<ul style="list-style-type: none"> <li>Fotoprotectores isoladamente podem não ser suficientes (muitos doentes sensíveis à luz visível)</li> </ul>
Roupa					<ul style="list-style-type: none"> <li>Roupa escura (prevenção em doentes com US grave)</li> </ul>
Fototerapia ou Foto-endurecimento	<ul style="list-style-type: none"> <li>Ciclos anuais início da primavera (4-6 semanas)<sup>1,2</sup></li> <li>nb-UVB: 70% da DEM e aumentos de 10%-20% em 2/3 sessões/semana<sup>1,2</sup></li> <li>PUVA: 0,6 mg/kg<sup>2</sup> sessões/semana<sup>1,2</sup></li> <li>PUVA e UVB eficácia equivalente<sup>1,2</sup></li> <li>Indução episódios ligeiros de EPL (interrupção transitória da terapêutica alguns dias)<sup>1,2</sup></li> </ul>	<ul style="list-style-type: none"> <li>Ciclos anuais início da primavera (4-6 semanas)<sup>82,83</sup></li> <li>Protocolos ≈ a EPL mas dose inicial de nb-UVB deve ser mais baixa (20% - 50% DEM) para evitar exacerbações<sup>82-84</sup></li> <li>&gt; eficácia profilática de PUVA (vs UVB)<sup>84</sup></li> <li>Após terminar terapêutica: manter exposições solares regulares (manutenção de tolerância à radiação)<sup>84</sup></li> </ul>	<ul style="list-style-type: none"> <li>Fototerapia profilática (nb-UVB ou PUVA) anualmente na primavera<sup>84</sup></li> <li>Regimes com monitorização cuidadosa (evitar exacerbações da doença)</li> <li>&gt; eficácia profilática de PUVA<sup>84</sup></li> <li>Considerar particularidades de fototerapia em idade pediátrica</li> </ul>	<ul style="list-style-type: none"> <li>Ciclos prolongados PUVA ou nb-UVB<sup>84</sup></li> <li>Combinação com PDN p.o. oral no início do tratamento (prevenir exacerbações)</li> <li>Descontinuação gradual em várias semanas</li> <li>Períodos manutenção prolongados (sessões 1xmês, vários meses)<sup>84</sup></li> </ul>	<ul style="list-style-type: none"> <li>2 protocolos:</li> <li><b>Fotoendurecimento lento</b> ("non-rush"): início doses &lt; DUM e aumento gradual de dose em sessões 2 a 4 x semana. Remissão por curto período após paragem<sup>85</sup> (PUVA induz remissões mais prolongadas)<sup>86</sup></li> <li><b>Fotoendurecimento rápido</b> ("rush"): aquisição &gt; DUM em poucos dias e manutenção 1 a 2 x semana. Remissões prolongadas (até 1 ano)<sup>87,88</sup></li> <li>Exposição fora do espectro indutor pode induzir tolerância.</li> <li>nb-UVB usado com sucesso como espectro inibitório em doentes com US com radiação indutora UVA ou luz visível<sup>85</sup></li> </ul>
Proteção de janelas		<ul style="list-style-type: none"> <li>Medidas de fotoproteção adicionais se exposição solar através de janelas, (espectro indutor poderá ser UVA)</li> </ul>			<ul style="list-style-type: none"> <li>Proteção de janelas com filtros UV (importante na US grave)</li> </ul>
Luz interior				<ul style="list-style-type: none"> <li>Proteção da luz interior</li> <li>(lâmpadas fluorescentes compactas, halógeno, incandescentes e alguns subtipos de LED dependendo do espectro de radiação indutora de cada doente)</li> </ul>	
Medidas adicionais	<ul style="list-style-type: none"> <li>Anti-maláricos</li> <li>Suplementos com β-caroteno, <i>Lactobacillus johnsonii</i> e ácidos gordos omega-3</li> <li><i>Polypodium leucotomos</i></li> <li>Análogos da vitamina D3</li> <li>Enzimas de reparação do DNA                             <ul style="list-style-type: none"> <li>α-MSH</li> </ul> </li> </ul>	<ul style="list-style-type: none"> <li>Inibidores tópicos da calcineurina (pode prevenir o re-aparecimento de episódios durante o verão mas evidência baixa)</li> </ul>		<ul style="list-style-type: none"> <li>Evicção de alérgenos de contacto relevantes</li> </ul>	

## Artigo de Revisão

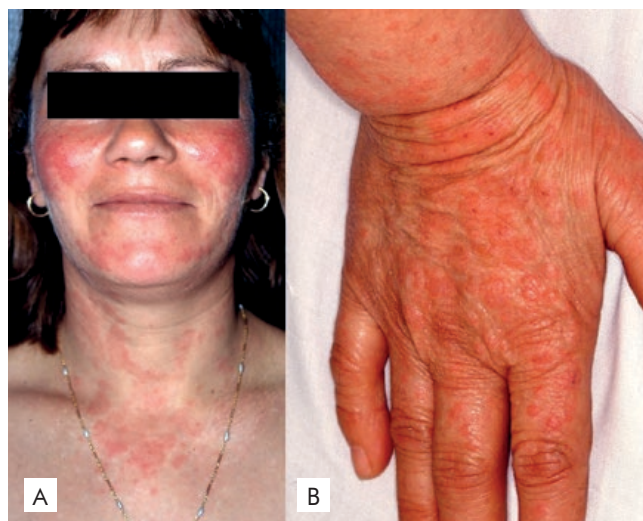**Tabela 2 - Opções terapêuticas nas exacerbações graves, específicas de cada uma das fotodermatoses autoimunes.**

Fotodermatoses	Opções terapêuticas exacerbações graves
Erupção Polimorfa à Luz	<ul style="list-style-type: none"><li>• Corticóides orais (ciclos curtos)</li><li>• CsA, Azatioprina</li></ul>
Prurigo Actínico	<ul style="list-style-type: none"><li>• Talidomida 1ª linha</li></ul>
Hydroa Vacciniforme	<ul style="list-style-type: none"><li>• Refratariedade terapêutica</li></ul>
Dermite Actínica Crónica	<ul style="list-style-type: none"><li>• Corticóides orais (ciclos + prolongados mas não terapêutica a longo prazo)</li><li>• CsA, Azatioprina</li></ul>
Urticária Solar	<ul style="list-style-type: none"><li>• Anti-histamínicos H1</li><li>• CsA</li><li>• Imunoglobulina ev</li><li>• Omalizumab</li><li>• Plasmaferése</li></ul>

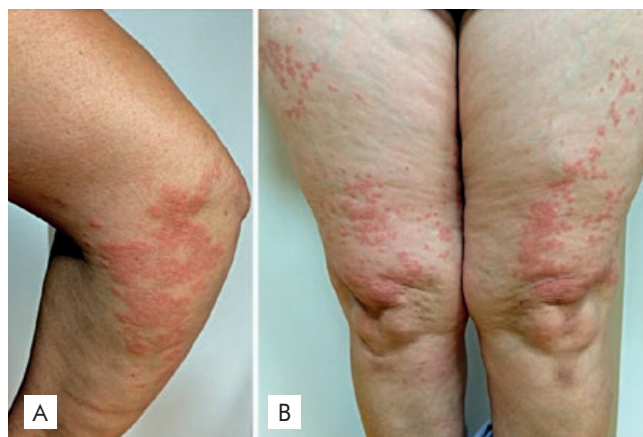indução de exacerbações de EPL ao serem mais protectoras da radiação UVB relativamente imunossupressora, permitindo a transmissão da radiação UVA indutora.<sup>3</sup>

Os anti-maláricos orais como medida profilática poderão ser usados, mas a protecção conferida é baixa.<sup>56</sup> O uso de B-caroteno, suplementos nutricionais contendo *Lactobacillus johnsonii* ou ácidos gordos omega-3, pode ter algum papel na redução dos sintomas de EPL, mas a evidência é baixa.<sup>57</sup> Mais recentemente a administração oral de *Polypodium leucotomos*, um extracto natural de samambaia tropical, demonstrou uma redução estatisticamente significativa do número de episódios de EPL, um aumento do número médio de irradiações UVA/UVB necessárias para induzir lesões, bem como uma diminuição objectiva da gravidade das lesões e subjetiva dos sintomas.<sup>58,59</sup> Este extracto é rico em polifenóis que lhe conferem propriedades fotoprotectoras, anti-oxidantes, imunomoduladoras e anti-inflamatórias que explicam a capacidade do *Polypodium leucotomos* reduzir significativamente as alterações fotobiológicas induzidas pela radiação UVB.<sup>58,60</sup> Estudos recentes sugerem que a aplicação tópica de análogos da vitamina D3 como o calcipotriol poderão diminuir o número e gravidade de episódios de EPL, constituindo um novo método profilático. Mecanismos imunomoduladores com alteração da migração das células de Langhens parecem explicar este efeito.<sup>61</sup>

Um outro método promissor parece ser a aplicação tópica de enzimas de reparação do DNA como fotoliasas ou endonucleases extraídas do *Anacystis nidulans* ou do *Micrococcus luteus*, respectivamente.<sup>62,63</sup> Estas podem ser incorporadas através de lipossomas em fotoprotectores e emolientes,

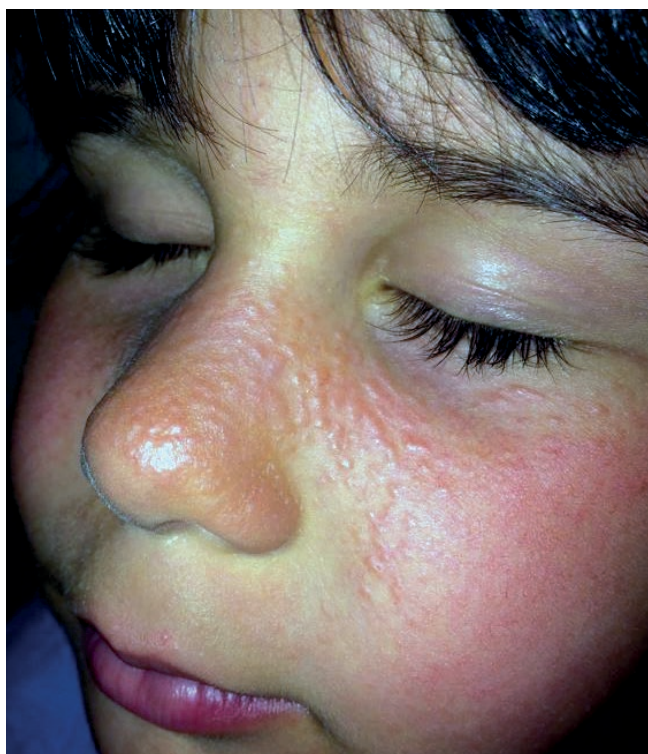

**Figura 1A) e B) - Erupção polimorfa à luz com lesões papulares eritematosas e pruriginosas localizadas na região malar e cervical, de coto e dorso das mãos.**



**Figura 2 - Erupção polimorfa à luz localizada com lesões limitadas aos cotovelos e joelhos. (cortesia Dra. Joana Cabete, Centro Hospitalar Lisboa Central).**

estimulando a reparação do DNA imediatamente após ou durante a exposição solar o que diminuiu os sintomas de EPL após fotoprovação.<sup>62,63</sup> De facto, a reparação imediata do DNA lesado pela radiação UV remove precocemente o estímulo antigénico indutor de EPL, contribuindo desta forma para uma redução dos sintomas.<sup>3</sup> O afamelanotide é um análogo da  $\alpha$ -melanocyte-stimulating hormone ( $\alpha$ -MSH) que estimula melanogénese.<sup>64</sup> Está aprovado pela FDA sob a forma de implante subcutâneo 16 mg para protoporfiria eritropoiética e decorrem actualmente estudos de fase II e III para fotodermatoses como a EPL.<sup>64</sup> Os potenciais riscos a longo-prazo nomeadamente de desenvolvimento de nevos displásicos ou melanoma devem ser tidos em conta na monitorização dos doentes tratados.



**Figura 3** - Erupção polimorfa à luz juvenil. (cortesia Dra. Joana Cabete, Centro Hospitalar Lisboa Central).

### **Tratamento dos episódios de agravamento**

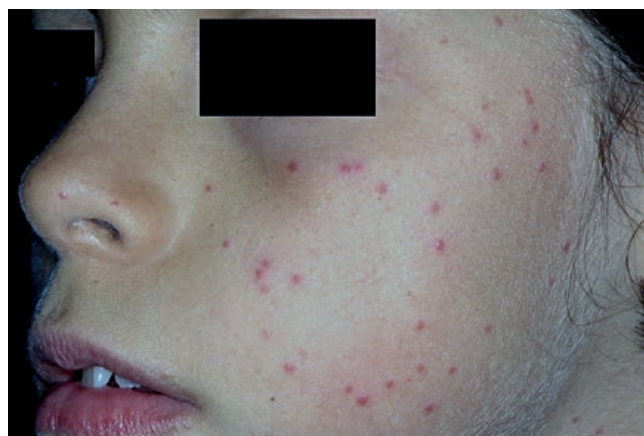Em episódios ligeiros o uso de corticoides tópicos e/ou anti-histamínicos orais poderá produzir algum alívio sintomático, embora a evidência seja limitada.<sup>65</sup>

Em episódios mais graves, ciclos curtos de corticoterapia oral em baixa dose (prednisolona 0,5-1 mg/kg) iniciados após surgirem os primeiros sintomas de prurido e prolongados até à sua resolução (em geral não ultrapassando os 10 dias) são eficazes e seguros.<sup>66</sup> Em doentes com episódios infrequentes de gravidade moderada o uso profilático de ciclos de corticóides na altura habitual de exacerbação é eficaz e a recorrência após o ciclo é baixa.<sup>66</sup> No caso de exacerbações frequentes e graves, refractárias à terapêutica profilática, a terapêutica imunossupressora oral, habitualmente com ciclos intermitentes de ciclosporina (CsA) ou azatioprina, tem alguma eficácia, actuando por mecanismos não esclarecidos.<sup>65,67</sup>

### **2.2. Prurigo Actínico**

#### **Tratamento dos episódios de agravamento**

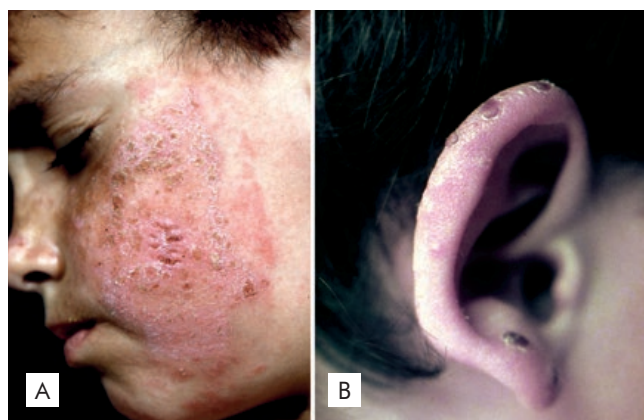Corticoides, inibidores tópicos da calcineurina (ITC) e emolientes poderão produzir algum alívio sintomático em doentes com manifestações ligeiras. A aplicação de CsA tópica a 2% está indicada no envolvimento ocular (2 a 3 gotas/dia 3 meses).<sup>68</sup> Em casos moderados a graves, ciclos curtos de corticóides orais (0,5-1 mg/kg/dia) diminuem a sintomatologia dos episódios agudos, mas não induzem a remissão completa das lesões.<sup>69</sup>



**Figura 4** - Prurigo actínico em doente do sexo masculino com 8 anos idade.

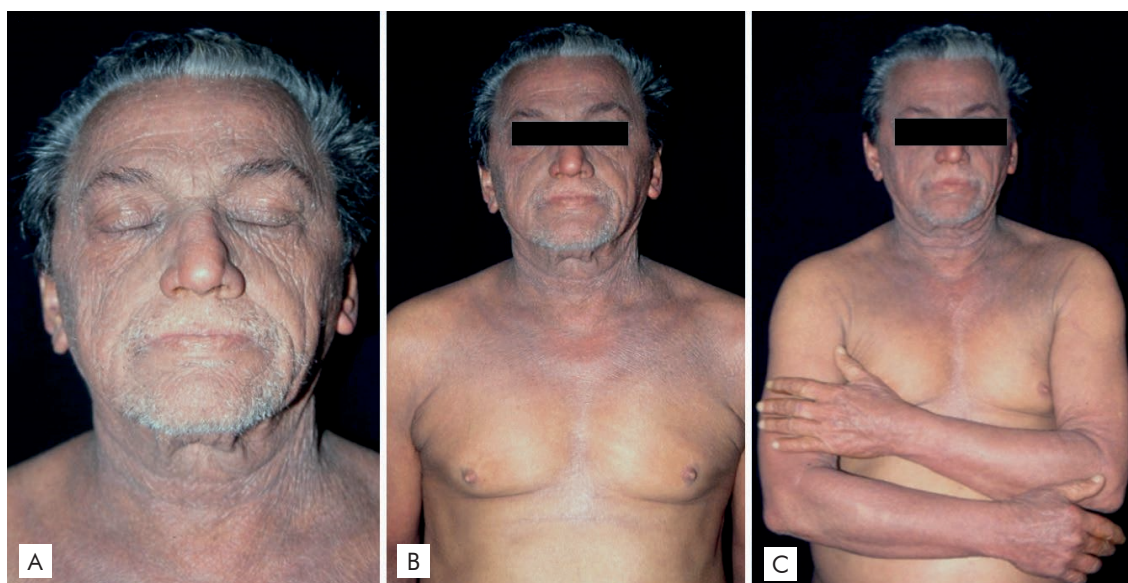Nos doentes refractários, a talidomida é o fármaco mais eficaz. A boa resposta ao tratamento com talidomida é consistente em doentes com PA, sendo considerada um marcador diagnóstico.<sup>18,70</sup> Habitualmente são utilizadas doses de 50-100 mg à noite até remissão da dermatose, com posterior redução para a dose mínima eficaz.<sup>18</sup> O alto risco de teratogenicidade e risco moderado de neuropatia periférica são as principais limitações da terapêutica.<sup>18</sup> As propriedades imunomoduladoras e anti-inflamatórias da talidomida, mediadas em grande parte pela capacidade de inibição da produção de TNF $\alpha$  pelos monócitos periféricos e inibição das células de Langerhans, parecem ser os mecanismos de ação responsáveis pela sua alta eficácia terapêutica.<sup>71</sup>

Em doentes com contra-indicação ou refractários à talidomida pode ser administrada CsA (2,5 mg/kg/dia 6-8 meses) ou azatioprina (50-100 mg/dia 8 meses) com taxas variáveis de sucesso.<sup>18</sup>



**Figura 5** - (A) Placas eritematosas, liquenificadas com crostas hemorrágicas aderentes confluentes na região malar de uma criança de 7 anos de idade com o diagnóstico de Hydroa Vacciniforme. (B) Lesões de Hydroa Vacciniforme localizadas nas hélices pavilhões auriculares.

## Artigo de Revisão



**Figura 6** - Dermite actínica crónica com lesões eritematosas-violáceas envolvendo a face, região cervical, decote, dorso das mãos e superfícies extensoras dos antebraços. As áreas fotoprotégidas estão poupadas.

Um estudo recente reportou a eficácia da pentoxifilina (1200 mg/dia 6 meses) no PA, enfatizando as suas potentes propriedades anti-TNF $\alpha$  como explicativas da sua eficácia.<sup>72</sup> Teoricamente os inibidores TNF $\alpha$  injectáveis serão também eficazes nestes doentes, mas a evidência actual é limitada, sem estudos ou casos reportados até ao momento.

### 2.3. *Hydroa Vacciniforme*

#### *Tratamento dos episódios de agravamento*

O tratamento tópico com corticoides ou ITC poderá produzir alívio sintomático nas lesões ligeiras de baixa gravidade.<sup>23</sup> No entanto, os episódios agudos são muitas vezes refractários e apresentam lesões de maior gravidade que exigem terapêutica com imunossuppressores sistémicos, nomeadamente: ciclos intermitentes de corticoides orais ou azatioprina (50-100 mg/dia 8 meses) com descontinuação no Inverno.<sup>73</sup>

### 2.4. *Dermite Actínica Crónica*

#### *Tratamento dos episódios de agravamento*

O tratamento da DAC é difícil e muitas vezes de eficácia limitada.<sup>28</sup>

O uso de corticoides tópicos de média/alta potência e de ITC constituem a terapêutica de primeira linha.<sup>74</sup> O bloqueio da função das células T provocado pelos ITC parece ser o mecanismo de acção essencial na DAC.<sup>28</sup>

Na DAC grave e refractária, os imunossuppressores sistémicos são muitas vezes utilizados. Corticoides orais (0,5-1 mg/kg/dia) são administrados na altura das exacerbações, mas a longo prazo não estão recomendados.<sup>28</sup> Poupadores de corticoides com eficácia estabelecida no tratamento da DAC incluem: CsA (3,5-5 mg/kg/dia)<sup>75</sup>; azatioprina (1-2,5

mg/kg/dia)<sup>76</sup> e micofenolato de mofetil (1-2 g/dia).<sup>77</sup> Com estes fármacos em geral é conseguida uma remissão completa ou parcial da dermatose em alguns meses e posteriormente pode ser feita a redução da dose ou descontinuação da terapêutica nos meses de inverno.

### 2.5. *Urticária Solar*

#### *Tratamento dos episódios de agravamento*

A US é uma doença crónico-recidivante e muitos doentes precisarão de terapêutica a longo-prazo.

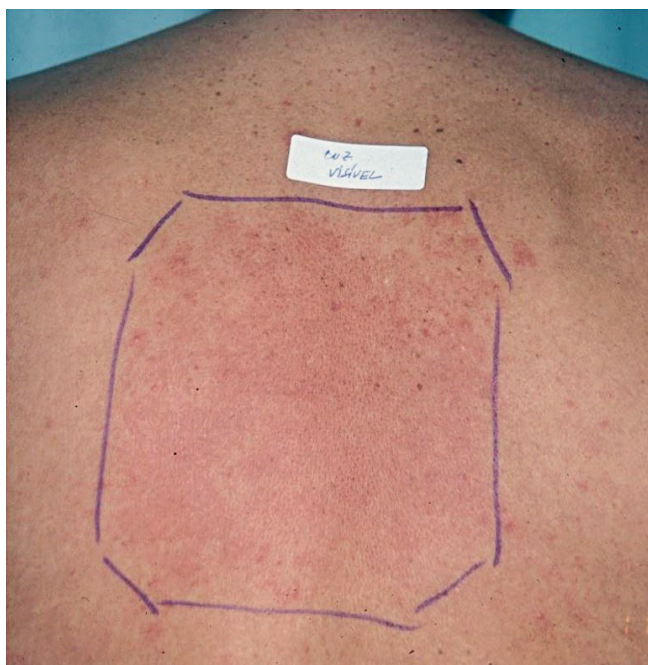
Anti-histamínicos H1 são a primeira linha terapêutica, estando preconizada a sua administração diária de manhã.<sup>23,43</sup> Aumentos de dose para 4 vezes dia podem ser necessários para controlo sintomático.<sup>43</sup> Um terço dos doentes apresenta uma resposta completa com remissão total dos sintomas, 1/3 apresentará uma resposta parcial e 1/3 não responde ao tratamento com anti-histamínicos.<sup>43</sup>

Imunossuppressores como a CsA e o metotrexato são alternativas com eficácia variável para casos refractários.<sup>23</sup> Ciclos intermitentes de CsA no verão podem ser úteis.<sup>23</sup>

Uma série francesa de sete doentes com urticária solar grave tratada com imunoglobulina endovenosa demonstrou uma remissão completa em 5 destes doentes (doses 1,4 - 2,5 mg/kg/infusão em 2-5 dias) usando ciclos de 2-9 meses.<sup>78</sup> A remissão foi mantida por um período de tempo que variou entre 4 meses a 1 ano.<sup>78</sup> As propriedades imunomodulatórias da imunoglobulina explicarão a sua eficácia terapêutica.

O omalizumab parece uma opção eficaz em doentes com US refractária com níveis séricos de IgE aumentados.<sup>79</sup> Este fármaco está actualmente em estudos de fase II para a US e parece ter uma eficácia idêntica à reportada na urticária espontânea crónica.





**Figura 7** - Pápulas urticariformes induzidas após fotoprovação num doente com urticária solar.

Um estudo Britânico recente reportou a eficácia terapêutica com implantes subcutâneos de  $\alpha$ -MSH em cinco doentes com US refractária.<sup>80</sup>

Tendo em conta o possível envolvimento de um foto-alérgico na fisiopatologia da US, a sua remoção através de plasmaferese poderá ser uma opção terapêutica, aplicada com sucesso em alguns casos, particularmente em doentes com teste do soro autólogo irradiado positivo.<sup>81</sup>

### CONCLUSÃO

As fotodermatoses são entidades clínicas de diagnóstico e terapêutica complexas, muitas vezes sub-diagnosticadas na prática clínica dermatológica.

Clinicamente a EPL, PA e HV caracterizam-se por lesões polimorfas pruriginosas com duração de vários dias; a DAC caracteriza-se por lesões eczematiformes persistentes durante semanas a meses; e a US apresenta-se tipicamente com pápulas urticariformes intensamente pruriginosas com duração de minutos a horas.

O tratamento das fotodermatoses idiopáticas inclui um conjunto de medidas profiláticas comuns às várias entidades clínicas. No entanto, muitos doentes apresentam-se com exacerbações severas que exigem um conjunto de medidas terapêuticas específicas, mas de eficácia variável.

A familiarização dos dermatologistas com estas entidades é essencial para o seu diagnóstico que exige um alto nível de suspeição. O seu tratamento possui actualmente várias limitações, constituindo uma área da dermatologia que exige maior investigação na formulação de armas terapêuticas mais eficazes, sobretudo em doentes com doença grave.

**Conflitos de interesse:** Os autores declaram não possuir conflitos de interesse.

**Suporte financeiro:** O presente trabalho não foi suportado por nenhum subsídio ou bolsa.

**Confidencialidade dos dados:** Os autores declaram ter seguido os protocolos do seu centro de trabalho acerca da publicação dos dados de doentes.

**Protecção de pessoas e animais:** Os autores declaram que os procedimentos seguidos estavam de acordo com os regulamentos estabelecidos pelos responsáveis da Comissão de Investigação Clínica e Ética e de acordo com a Declaração de Helsínquia da Associação Médica Mundial.

**Consentimento dos Doentes:** Obtidos.

**Consentimento dos Doentes - Crianças:** Obtido o consentimento do tutor legal.

**Conflicts of interest:** The authors have no conflicts of interest to declare.

**Financing Support:** This work has not received any contribution, grant or scholarship.

**Confidentiality of data:** The authors declare that they have followed the protocols of their work center on the publication of data from patients.

**Protection of human and animal subjects:** The authors declare that the procedures followed were in accordance with the regulations of the relevant clinical research ethics committee and with those of the Code of Ethics of the World Medical Association (Declaration of Helsinki).

**Patients consents:** Obtained.

**Patients consents - Children:** Obtained from guardian.

### REFERÊNCIAS

1. Gruber-Wackernagel A, Byrne SN, Wolf P. Pathogenic mechanisms of polymorphic light eruption. *Front Biosci.* 2009; 1:341-54.
2. Wolf P, Byrne SN, Gruber-Wackernagel A. New insights into the mechanisms of polymorphic light eruption: resistance to ultraviolet radiation-induced immune suppression as an aetiological factor. *Exp Dermatol.* 2009; 18:350-6.
3. Gruber-Wackernagel A, Byrne SN, Wolf P. Polymorphous light eruption: clinic aspects and pathogenesis. *Dermatol Clin.* 2014; 32:315-34.
4. Gonzalez E, Gonzalez S. Drug photosensitivity, idiopathic photodermatoses, and sunscreens. *J Am Acad Dermatol.* 1996; 35:871-85.
5. Jansen CT, Karvonen J. Polymorphous light eruption. A seven-year follow-up evaluation of 114 patients. *Arch Dermatol.* 1984; 120:862-5.
6. Richards HL, Ling TC, Evangelou G, Brooke RC, Fortune DG, Rhodes LE. Evidence of high levels of anxiety and depression in polymorphic light eruption and their association with clinical and demographic variables. *Br J Dermatol.* 2008; 159:439-44.
7. Lava SA, Simonetti GD, Ragazzi M, Guarino Gubler S, Bianchetti MG. Juvenile spring eruption: an outbreak report and systematic review of the literature. *Br J Dermatol.* 2013; 168:1066-72.

## Artigo de Revisão

8. Guarrera M, Cardo P, Rebora AE, Schena D, Calzavara-Pinton P, Venturini M, et al. Polymorphous light eruption and benign summer light eruption in Italy. *Photodermatol Photoimmunol Photomed*. 2011; 27:35-9.
9. Molina-Ruiz AM, Sanmartin O, Santonja C, Kutzner H, Requena L. Spring and summer eruption of the elbows: a peculiar localized variant of polymorphous light eruption. *J Am Acad Dermatol*. 2013; 68:306-12.
10. Hjorth N, Sjolín KE, Sylvest B, Thomsen K. Acne aestivalis — Mallorca acne. *Acta Derm Venereol*. 1972; 52:61-3.
11. Waters AJ, Sandhu DR, Green CM, Ferguson J. Solar capillaritis as a cause of solar purpura. *Clin Exp Dermatol*. 2009; 34:821-4.
12. Ling TC, Richards HL, Janssens AS, Anastassopoulou L, Antoniou C, Aubin F, et al. Seasonal and latitudinal impact of polymorphic light eruption on quality of life. *J Invest Dermatol*. 2006; 126:1648-51.
13. Nyberg F, Hasan T, Puska P, Stephansson E, Häkkinen M, Ranki A, et al. Occurrence of polymorphous light eruption in lupus erythematosus. *Br J Dermatol*. 1997; 136:217-21.
14. Millard TP, Lewis CM, Khamashta MA, Hughes GR, Hawk JL, McGregor JM. Familial clustering of polymorphic light eruption in relatives of patients with lupus erythematosus: evidence of a shared pathogenesis. *Br J Dermatol*. 2001; 144:334-8.
15. Grabczynska SA, McGregor JM, Kondeatis E, Vaughan RW, Hawk JL. Actinic prurigo and polymorphic light eruption: common pathogenesis and the importance of HLA-DR4/DRB1\*0407. *Br J Dermatol*. 1999; 140:232-6.
16. Hojyo-Tomoka T, Vega-Memije E, Granados J, Flores O, Cortés-Franco R, Teixeira F, et al. Actinic prurigo: an update. *Int J Dermatol*. 1995; 34:380-4.
17. Crouch R, Foley P, Baker C. Actinic prurigo: a retrospective analysis of 21 cases referred to an Australian photobiology clinic. *Australas J Dermatol*. 2002; 43:128-32.
18. Valbuena MC. Actinic prurigo. *Dermatol Clin*. 2014; 32:335-44.
19. Lane PR, Hogan DJ, Martel MJ, Reeder B, Irvine J. Actinic prurigo: clinical features and prognosis. *J Am Acad Dermatol*. 1992; 26:683-92.
20. Addo HA, Frain-Bell W. Actinic prurigo - a specific photodermatosis? *Photodermatol*. 1984; 1:119-28.
21. Herrera-Geopfert R, Magaña M. Follicular cheilitis. A distinctive histopathologic finding in actinic prurigo. *Am J Dermatopathol*. 1995; 17:357-61.
22. Jong CT, Finlay AY, Pearse AD, Kerr AC, Ferguson J, Benton EC, et al. The quality of life of 790 patients with photodermatoses. *Br J Dermatol*. 2008; 159:192-7.
23. Nitiyrom R, Wongpraparut. Hydro vacciniforme and Solar Urticaria. *Dermatol Clin*. 2014; 32:425-53.
24. Trikha S, Turnbull A, Srikantha N, Krishnan R, Tappin A. Anterior keratouveitis secondary to hydroa vacciniforme: a role for ophthalmic slit-lamp examination in this condition? *BMJ Case Rep*. 2011.
25. Iwatsuki K, Satoh M, Yamamoto T, Oono T, Morizane S, Ohtsuka M, et al. Pathogenic link between hydroa vacciniforme and Epstein-Barr virus-associated hematologic disorders. *Arch Dermatol*. 2006; 142:587-95.
26. Cho KH, Lee SH, Kim CW, Jeon YK, Kwon IH, Cho YJ, et al. Epstein-Barr virus associated lymphoproliferative lesions presenting as a hydroa vacciniforme-like eruption: an analysis of six cases. *Br J Dermatol*. 2004; 151:372-80.
27. Yamamoto T, Hirai Y, Miyake T, Yamasaki O, Morizane S, Iwatsuki K. Oculomucosal and gastrointestinal involvement in Epstein-Barr virus-associated hydroa vacciniforme. *Eur J Dermatol*. 2012; 22:380-3.
28. Paek SY, Lim HW. Chronic actinic dermatitis. *Dermatol Clin*. 2014; 32:355-61.
29. Forsyth EL, Millard TP. Diagnosis and pharmacological treatment of chronic actinic dermatitis in the elderly: an update. *Drugs Aging*. 2010; 27:451-6.
30. Lim HW, Cohen D, Soter NA. Chronic actinic dermatitis: results of patch and photopatch tests with Compositae, fragrances, and pesticides. *J Am Acad Dermatol*. 1998; 38:108-11.
31. Russell SC, Dawe RS, Collins P, Man I, Ferguson J. The photosensitivity dermatitis and actinic reticuloid syndrome (chronic actinic dermatitis) occurring in seven young atopic dermatitis patients. *Br J Dermatol*. 1998; 138:496-501.
32. Meola T, Sanchez M, Lim HW, Buchness MR, Soter NA. Chronic actinic dermatitis associated with human immunodeficiency virus infection. *Br J Dermatol*. 1997; 137:431-6.
33. Somani VK. Chronic actinic dermatitis — a study of clinical features. *Indian J Dermatol Venereol Leprol*. 2005; 71:409-13.
34. Dawe RS, Crombie IK, Ferguson J. The natural history of chronic actinic dermatitis. *Arch Dermatol*. 2000; 136:1215-20.
35. Norris PG, Morris J, Smith NP, Chu AC, Hawk JL. Chronic actinic dermatitis: an immunohistologic and photobiologic study. *J Am Acad Dermatol*. 1989; 21:966-71.
36. Agar N, Morris S, Russell-Jones R, Hawk J, Whittaker S. Case report of four patients with erythrodermic cutaneous T-cell lymphoma and severe photosensitivity mimicking chronic actinic dermatitis. *Br J Dermatol*. 2009; 160:698-703.
37. Beattie PE, Dawe RS, Ibbotson SH, Ferguson J. Characteristics and prognosis of idiopathic solar urticaria: a cohort of 87 cases. *Arch Dermatol*. 2003; 139:1149-54.
38. Horio T. Solar urticaria — idiopathic? *Photodermatol Photoimmunol Photomed*. 2003; 19:147-54.
39. Tuchinda C, Leenutaphong V, Sudtim S, Lim HW. Fixed solar urticaria induced by UVA and visible light: a report of a case. *Photodermatol Photoimmunol Photomed*. 2005; 21:97-9.
40. Wessendorf U, Hanneken S, Haust M, Neumann NJ. Fixed solar urticaria with delayed onset. *J Am Acad Dermatol*. 2009; 60:695-7.

41. Kurumaji Y, Shono M. Drug-induced solar urticaria due to repirinast. *Dermatology*. 1994; 188:117-21.
42. Yap LM, Foley PA, Crouch RB, Baker CS. Drug-induced solar urticaria due to tetracycline. *Australas J Dermatol*. 2000; 41:181-4.
43. Faurschou A. Evidence-Based Guidelines for the Classification and Management of the Photodermatoses. Section 3. Photoprotection. Paris: European Dermatology Forum Guidelines; 2009.
44. Bissonnette R. Prevention of polymorphous light eruption and solar urticaria. *Skin Ther Lett*. 2002; 7:3-5.
45. Azurdia RM, Pagliaro JA, Diffey BL, Rhodes LE. Sunscreen application by photosensitive patients is inadequate for protection. *Br J Dermatol*. 1999; 140:255-58.
46. Lademann J, Schanzer S, Jacobi U, Schaefer H, Pflücker F, Driller H, et al. Synergy effects between organic and inorganic UV filters in sunscreens. *J Biomed Opt*. 2005; 10:140-8.
47. Bissonnette R, Nigen S, Bolduc C. Influence of the quantity of sunscreen applied on the ability to protect against ultraviolet-induced polymorphous light eruption. *Photodermatol Photoimmunol Photomed*. 2012; 28:240-3.
48. Hoffmann K, Laperre J, Avermaete A, Altmeyer P, Gambichler T. Defined UV protection by apparel textiles. *Arch Dermatol*. 2001; 137:1089-94.
49. Gambichler T, Avermaete A, Bader A, Altmeyer P, Hoffmann K. Ultraviolet protection by summer textiles. Ultraviolet transmission measurements verified by determination of the minimal erythema dose with solar-simulated radiation. *Br J Dermatol*. 2001; 144:484-89.
50. Bech-Thomsen N, Ravnborg L, Wulf HC. Quantitative study of the melanogenic effect of multiple suberythemal doses of different ultraviolet radiation sources. *Photodermatol Photoimmunol Photomed*. 1994; 10:53-6.
51. Hönigsmann H. Mechanism of phototherapy and photochemotherapy for photodermatoses. *Dermatol Ther*. 2003; 16:23-7.
52. Murphy GM, Logan RA, Lovell CR, Morris RW, Hawk JL, Magnus IA. Prophylactic PUVA and UVB therapy in polymorphic light eruption - a controlled trial. *Br J Dermatol*. 1987; 116:531-8.
53. George SA, Gibbs NK, Aitchison T, Johnson BE, Ferguson JA. Comparison of narrow-band phototherapy (TL-01) and photochemotherapy (PUVA) in the management of polymorphic light eruption. *Br Dermatol*. 1993; 129:708-12.
54. SCENIHR (Scientific Committee on Emerging and Newly Identified Health Risks). Health effects of artificial light. Brussels: European Commission; 2012.
55. Moise AF, Aynsley R. Ambient ultraviolet radiation levels in public shade settings. *Int J Biometeorol*. 1999; 43:128-38.
56. Murphy GM, Hawk JL, Magnus IA. Hydroxychloroquine in polymorphic light eruption: a controlled trial with drug and visual sensitivity monitoring. *Br J Dermatol*. 1987; 116:379-86.
57. Marini A, Jaenicke T, Grether-Beck S, Le Floch C, Cheniti A, Piccardi N, et al. Prevention of polymorphic light eruption by oral administration of a nutritional supplement containing lycopene,  $\beta$ -carotene and *Lactobacillus johnsonii*: results from a randomized, placebo-controlled, double-blinded study. *Photodermatol Photoimmunol Photomed*. 2013; 30:189-94.
58. Caccialanza M, Percivalle S, Piccinno R, Brambilla R. Photoprotective activity of oral *Polypodium leucotomos* extract in 25 patients with idiopathic photodermatoses. *Photodermatol Photoimmunol Photomed*. 2007; 23:46-7.
59. Tanew A, Radakovic S, Gonzalez S, Venturini M, Calzavara-Pinton P. Oral administration of a hydrophilic extract of *Polypodium leucotomos* for the prevention of polymorphic light eruption. *J Am Acad Dermatol*. 2012; 66:58-62.
60. Kohli I, Shafi R, Isedeth P, Griffith JL, Al-Jamal MS, Silpa-Archa N, et al. The impact of oral *Polypodium leucotomos* extract on ultraviolet B response: a human clinical study. *J Am Acad Dermatol*. 2017; 77:33-41.
61. Dam TN, Moller B, Hindkjaer J, Kragballe K. The vitamin D3 analog calcipotriol suppresses the number and antigen-presenting function of Langerhans cells in normal human skin. *J Invest Dermatol Symp Proc*. 1996; 1:72-7.
62. Yarosh DB, O'Connor A, Alas L, Potten C, Wolf P. Photoprotection by topical DNA repair enzymes: molecular correlates of clinical studies. *Photochem Photobiol*. 1999; 69:136-40.
63. Yarosh D, Klein J, O'Connor A, Hawk J, Rafal E, Wolf P. Effect of topically applied T4 endonuclease V in liposomes on skin cancer in xeroderma pigmentosum: a randomized study. *Xeroderma Pigmentosum Study Group. Lancet*. 2001; 357:926-9.
64. Fabrikant J, Toulouei K, Brown SM. A review and update on melanocyte stimulating hormone therapy: afamelanotide. *J Drugs Dermatol*. 2013; 12:775-9.
65. Millard TP. Treatment of polymorphic light eruption. *J Dermatol Treat*. 2000; 11:195-9.
66. Molin L, Volden G. Treatment of polymorphous light eruption with PUVA and prednisolone. *Photodermatol*. 1987; 4:107-8.
67. Norris PG, Hawk JL. Successful treatment of severe polymorphous light eruption with azathioprine. *Arch Dermatol*. 1989; 125:1377-9.
68. McCoombes JA, Hirst LW, Green WR. Use of topical cyclosporin for conjunctival manifestations of actinic prurigo. *Am J Ophthalmol*. 2000; 130:830-1.
69. Ferguson J, Ibbotson S. The idiopathic photodermatoses. *Semin Cutan Med Surg*. 1999; 18:257-73.
70. Jacobson J. Thalidomide: a remarkable comeback. *Expert Opin Pharmacother*. 2000; 1:849-63.
71. Sampaio E, Sarno E, Galilly R, Cohn ZA, Kaplan G. Thalidomide selectively inhibits tumor necrosis alpha production by stimulated human monocytes. *J Exp Med*. 1991; 173:699-703.

## Artigo de Revisão

72. Torres-Alvarez B, Castanedo-Cazares JP, Moncada B. Pentoxifylline in the treatment of actinic prurigo. A preliminary report of 10 patients. *Dermatology*. 2004; 208:198-201.
73. Hawk J. Evidence-Based Guidelines for the Classification and Management of the Photodermatoses. Section I. The Auto-Immune Photodermatoses. Paris: European Dermatology Forum Guidelines; 2009.
74. Suga Y, Hashimoto Y, Matsuba S, Mizoguchi M, Ogawa H. Topical tacrolimus for chronic actinic dermatitis. *J Am Acad Dermatol*. 2002; 46:321-3.
75. Gardeazabal J, Arregui MA, Gil N, Landa N, Ratón JA, Díaz-Pérez JL. Successful treatment of musk ketone-induced chronic actinic dermatitis with cyclosporine and PUVA. *J Am Acad Dermatol*. 1992; 27:838-42.
76. Murphy GM, Maurice PD, Norris PG, Morris RW, Hawk JL. Azathioprine treatment in chronic actinic dermatitis: a double-blind controlled trial with monitoring of exposure to ultraviolet radiation. *Br J Dermatol*. 1989; 121:639-46.
77. Thomson MA, Stewart DG, Lewis HM. Chronic actinic dermatitis treated with mycophenolate mofetil. *Br J Dermatol*. 2005; 152:784-6.
78. Adamski H, Bedane C, Bonneville A, Thomas P, Peyron JL, Rouchouse B, et al. Solar urticaria treated with intravenous immunoglobulins. *J Am Acad Dermatol*. 2011; 65:336-40.
79. Waibel KH, Reese DA, Hamilton RG, Devillez RL. Partial improvement of solar urticaria after omalizumab. *J Allergy Clin Immunol*. 2010; 125:490-1.
80. Haylett AK, Nie Z, Brownrigg M, Taylor R, Rhodes LE. Systemic photoprotection in solar urticaria with alpha-melanocyte-stimulating hormone analogue [Nle4-D-Phe7]-alpha-MSH. *Br J Dermatol* 2011; 164:407-14.
81. Collins P, Ahamat R, Green C, Ferguson J. Plasma exchange therapy for solar urticaria. *Br J Dermatol*. 1996; 134:1093-7.