

Esporotricose na Infância: Mimetizando Leishmaniose: Evolução Favorável com Iodeto de Potássio

Thalita Marçal Machado¹, Camila Araújo Dantas², Caroline Medeiros Prohmann³, Lorena Barcelos e Silva⁴, Lorena Ferreira Montes⁵, Rafael Figueiredo Gatti⁶, Eurides Maria de Oliveira Pozetti⁷

¹Residente do terceiro ano de Dermatologia do Hospital de Base de São José do Rio Preto – FAMERP, Brasil

^{2, 3, 4, 6}Residentes do segundo ano de Dermatologia do Hospital de Base de São José do Rio Preto – FAMERP, Brasil

⁵Residente do primeiro ano de Patologia do Hospital de Base de São José do Rio Preto – FAMERP, Brasil

⁶Professora e chefe do serviço de Dermatologia do Hospital de Base de São José do Rio Preto – FAMERP, Brasil

RESUMO – A esporotricose é uma infecção crônica da pele e do tecido celular subcutâneo, causada pelo fungo *Sporothrix schenckii*. Na infância esta entidade é rara, sendo atualmente a maior ocorrência nessa faixa etária seja pela transmissão zoonótica. O atraso no diagnóstico e o uso inadvertido de múltiplos esquemas antimicrobianos levam à progressão da doença, causando dor e, posteriormente, cicatrizes inestéticas. O diagnóstico diferencial principal em formas cutâneas e linfocutânea é a leishmaniose. Embora haja recomendações internacionais para o uso de itraconazol como primeira linha de tratamento, este tem nível de evidência igual à solução saturada de iodeto de potássio e a apresentação líquida da solução é mais cômoda para crianças.

PALAVRAS-CHAVE – Criança; Esporotricose; Iodeto de Potássio; Leishmaniose.

Childhood Sporotrichosis Mimicking Leishmaniasis: Favourable Outcome with Potassium Iodide

ABSTRACT – Sporotrichosis is a chronic infection of the skin and subcutaneous tissue, caused by the fungus *Sporothrix schenckii*. In childhood this entity is rare and currently the most frequent in this age group is the zoonotic transmission. The delay in diagnosis and inadvertent use of multiple antimicrobial regimens favor disease progression, therefore causing pain and subsequent scars. The main differential diagnosis for the skin and lymphocutaneous forms is leishmaniasis. Although there are international recommendations for using itraconazole as the first line treatment, it has a level of evidence equal to the saturated solution of potassium iodide and this liquid presentation is more comfortable for children.

KEYWORDS – Child; Leishmaniasis, Cutaneous; Potassium Iodide; Sporotrichosis.

INTRODUÇÃO

A Esporotricose é uma doença infecciosa causada pelo *Sporothrix schenckii*, um fungo dimórfico que assume a forma leveduriforme nos tecidos infetados e a forma de micélio, quando cultivado em laboratório.¹ É considerado um fungo saprófita, tendo sido isolado no solo e em locais com vegetação, nomeadamente em espinhos de roseiras.² A infecção resulta da inoculação do fungo no tecido celular subcutâneo, através de um traumatismo, que pode ser ligeiro. Indivíduos que trabalham em jardinagem e floristas podem adquirir a infecção quando contactam com rosas, musgo ou outras plantas. Estão também descritos casos de doença em humanos,

após arranhadura de gatos infetados, sendo excepcional o contágio inter-humano. Existem casos de transmissão da doença por via inalatória, de que resulta um quadro de pneumonia granulomatosa, frequentemente cavitária, semelhante à tuberculose. Na infância esta entidade é rara, sendo atualmente a maior ocorrência nessa faixa etária resultante de transmissão zoonótica.^{3,4} O tratamento de escolha é o itraconazol, mas o iodeto de potássio é uma opção terapêutica valiosa particularmente nas crianças.⁵

RELATO DE CASO

Paciente feminina, 2 anos, natural e procedente de Jales

Correspondência: Thalita Marçal Machado
Rua Angeolino Caseli, 82
Vila Redentora, CEP 15015010
São José do Rio Preto – SP, Brasil

Recebido/Received
06 Novembro/November 2016
Aceite/Accepted
19 Dezembro/December 2016

Caso Clínico

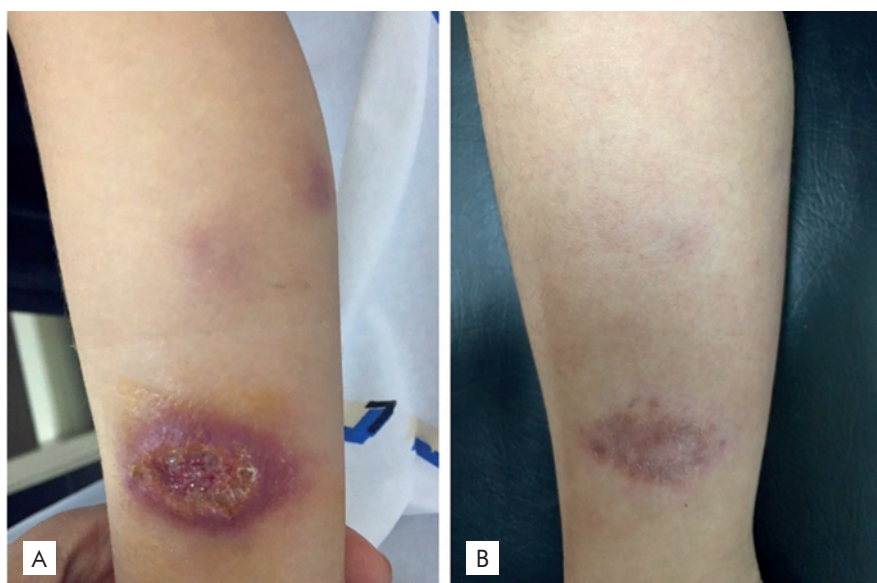


Figura 1 - (A) Úlcera de cerca de 3 cm com margens elevadas e fundo granuloso no terço inferior da perna direita; (B) Resolução da lesão após 4 meses de tratamento com solução de iodeto de potássio.

- interior de São Paulo – Brasil, previamente saudável, foi encaminhada da infectologia com suspeita de Leishmaniose cutânea por apresentar úlcera de cerca de 3 cm com margens elevadas e fundo granuloso na terço inferior da perna direita (Fig. 1a), com 2 meses de evolução, indolor com crescimento progressivo (apesar de antibioterapia oral e tópica), apresentando ainda duas lesões nodulares satelitiformes ascendentes. A mãe relatou que uma vizinha, dona de um gato com que a criança brincava, apresentava lesões semelhantes. O exame anatomopatológico demonstrou um processo inflamatório crônico ulcerado em atividade associado à hiperplasia pseudoepiteliomatosa e focos de granulomas (Fig. 2). As colorações de Grocott e PAS não mostraram microorganismos e a histoquímica anti-Leishmania e pesquisa direta de Leishmania foram negativos. Na cultura foi detectado o crescimento de *Sporothrix schenckii*. Perante o diagnóstico de esporotricose foi instituído tratamento com solução de iodeto de potássio 1 gota 3 vezes ao dia, aumentando-se uma gota por dose por dia, até dose máxima de 7 gotas 3 vezes ao dia com resolução completa em 4 meses (Fig. 1b).

DISCUSSÃO

Embora seja uma micose rara na Europa, a esporotricose é considerada a micose subcutânea mais frequente em Portugal³ e durante a última década ocorreu um significativo aumento dos casos clínicos de esporotricose no Brasil, particularmente no Estado do Rio de Janeiro, onde se vem manifestado uma epidemia em seres humanos correlacionada com a transmissão por gatos. Atualmente esta micose deve ser considerada uma zoonose importante, especialmente nas áreas em que ela é considerada endêmica.⁵

Na infância esta entidade é rara e atualmente a maior ocorrência nessa faixa etária resulta de transmissão zoonótica

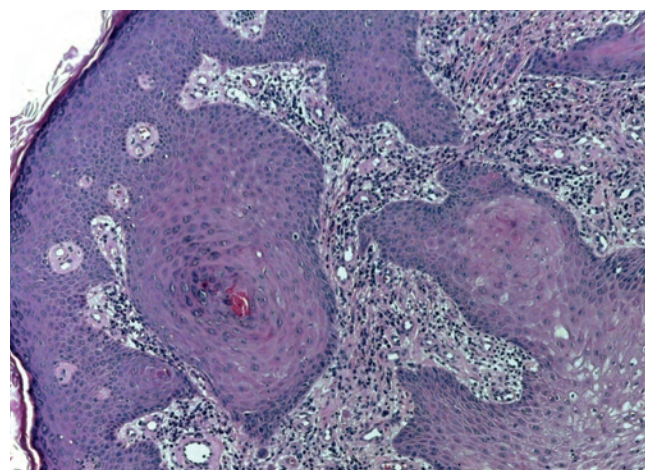


Figura 2 - Histopatologia da lesão da perna -evidenciando processo inflamatório crônico dérmico com esboço de granulomas e hiperplasia pseudoepiteliomatosa (H&E, x10).

(gato),⁶ sendo as crianças afetadas por brincarem com os animais nas regiões peridomiciliares.⁴ O diagnóstico é estabelecido através da correlação clínica, epidemiológica e laboratório. A forma mais comum é a linfangítica que inicialmente se manifesta com uma pápula no local do trauma, semanas depois da inoculação. A lesão é geralmente indolor e evolui com ulceração, drenagem de material purulento e adenomegalia.⁷

O atraso no diagnóstico e o uso inadvertido de múltiplos esquemas antimicrobianos levam à progressão da doença, causando dor e, posteriormente, cicatrizes inestéticas. O diagnóstico diferencial principal em formas cutâneas e linfocutâneas é a leishmaniose, uma vez que esta é caracterizada

por uma úlcera grande com bordos elevados de fundo limpo e um discreto cordão linfático, semelhante ao caso apresentado. Entre outros diagnósticos diferenciais, enquadram-se a nocardiose e tuberculose.

Num estudo realizado em crianças com esporotricose no Rio de Janeiro, o contato com o gato foi o principal meio de contágio. A forma linfocutânea predominou, e os locais mais afetados foram os membros superiores (72%), seguidos da face (52%).⁵ O acometimento da face em mais da metade dos casos neste grupo etário é característico, justificado pelo comportamento das crianças com felinos de forma mais próxima.

Na América Latina, o tratamento de escolha para as formas cutâneas da doença é a solução saturada de iodeto de potássio, pela sua eficácia conhecida e custo acessível.⁸ Embora haja recomendações internacionais para o itraconazol como primeira linha de tratamento, há evidência de eficácia semelhante à solução saturada de iodeto de potássio. A solução saturada de iodeto de potássio é mais facilmente administrada e aceita pelas crianças⁵ e nesta faixa etária não existem habitualmente contraindicações para a sua utilização. Segundo orientações de conduta terapêutica internacional, a dose preconizada para crianças é, inicialmente, de uma gota três vezes ao dia, com incrementos diários de uma gota a cada tomada, até que se atinja a dose máxima de uma gota/kg.⁵

Com este caso demonstramos um aspecto clínico da esporotricose menos comum, com acometimento na infância e o sucesso do tratamento alternativo com iodeto de potássio.

REFERÊNCIAS

1. Strohl, WA. Microbiologia Ilustrada. São Paulo: Artmed Editora; 2004.
2. Rodrigo GF. Infecções e infestações cutâneas. Lisboa: Lidel; 2007.
3. Cardoso R, Lima FT, Teixeira DA. Esporotricose cutânea: a propósito de um caso clínico. *Millenium*. 2016;48: 211-5.
4. Barros MB, Costa DL, Schubach TM, do Valle AC, Lorenzi NP, Teixeira JL, et al. Endemic of zoonotic sporotrichosis: profile of cases in children. *Pediatr Infect Dis J*. 2008; 27:246-50.
5. Bernardes-Engemann AR. Esporotricose em crianças e adolescentes atendidos no HUPE-UERJ entre 1997 e 2010: estudo clinicoepidemiológico. *Rev Hosp Univ Pedro Ernesto (HUPE)*. 2014; 1.
6. Caus A. Esporotricose no estado do espírito santo: um estudo de três décadas. [Tese de dissertação]. Vitória: Universidade Federal do Espírito Santo; 2013.
7. Mathias Delorenze, Lilian, et al. "Esporitricosis simulando leishmaniasis en un paciente pediátrico." *Dermatol. Pediatr. Latinoam.* (En línea) 12.1 (2014): 25-28.
8. Bustamante B, Campos PE. Sporotrichosis treatment: overview and update. *Curr Fungal Infect Rep*. 2011; 5:42-8.

Conflitos de interesse: Os autores declaram não possuir conflitos de interesse.

Suporte financeiro: O presente trabalho não foi suportado por nenhum subsídio ou bolsa.

Confidencialidade dos dados: Os autores declaram ter seguido os protocolos do seu centro de trabalho acerca da publicação dos dados de doentes.

Protecção de pessoas e animais: Os autores declaram que os procedimentos seguidos estavam de acordo com os regulamentos estabelecidos pelos responsáveis da Comissão de Investigação Clínica e Ética e de acordo com a Declaração de Helsínquia da Associação Médica Mundial

Conflicts of interest: The authors have no conflicts of interest to declare.

Financing Support: This work has not received any contribution, grant or scholarship.

Confidentiality of data: The authors declare that they have followed the protocols of their work center on the publication of data from patients.

Protection of human and animal subjects: The authors declare that the procedures followed were in accordance with the regulations of the relevant clinical research ethics committee and with those of the Code of Ethics of the World Medical Association (Declaration of Helsinki).