

## Artigo Original

### BALANITE DE ZOON - REVISÃO DE 23 CASOS

Maria Mendonça Sanches<sup>1</sup> MD, Luís Soares-de-Almeida<sup>1</sup> MD, PhD, João Borges-Costa<sup>1,2,3</sup> MD, PhD

<sup>1</sup>Clínica Universitária de Dermatologia de Lisboa, Hospital de Santa Maria, CHLN, Lisboa, Portugal

<sup>2</sup>Unidade de Investigação em Dermatologia, IMM, Faculdade de Medicina da Universidade de Lisboa, Portugal

<sup>3</sup>Instituto de Higiene e Medicina Tropical, Lisboa, Portugal

**RESUMO – Introdução:** A balanite de Zoon ou balanite *circumscripita* plasmocellularis é uma doença crónica de etiologia desconhecida, descrita maioritariamente em homens de meia-idade, não circuncidados. **Objetivos:** Caracterização das variáveis clínicas e da resposta ao tratamento nos doentes com diagnóstico confirmado histologicamente de balanite de Zoon no Hospital de Santa Maria, entre 1 de Janeiro de 2009 e 31 de Dezembro de 2014. **Resultados:** A amostra compreende um total de 23 doentes, com idade média de 65 ( $\pm 11$ ) anos. As hipóteses clínicas de diagnóstico diferencial mais comumente colocadas foram eritroplasia de Queyrat e líquen escleroso. No que respeita a terapêutica a maioria dos doentes foram submetidos a terapêutica com corticóides tópicos e/ou circuncisão. Dos 5 doentes submetidos a circuncisão e no doente em que foi realizado laser de CO<sub>2</sub> não há evidência de nova recidiva do quadro. Dos restantes 17 doentes, 4 encontram-se sem progressão da doença sob corticóide tópico. **Conclusão:** Embora tida como uma condição benigna, o principal diagnóstico diferencial da balanite de Zoon é com o carcinoma espinocelular *in situ*. Assim, a confirmação histológica do diagnóstico bem como seguimento e vigilância são fundamentais. A persistência da doença com a aplicação de tópicos leva a que a abordagem cirúrgica ainda seja a forma mais eficaz de tratamento destes doentes.

**PALAVRAS-CHAVE** – Balanite; Circuncisão.

### ZOON BALANITIS - REVIEW OF 23 CASES

**ABSTRACT – Introduction:** Zoon balanitis or balanitis *circumscripita* plasmocellularis is a chronic disease of unknown etiology, described mainly in middle-aged or elderly uncircumcised men. **Objectives:** Characterization of the clinical variables and the response to treatment in patients with histological diagnosis of Zoon balanitis in Hospital de Santa Maria between January 1th 2009 and December 31th 2014. **Results:** The sample included a total of 23 patients, aged 65 ( $\pm 11$ ) years old. The clinical differential diagnoses more frequently set were erythroplasia of Queyrat and lichen sclerosus. Concerning therapy most of the patients applied corticosteroids or were submitted to circumcision. From the five patients and the only patient in which CO<sub>2</sub> laser therapy was used there is no evidence of recurrence. Of the remaining 17 patients, 4 are under disease progression over corticosteroids topical treatment. **Conclusion:** Although Zoon balanitis is generally considered a benign condition, the differential diagnoses with squamous cell carcinoma makes the histological confirmation, follow-up and surveillance of this entity mandatory. The persistence of this disease with topical treatments makes chirurgical intervention the gold standard approach in the treatment of these patients.

**KEY-WORDS** – Balanitis; Circumcision, male.

**Conflitos de interesse:** Os autores declaram não possuir conflitos de interesse. No conflicts of interest.

**Suporte financeiro:** O presente trabalho não foi suportado por nenhum subsídio ou bolsa. No sponsorship or scholarship granted.

**Direito à privacidade e consentimento escrito / Privacy policy and informed consent:** Os autores declaram que pediram consentimento ao doente para usar as imagens no artigo. The authors declare that the patient gave written informed consent for the use of its photos in this article.

Recebido/Received - Maio/May 2015; Aceite/Accepted – Junho/June 2015

#### Correspondência:

Dr. Luís Soares-de-Almeida

Clínica Universitária de Dermatologia de Lisboa - Hospital de Santa Maria

Av. Prof. Egas Moniz

1649-028 Lisboa, Portugal

## Artigo Original

### INTRODUÇÃO

A balanite de Zoon ou balanite *circumscripta plasmocellularis*, descrita em 1952 por Zoon, é uma doença crónica de etiologia desconhecida, descrita maioritariamente em homens de meia-idade.<sup>1-4</sup> Afeta principalmente homens não circuncidados, existindo uma variedade de causas e fatores predisponentes descritos na literatura.<sup>1</sup>

Clinicamente, pode apresentar-se como uma mancha assintomática, pruriginosa e/ou causar disúria. A aparência típica (Fig. 1) caracteriza-se por uma(s) mancha(s) eritematosa(s) de limites bem definidos, túmida(s) com cor “pimenta-de-caiena” sob uma glândula peniana com tonalidade alaranjada. Nesta última e nos locais em contacto direto com as lesões, como no prepúcio, podem ser observadas “kissing lesions” que eventualmente sofrem erosão e hiperpigmentação sequelar.<sup>5</sup>

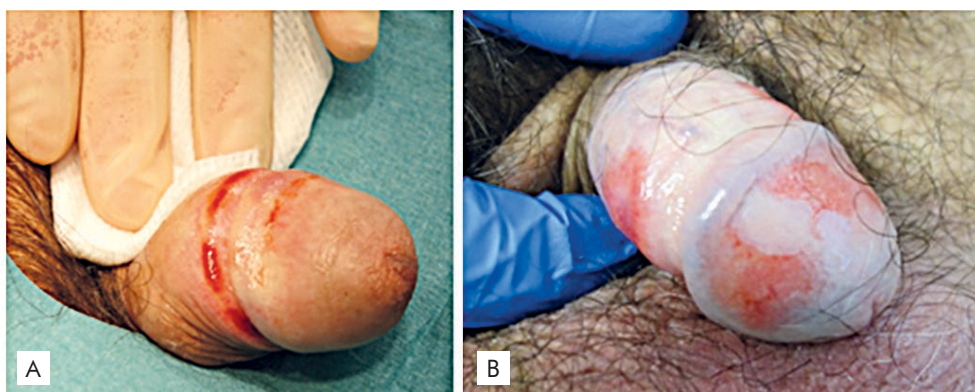
Neste artigo é feito um estudo retrospectivo dos doentes com diagnóstico confirmado histologicamente de balanite de Zoon no Hospital de Santa Maria entre 1 de Janeiro de 2009 e 31 de Dezembro de 2014.

### RESULTADOS

A amostra compreende um total de 23 doentes, com idade média de 65 ( $\pm 11$ ) anos com uma amplitude de idades dos 45 aos 84 anos.

Nenhum dos doentes era circuncidado. No que respeita aos antecedentes pessoais de relevo: quatro doentes com antecedentes de hipertensão arterial; dois doentes com neoplasia prévia documentada - do cólon e próstata; um doente com diagnóstico de psoríase e outro com diabetes *mellitus* tipo 2.

No que respeita às hipóteses diagnósticas colocadas previamente ao diagnóstico histológico (Tabela 1) estas foram na maioria dos casos balanite de Zoon e eritroplasia de Queyrat.



**Fig 1 - A)** Lesão inicial: mancha eritematosa de limites bem definidos na glândula; **B)** Lesão bem desenvolvida: três manchas eritemato-violáceas afectando a glândula e prepúcio, pontilhado tipo *pimenta-de-caiena*.

Histologicamente, a balanite de Zoon é caracterizada por um aumento da espessura da epiderme com paraqueratose e um infiltrado liquenóide irregular de linfócitos e alguns plasmócitos. Com a progressão da doença há uma atrofia da epiderme, com erosões superficiais, espongiose escassa e extravasamento de glóbulos vermelhos com um aumento significativo do número de plasmócitos.<sup>5,6</sup>

O efeito terapêutico da circuncisão adequada corrobora a hipótese de se tratar de uma balanite reativa causada por um distúrbio da “ecologia prepucial”.<sup>3,4</sup> Weyers *et al* sugerem que, embora a balanite de Zoon possa corresponder a um padrão inflamatório reacional inespecífico isolado, também pode complicar outras doenças com afecção da glândula ou prepúcio em homens não circuncidados tornando-as irreconhecíveis.<sup>6</sup> Assim, o diagnóstico diferencial desta patologia com lesões pré-malignas, inflamatórias e infecciosas é fundamental.<sup>4</sup>

**Tabela 1 - Hipóteses diagnósticas colocadas previamente ao resultado histológico de balanite de Zoon ( $\geq 1$  hipótese diagnóstica por doente).**

DIAGNÓSTICOS CLÍNICOS	Nº DOENTES
Balanite de Zoon	21
Eritroplasia de Queyrat	19
Líquen escleroso	6
Eczema	2
Carcinoma espinocelular	1

Em termos terapêuticos (Tabela 2) a maioria dos doentes foi submetida a terapêutica com corticoides tópicos e/

**Tabela 2 - Abordagens terapêuticas utilizadas nos doentes com balanite de Zoon ( $\geq 1$  tipo de terapêutica utilizada por doente).**

ABORDAGENS TERAPÊUTICAS	Nº DOENTES
Corticóide tópico	22
Circuncisão	5
Ácido fusídico	2
Laser CO2	1

ou circuncisão. Até à data os 5 doentes submetidos a circuncisão e o único doente em que foi realizado laser de CO2 não há evidência de nova recidiva do quadro. Dos restantes 17 doentes, 4 encontram-se sem progressão da doença sob corticoide tópico.

Apenas num doente foi efectuado o diagnóstico de carcinoma espinho celular do pénis, dois anos após ter sido confirmado histologicamente o diagnóstico de balanite de Zoon.

## DISCUSSÃO

A balanite de Zoon é uma entidade cuja etiologia e patogenia permanece especulativa. Em termos gerais as características dos 23 doentes desta série está de acordo com as descritas na literatura<sup>2,4-6</sup> – homens não circuncidados, de meia-idade com lesões sugestivas de balanite de Zoon, confirmada histologicamente.

Em termos clínicos, as hipóteses de diagnóstico diferencial colocadas, nomeadamente de eritroplasia de Queyrat e líquen escleroso encontram-se entre as entidades que mais frequentemente descritas, como na nossa série, sendo a histologia fundamental para confirmação diagnóstica.<sup>4</sup>

A ocorrência de carcinoma espinocelular do pénis em doentes com o diagnóstico de balanite de Zoon encontra-se descrita na literatura desde 1999.<sup>7,8</sup> Após esta descrição por *Joshi*, foi colocada a hipótese desta dermatose ser uma condição pré-maligna começou a surgir, apoiando assim a hipótese de *Virchow* em que existe uma correlação entre a inflamação e o desenvolvimento de neoplasias.<sup>9</sup>

Na terapêutica da balanite de Zoon, nomeadamente com intuito curativo, a circuncisão é sem dúvida o *gold standard* apresentando como na nossa série uma taxa de sucesso terapêutico de 100%.<sup>4,10-12</sup> O carácter semi-mucoso do epitélio pavimentocelular que recobre a superfície interna do prepúcio e da glândula desaparece após a circuncisão o que pode levar à destruição/inativação do agente etiológico até hoje desconhecido.<sup>10-12</sup>

A abordagem não cirúrgica, com a aplicação de corticóides tópicos e intralesionais, ácido fusídico<sup>14</sup> e inibidores da calcineurina tópicos<sup>15</sup> não parece ser tão eficaz como a

circuncisão. A utilização de laser de CO<sub>2</sub> num doente sem recidiva aparente três anos após o procedimento poderá ser uma abordagem eficaz nesta patologia como descrito previamente por *Retamar RA et al.*<sup>16</sup> Corroborando esta hipótese, o trabalho publicado de *Woliina U* em que foi utilizado *ablative erbium: YAG laser* em 20 doentes, demonstrou uma eficácia de 100% aos 3 anos, sem efeitos adversos documentados.<sup>17</sup>

## CONCLUSÃO

A balanite de Zoon ocorre maioritariamente em homens de meia-idade não circuncidados. É caracterizada clinicamente por placa(s) eritematosas de limites bem definidos na glândula e/ou prepúcio sendo o diagnóstico final confirmado histologicamente.

Esta patologia é tida como uma condição benigna, sendo que a associação a neoplasias está descrita em casos esporádicos. No entanto, uma vez que o principal diagnóstico diferencial é com uma forma de carcinoma espinocelular *in situ*, formas clínicas mais atípicas, sobretudo em imunossuprimidos e doentes mais idosos, devem ser vigiadas e ter confirmação histológica.

A resistência e persistência da doença com a aplicação de tópicos, nomeadamente corticoides e inibidores da calcineurina leva a que a abordagem cirúrgica – circuncisão, tida como o *gold standard*, ainda seja a forma mais eficaz de tratamento destes doentes.

## REFERÊNCIAS

1. Abdennader S, Casin I, Janier M, Morel P. Balanitis and balanoposthitis: a review. *Genitourin Med.* 1996; 72:453-4.
2. Zoon JJ. Balanoposthite chronique circinscrite bénigne à plasmocytes. *Dermatologica.* 1972;105:1-7.
3. Altmeyer P, Kastner U, Luther H. Die Balanitis/Balanoposthitis chronica circumscripta benigna plasmacellularis - Entitat oder Fiktion? *Hautarzt.* 1998; 49:552-5.
4. Pastar Z, Rados J, Lipozencić J, Skerlev M, Loncarić D. Zoon plasma cell balanitis: an overview and role of histopathology. *Acta Dermatovenerol Croat.* 2004; 12:268-73.
5. Hugh JM, Lesiak K, Greene LA, Pierson JC. Zoon's balanitis. *J Drugs Dermatol.* 2014; 13:1290-1.
6. Weyers W, Ende Y, Schalla W, Diaz-Cascajo C. Balanitis of Zoon: a clinicopathologic study of 45 cases. *Am J Dermatopathol.* 2002; 24:459-67.
7. Joshi UY. Carcinoma of the penis preceded by Zoon's balanitis. *Int J STD AIDS.* 1999; 10:823-5.
8. Balato N, Scalvenzi M, Serena La Bella S, Di Costanzo L. Zoon's balanitis: benign or premalignant lesion? *Case Rep Dermatol.* 2009; 1:7-10.
9. Yoganathan S, Bohl TG, Mason G. Plasma cell balanitis

## Artigo Original

- and vulvitis (of Zoon). A study of 10 cases. *J Reprod Med.* 1994; 27:939-44.
10. Balkwill F, Mantovani A. Inflammation and cancer: back to Virchow? *Lancet.* 2001; 357:539-45.
  11. Ferrandiz C, Ribera M. Zoon's balanitis treated by circumcision. *J Dermatol Surg Oncol.* 1984; 10:622.
  12. Altmeyer P, Kastner U, Luther H. Balanitis/balanoposthitis chronica circumscripta benigna plasmacelularis – entity or fiction? *Hautartz* 1998; 49:552-5.
  13. Haneke E. Skin disease and tumors of the penis. *Urol Int.* 1982; 37:172.
  14. Kyriakou A, Patsatsi A, Patsialas C, Sotiriadis D. Therapeutic efficacy of topical calcineurin inhibitors in plasma cell balanitis: Case series and review of the literature. *Dermatology.* 2014; 228:18-23.
  15. Peterson CS, Thomsen K. Fusidic acid cream in the treatment of plasma cell balanitis. *J Am Acad Dermatol.* 1992; 27:633-4.
  16. Retamar RA, Kien MC, Chouela En. Zoon's balanitis: presentation of 15 patients, five treated with a carbon dioxide laser. *Int J Dermatol.* 2003; 42:305-7.
  17. Wollina U. Ablative erbium:YAG laser treatment of idiopathic chronic inflammatory non-cicatricial balanoposthitis (Zoon's disease) - a series of 20 patients with long-term outcome. *J Cosmet Laser Ther.* 2010; 12:120-3.