

## Artigo de Revisão

# CICATRIZES DE ACNE VULGARIS - REVISÃO DE TRATAMENTOS

Natacha Allgayer

Biomédica Esteta/ Medical Aesthetician; Laboratório Toxigen, Universidade Luterana do Brasil, Brasil

**RESUMO** – A acne vulgaris é uma doença comum na sociedade, afetando particularmente adolescentes e adultos jovens. Muitas vezes a acne resulta em danos secundários, sob a forma de cicatrizes, que podem gerar efeitos psicológicos negativos. Atualmente existem vários tratamentos para os diferentes tipos de cicatrizes levando a um desafio terapêutico complexo. Por esses motivos o artigo busca através de uma revisão bibliográfica, descrever uma das classificações para os diferentes tipos de cicatrizes de acne vulgaris com os respectivos melhores tratamentos. A pesquisa serve como auxílio aos profissionais habilitados para tais procedimentos estéticos, no desenvolvimento de um plano de tratamento para cicatrizes, facilitando a atuação correta dos mesmos.

**PALAVRAS-CHAVE** – Acne vulgaris; Cicatriz/tratamento.

## SCARS OF ACNE VULGARIS - REVIEW OF TREATMENTS

**ABSTRACT** – Acne vulgaris is a common disease in society, particularly affecting teenagers and young adults. Acne often results in secondary damage in the form of scarring that can generate negative psychological effects. Currently there are several treatments for the different types of scars leading to a complex therapeutic challenge. For these reasons the article seeks, through a literature review, describing one of the classifications for different types of scars from acne vulgaris with their best treatments. The research serves as an aid to qualified professionals for such cosmetic procedures, developing a plan of treatment for scars, facilitating the proper operation thereof.

**KEY WORDS** – Acne vulgaris; Cicatrix/therapy.

**Conflitos de interesse:** Os autores declaram não possuir conflitos de interesse.

*No conflicts of interest.*

**Suporte financeiro:** O presente trabalho não foi suportado por nenhum subsídio ou bolsa.

*No sponsorship or scholarship granted.*

**Direito à privacidade e consentimento escrito / Privacy policy and informed consent:** Os autores declaram que pediram consentimento ao doente para usar as imagens no artigo. *The authors declare that the patient gave written informed consent for the use of its photos in this article.*

Recebido/Received - Maio/May 2014; Aceite/Accepted – Agosto/August 2014

### Correspondência:

Dr<sup>a</sup>. Natacha Allgayer

Rua Hermes da Fonseca, nº112

Portão Velho, CEP 93180-000

Rio Grande do Sul, Brasil

Email: [natachaallgayer@gmail.com](mailto:natachaallgayer@gmail.com)

# Artigo de Revisão

## INTRODUÇÃO

A acne vulgaris afeta até 80% das pessoas entre 11 a 30 anos de idade<sup>1</sup>. Mas pode afetar todas as faixas etárias. É uma doença inflamatória crônica, multifatorial, da unidade pilossebácea. As lesões de acne acometem preferencialmente a face, o pescoço, a parte superior das costas, o tórax, e a parte superior dos braços<sup>2</sup>.

A patogênese da acne é atualmente atribuída a vários fatores, tais como a hiperplasia sebácea com hiperseborreia, a hipercornificação ductal folicular, alterações da flora microbiana da pele, com colonização do *Propionibacterium acnes* e o surgimento de mediadores inflamatórios ao redor da derme e no folículo<sup>3</sup>.

A lesão inicial (comedão) mostra obstrução do infundíbulo folicular por células cornificadas, levando à dilatação. Lesões mais tardias revelam ruptura do folículo, com linfócitos, neutrófilos e macrófagos. E pode ser observada a formação de cicatriz<sup>2</sup>. Essas lesões inflamatórias que podem resultar nas cicatrizes permanentes, dependem do atraso no tratamento e são mais comuns em pacientes com acne persistente pertencente ao grupo de 25 a 44 anos de idade, presentes em até 95% desses indivíduos<sup>4</sup>. As cicatrizes individuais podem variar muito em tipo, dimensão, profundidade e, com diferentes cicatrizes torna-se necessário abordagens com diferentes tratamentos<sup>5</sup>.

Os tipos de cicatrizes de acne incluem as hipertróficas, quelóides e atróficas. Oitenta a 90% das pessoas com cicatrizes de acne possuem cicatrizes atróficas, a minoria mostra cicatrizes hipertróficas e quelóides<sup>3</sup>. Cicatrizes atróficas de acne causam perda de colágeno e de gordura subcutânea na derme após moderada ou grave infecção<sup>1</sup>. Elas podem ser superficiais ou profundas do tipo furador de gelo (*ice-pick*), onduladas (*rolling*) ou em forma de caixa (*boxcar*)<sup>2</sup>. Cicatrizes hipertróficas e cicatrizes quelóides são associadas com a deposição de colágeno em excesso e diminuição da atividade da collagenase<sup>3</sup>.

A cicatrização da acne pode ser profundamente perturbadora para os pacientes, muitas vezes resultando na diminuição da auto-estima e da qualidade de vida, particularmente em jovens<sup>5</sup>. Com base nesse dano físico e psicológico, designado como cicatriz, realizou-se uma pesquisa de artigos científicos em bancos de dados eletrônicos como *PubMed* e *SciELO*, assim como em livros de dermatologia tendo a intenção de descrever os principais tipos de cicatrizes de acne vulgaris e os específicos e melhores tratamentos para as mesmas.

## TRATAMENTOS

Tratamentos para cicatrizes de acne devem refletir em várias considerações como custos, gravidade das lesões, objetivos do profissional habilitado para os procedimentos, expectativas do paciente, efeitos colaterais, psicológicos ou efeito emocional para o paciente, e medidas de prevenção. Tendo em vista que o objetivo final de qualquer intervenção é para a melhoria, não para uma cura total ou perfeição<sup>6</sup>.

Atualmente um grande número de opções estão disponíveis para o tratamento de cicatrizes de acne, que incluem peeling químico, dermoabrasão, microdermoabrasão, agulhamento da pele, laser ablativo e não ablativo, preenchedores dérmicos, e cirurgias técnicas como a subincisão ou excisão. Dependendo do tipo e da extensão da cicatriz, uma abordagem multimodal é geralmente necessária para fornecer resultados satisfatórios. Sendo importante saber que as cicatrizes de acne no peito, costas e ombros são muito mais resistentes ao tratamento do que as cicatrizes na face<sup>7</sup>. A seguir, uma descrição breve dos tratamentos citados.

**Peelings:** os peelings superficiais penetram apenas na epiderme, podem ser usados para melhorar o tratamento de uma variedade de condições, incluindo acne, melasma, discromias, fotodano e as queratoses actínicas. Peelings de média profundidade penetram na derme papilar, e podem ser utilizados para discromia, múltiplas queratoses solares, cicatrizes superficiais, e distúrbios pigmentares. Peelings profundos, que atingem a derme reticular, podem ser utilizados para o fotoenvelhecimento severo, rugas profundas, ou cicatrizes. Algumas condições dermatológicas, incluindo rosácea, seborréia, dermatite atópica, psoríase, podem aumentar os riscos de problemas pós as aplicações, principalmente dos peelings profundos, tais como a exacerbação da doença, eritema excessivo e/ou prolongado. Peelings de média profundidade e profundos, não são recomendados para peles escuras, tipo IV-VI, devido a um alto risco de alterações pigmentares prolongadas ou permanentes<sup>8</sup>.

**Dermoabrasão:** a técnica consiste em remover mecanicamente a epiderme e a derme superficial média. Pode ser realizada manualmente pelo uso de lixas d'água ou por meio de aparelhos elétricos, onde lixas diamantadas ou escovas de aço são conectadas e usadas em movimentos rotatórios. A reepitelização ocorre a partir dos anexos da derme profunda. É contra-indicada em pacientes com acne em atividade, cicatrizes hipertróficas e queiloideanas, após queimadura, radiodermite, ptoses e etc. A dermoabrasão é

muito eficaz para o tratamento de cicatrizes, mas não é amplamente utilizado devido a salpicos de sangue e a necessidade de um elevado nível de habilidade para produzir excelentes resultados<sup>9</sup>.

**Microdermoabrasão:** é uma técnica superficial, minimamente invasiva de abrasão mecânica da pele utilizando uma corrente pressurizada de partículas abrasivas, tais como cristais de óxido de alumínio. Pode também ser realizada com uma ponta de diamante descartáveis ou reutilizáveis. Há ferimento superficial da pele, seguido por epitelização, estimulação do volume de células epidérmicas e pode também causar a estimulação e remodelação do colágeno dérmico<sup>10</sup>.

**Procedimento de agulhamento da pele:** *Dermaroller*: também chamado de "terapia de indução de colágeno" é realizado com agulhas que penetram cerca de 1,5 a 2mm na derme. A pele sangra por um curto tempo, desenvolve microfuros múltiplos na derme que iniciam a complexa cascata de fatores de crescimento resultando na produção de colágeno. Esse tratamento pode ser seguramente realizado em todas as cores e tipos de pele, pois há um menor risco de hiperpigmentação pós-inflamatória que outros procedimentos, como a dermoabrasão, peelings químicos e lasers. O tratamento não resulta em uma linha de demarcação entre a pele tratada e não tratada, como geralmente ocorre em outros tratamentos. Além de permitir o tratamento de áreas específicas da face, com um período de recuperação muito curto de 2 a 3 dias, sendo menos caro do que terapias com lasers<sup>11</sup>. É contra-indicado na presença de terapias anticoagulantes, infecções de pele, em pacientes que receberam tratamento anterior com injetáveis a pelo menos seis meses, e história pessoal ou familiar de cicatrizes hipertróficas ou quelóides<sup>12</sup>.

**Laser ablativo:** chamado de CO2 ou laser Er: YAG alvejam seletivamente o tecido contendo água da epiderme e da derme, causando reproduzíveis graus de vaporização da pele e feridas levando a remodelação com um novo colágeno e elastina. Esses lasers são muito eficazes no tratamento de cicatrizes de acne, mas também são mais dependentes do operador do que a nova geração de métodos e técnicas não ablativas. As técnicas ablativas são frequentemente associadas com inchaço, queimação, formação de crostas, com um tempo de inatividade significativo, no mínimo duas semanas, para os pacientes. Há também o risco de eritema pós-operatório, prolongado, com duração de semanas ou meses, permanente hipopigmentação, infecção, fibrose e ocasionalmente cicatrizes. Assim, devido a estas complicações potenciais, os pacientes

estão cada vez menos dispostos a escolhê-los, dando lugar aos não ablativos ou parcialmente ablativos, fracionados, que são terapias que estimulam remodelação do colágeno enquanto minimamente perturbam a epiderme<sup>13</sup>.

**Laser resurfacing fracionado:** utiliza uma técnica com base no princípio da fototermólise fracionada, que produz o rejuvenescimento e o remodelamento do colágeno ao criar milhares de feridas microscópicas, denominadas zonas microscópicas de tratamento (ZMTs), com proteção da pele adjacente. Atualmente o mais utilizado para cicatrizes é o laser CO2 ablativo com a técnica fracionada, que combina ablação do CO2 com um sistema de fototermólise<sup>14</sup>. Estes novos lasers foram capazes de superar os aspectos debilitantes dos lasers ablativos (efeitos colaterais) e não ablativos (eficácia limitada). A lesão provocada pelo laser fracionado associada com maior influência do laser (ou seja, uma maior profundidade) pode ser a melhor técnica em peles com cicatrizes de acne.

**Laser não ablativos:** eles aquecem a derme e podem fornecer modesta melhora de cicatrizes de acne, estimulando a remodelação do colágeno. Todos os subtipos de cicatrizes de acne podem ser melhorados por terapia não ablativa. Entre os lasers utilizados para esta indicação estão os dispositivos originalmente desenvolvidos para outros usos, tais como lasers pulsados-dye, aparelhos de luz pulsada intensa, e Q-switched, Nd: YAG lasers. No entanto, mais recentemente dispositivos não ablativos foram otimizados para atingir especificamente irregularidades estruturais. Por exemplo, uma série de tratamentos com laser infravermelho podem melhorar significativamente o contorno irregular associado a cicatrizes de acne<sup>15</sup>.

**Preenchedores:** colágenos injetáveis e muitos dos ácidos hialurônicos disponíveis são preparações de curta duração (cerca de 3-6 meses) para tratar adequadamente moderada a graves cicatrizes de acne, e o uso de tais produtos para esta finalidade exige um volume de injeção total significativa ao longo do tempo, com retratamentos frequentes, contribuindo para maiores custos e tempo de compromisso para o paciente. Além disso, um cuidado deve ser tomado caso houver fibrose sob a lesão, pois a deposição do enchimento pode ser irregular sob essa cicatriz, ocorrendo à extrusão do material de enchimento no qual a pele circundante toma a aparência pior<sup>11</sup>.

**Acido poli-L-lático:** é um polímero sintético, biocompatível, biodegradável que tem como função aumentar o volume da derme, através da produção endógena de fibroblastos e, posteriormente de colágeno.

## Artigo de Revisão

As melhorias graduais do tecido cutâneo duram até dois anos. É amplamente utilizado em toda Europa, nos Estados Unidos e em vários países para a restauração ou correção da lipoatrofia em pessoas portadoras do vírus da imunodeficiência humana (HIV). Também já foi aprovado para uso na Europa, Brasil, Austrália e Canadá para correção estética de defeitos no volume facial, como em cicatrizes de acne<sup>1</sup>.

**Toxina botulínica:** pode ser usada para eliminar a tensão na borda da ferida produzida por forças musculares vizinhas da cicatriz. É uma adequada prática nestas circunstâncias, injetando-a superficialmente na altura do processo com uma dose baixa. A toxina pode ser combinada com agentes de enchimento na mesma sessão, ou como é mais comum, os enchimentos são aplicados duas semanas mais tarde, uma vez que o efeito é estabelecido<sup>16</sup>.

**Transplante autólogo de gordura:** tem sido testado com sucesso para o tratamento de cicatrizes de acne e tem a vantagem da biocompatibilidade completa. Gordura enxertada tem o potencial de longo prazo de duração, se for manuseada de forma não traumática e com uma colheita adequada, o que prova ser imprevisível nas mãos de muitos médicos. E há muitos fatores que estão envolvidos na sobrevivência da gordura autóloga, tais como seleção, local da colheita, a técnica de injeção, métodos de temperatura e de processamento, duração da gordura armazenada, assim como a idade do paciente. Outras possíveis desvantagens desta modalidade de tratamento incluem imprevisível colocação subdérmica e criação de um segundo local cirúrgico para colher a gordura<sup>5</sup>.

**Subincisão:** pode ser uma terapia útil de combinação com outras técnicas, como os lasers, para níveis moderados de cicatrizes, quebrando os anexos fibrosos das cicatrizes sob a pele e liberando a superfície das estruturas mais profundas. É feita pela introdução de uma agulha, em movimentos de vai-vem, que cortam o tecido fibroso, soltando a pele. Um hematoma resultante do trauma estimula a formação de tecido colágeno no local.

**Excisão:** nesse procedimento uma ferramenta de corte é utilizada para cortar cicatrizes individuais. A pequena ferida pode ser fechada suturas, ou cola de pele<sup>17</sup>.

Os tratamentos, transplante autólogo, subincisão, excisão e peelings profundos só podem ser realizados por médicos dermatológicas e/ou cirurgias plásticas. E antes de realizar tratamento cirúrgico ou ablativo, é importante investigar se há história de tratamento com isotretinoína nos últimos 6 meses, assim como história

de cicatrizes hipertróficas ou quelóides para evitar problemas de cicatrização das feridas e formação de cicatrizes depois do tratamento<sup>18</sup>.

### TIPOS DE CICATRIZES DE ACNE VULGARIS COM TRATAMENTOS

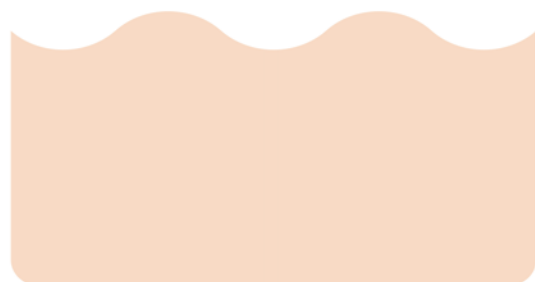
As cicatrizes em furador de gelo (*ice-pick*) são depressões cilíndricas verticais profundas e estreitas situadas na região do infundíbulo. Em vista de sua profundidade, essas lesões são mais resistentes no tratamento. Pacientes com cicatrizes em *ice-pick* podem obter uma melhora significativa através da aplicação de TCA (ácido tricloroacético) a 65% - 100%, peeling profundo, sobre cicatrizes individuais, chamada de técnica de CROSS – reconstrução química de cicatrizes cutâneas. O *resurfacing* fracionário também é uma ótima opção para esse tipo de cicatriz, mas normalmente mais de um tratamento é necessário com essa técnica. E a melhora das cicatrizes se desenvolve ao longo de vários meses após o final dos tratamentos com laser, uma melhora gradual ao longo do tempo. Sendo que o padrão-ouro para a *ice-pick* são as técnicas de excisão<sup>2,4,17-19</sup>.



Fig 1 - Cicatriz *ice-pick*.<sup>20</sup>

As cicatrizes onduladas (*rolling*) são depressões superficiais mais facilmente evidenciadas pelas variações provocadas pela iluminação superficial. Essas lesões têm dimensões variáveis, geralmente juntam-se com as cicatrizes onduladas adjacentes e podem ser mais largas do que as puntiformes deprimidas. Seu aspecto deprimido reflete a fibrose subjacente da derme e dos tecidos adiposos subcutâneos. Para pacientes com cicatrizes *rolling* a subincisão proporciona uma melhora

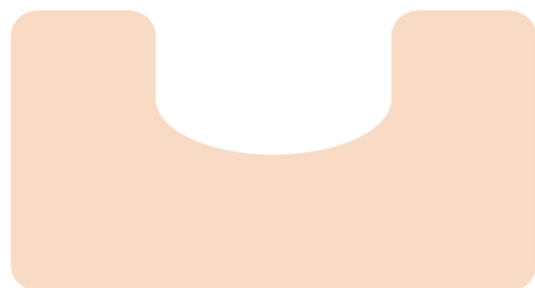
significativa. O procedimento de agulhamento da pele também pode ser realizado nesse tipo de cicatriz, visto que a maioria dos pacientes necessita de 3 tratamentos com quatro semanas de intervalo usando a profundidade de 2mm na derme. E os preenchedores são muito utilizados diretamente de baixo dessas cicatrizes<sup>2,11,17</sup>.



**Fig 2** - Cicatriz rolling.<sup>20</sup>

As cicatrizes em forma de caixa (*boxcar*) são mais largas que as puntiformes deprimidas, mas menos profundas. Essas lesões têm formato oval ou circular bem definido. Nas cicatrizes *boxcar* todos os procedimentos podem ser realizados com uma maior facilidade para obter o êxito devido ao fato de serem, geralmente, mais superficiais. Dependendo do caso, cinco sessões sequenciais de ácido glicólico a 70% a cada duas semanas, mostram melhorias evidentes ao paciente. Agulhamento, dermoabrasão e laser fracionado são frequentemente utilizados na presença dessas cicatrizes<sup>2,4,11</sup>.

As cicatrizes hipertróficas são tipicamente rosa, e, com feixes de colágeno que permanecem dentro das



**Fig 3** - Cicatriz boxcar.<sup>20</sup>

fronteiras original da lesão. A histologia dessas cicatrizes é semelhante à de outras cicatrizes dérmicas. Os lasers ablativos fracionados ajudam a suavizar essas cicatrizes elevadas, por ablação dos canais de colágeno condensados que contribuem para a espessura da cicatriz. Lasers ablativos e fracionados não ablativos devem ser usados com precaução para suavizar essas cicatrizes, porque seu dano térmico tem o potencial pró - fibrótico para engrossar ainda mais o tecido da cicatriz. O tratamento com laser ablativo fracionado pode também melhorar a entrega da droga tópica, corticosteróides, proporcionando um percurso teórico para a penetração da droga através de canais transepidérmicos ablativos criados pelo laser<sup>3,21</sup>.

As quelóides formam pápulas e nódulos vermelho-púrpuras que proliferam além das fronteiras da ferida



**Fig 4** - Cicatriz hipertrófica ou quelóide.<sup>20</sup>

original, histologicamente são caracterizadas por feixes espessos de colágeno hialino dispostos em espiral. Essas cicatrizes são mais comuns em pessoas de pele mais escura e ocorrem predominantemente no tronco. O laser de corante pulsado é amplamente conhecido por estimular a remodelação dérmica e a produção de colágeno, assim, tem sido usado para o tratamento de quelóides<sup>3,22</sup>.

É comum que os pacientes possuam mais de um tipo de cicatriz, portanto, tratamento único, tratamentos múltiplos, ou a terapia de combinação pode ser necessário.

### CONCLUSÃO

Cicatriz é uma complicação infeliz da acne vulgaris na população em geral. Quando o paciente já apresenta esses danos, o conhecimento de opções de tratamentos adequados é essencial. Há várias

## Artigo de Revisão

opções que podem ser adaptadas a cada necessidade do indivíduo, a tolerância, a metas, expectativas juntamente com avaliação do profissional. A atual pesquisa serve como auxílio aos profissionais habilitados para tais procedimentos estéticos, no desenvolvimento de um plano de tratamento para as cicatrizes.

### BIBLIOGRAFIA

1. Sadove R. Injectable Poly-L-Lactic Acid: A novel sculpting agent for the treatment of dermal fat atrophy after severe acne. *Aesth Plast Surg.* 2009; 33:113-6.
2. Avram MR, Tsao S, Tannous Z, Avram MM. Atlas colorido de dermatologia estética. Rio de Janeiro: McGraw-Hill Interamericana do Brasil; 2008.
3. Fabbrocini G, Annunziata MC, D'Arco V, De Vita V, Lodi G, Mauriello MC, Pastore F, Monfrecola G. Acne scars: pathogenesis, classification and treatment. *Dermatol Res Pract.* 2010; 10:1-13.
4. Handog EB, Datuin MSL, Singzon IA. Chemical peels for acne and acne scars in Asians: evidence based review. *J Cutan Aesthet Surg.* 2012; 5(4):287-9.
5. O'Daniel TG. Multimodal management of atrophic acne scarring in the aging face. *Aesth Plast Surg.* 2011; 35:1143-50.
6. Rivera AE. Acne scarring: A review and current treatment modalities. *J Am Acad Dermatol.* 2008; 59(4): 659-76.
7. Taub AF, Garretson CB. Treatment of acne scars of skin types II to V by sublative fractional bipolar radiofrequency and bipolar radiofrequency combined with diode laser. *J Clin Aesthet Dermatol.* 2011; 4(10):18-27.
8. Rendon MI, Berson DS, Cohen JL, Roberts WE, Starker I, Wang B. Evidence and considerations in the application of chemical peels in skin disorders and aesthetic resurfacing. *Clin Aesthet Dermatol* 2010; 7:32-43.
9. Kede MP, Sabatovich O. *Dermatologia Estética.* 2<sup>ed</sup>. São Paulo: Editora Atheneu; 2009.
10. Khunger, N. Standard guidelines of care for acne surgery. *Indian J Dermatol Venereol Leprol.* 2008; 74:28-36.
11. Fife D. Practical evaluation and management of atrophic acne scars tips for the general dermatologist. *Clin Aesthet Dermatol.* 2011; 8:50-7.
12. Doddaballapur S. Microneedling with dermaroller. *J Cutan Aesthet Surg.* 2010; 3(2):125-6.
13. Shah S, Alam M. Laser resurfacing pearls. *Semin Plast Surg.* 2012; 26(3):131-6.
14. Alster TS, Tanzi EL, Lazarus M. The use of fractional laser photothermolysis for the treatment of atrophic scars. *Dermatol Surg.* 2007; 33:295-9.
15. Alajlan AM, Alsuwaidan SN. Acne scars in ethnic skin treated with both non-ablative fractional 1,550 nm and ablative fractional CO2 lasers: comparative retrospective analysis with recommended guidelines. *Lasers Surg Med.* 2011; 43(8):787-971.
16. Goodman GJ. The use of botulinum toxin as primary or adjunctive treatment for post acne and traumatic scarring. *J Cutan Aesthet Surg.* 2010; 3(2):90-2.
17. Chandrashekar BS, Nandini AS. Acne scar subcision. *J Cutan Aesthet Surg.* 2010; 3(2):125-6.
18. Asilian A, Salimi E, Hosseini SM. Comparison of Q-Switched 1064-nm Nd: YAG laser and fractional CO2 laser efficacies on improvement of atrophic facial acne scar. *J Res Med Sci.* 2011; 16(9):1189-95.
19. Oh BH, Hwang YJ, Lee YW, Choe Y, Ahn KJ. Skin characteristics after fractional photothermolysis. 2011; 4:448-54.
20. Palmer A. Types of acne scars. 2008 [consultado em Dez 2013]. Disponível em: <http://acne.about.com/od/livingwithacne/tp/acnescartypes.htm>.
21. Esmat SM, Abdel HR, Abu ZO, Hosni HN. The efficacy of laser-assisted hair removal in the treatment of acne keloidalis nuchae; a pilot study. *Eur J Dermatol.* 2012; 22(5):645-50.
22. Jih MH, Kimyai AA. Laser treatment of acne vulgaris. *Semin Plast Surg.* 2007; 3:167-74.