

HAMARTOMA ANGIOMATOSO ÉCRINO

António Fernandes Massa¹, Manuel Campos¹, Armando Baptista², David Tente³, Eduarda Osório Ferreira⁴

¹Interno do Internato de Dermatovenereologia/Resident, Dermatology and Venereology

²Director de Serviço, Serviço de Dermatologia/Chief of Dermatology and Head of the Dermatology Department

³Assistente Hospitalar, Serviço de Anatomia-Patológica/Consultant of Pathology

⁴Assistente Hospitalar Graduado, Serviço de Dermatologia/Graduated Consultant of Dermatology and Venereology
Centro Hospitalar V.N.Gaia/Espinho, EPE, Vila Nova de Gaia, Portugal

RESUMO – O hamartoma angiomaso écrino é uma malformação benigna rara, de etiologia desconhecida, caracterizada histologicamente por numerosos capilares e estruturas glandulares écrinas. Surge mais frequentemente ao nascimento ou na infância, manifestando-se por mancha, placa ou nódulo com crescimento proporcional ao da criança. Pode apresentar hiperhidrose, hipertricose e dor. Descreve-se o caso de uma criança do sexo masculino, de 3 anos, referenciada por 3 manchas discretamente hiperpigmentadas de tonalidade castanha clara, com contornos irregulares e hipertricose, com mais de 20 cm de maior eixo cada, localizadas à área toracolombar esquerda. À fricção as lesões tornavam-se mais evidentes. Evoluíam desde os 6 meses de idade com hiperhidrose local. A biópsia confirmou o diagnóstico de hamartoma angiomaso écrino. Face à benignidade da lesão e à fruste sintomatologia optou-se por não realizar tratamento. O hamartoma angiomaso écrino é uma entidade rara destacando-se neste caso, as lesões de grande dimensão, segundo o nosso conhecimento, não referidas anteriormente na literatura.

PALAVRAS-CHAVE – Hamartoma; Doenças das glândulas sudoríparas.

ECCRINE ANGIOMATOUS HAMARTOMA

ABSTRACT – Eccrine angiomaso hamartoma is a rare, benign malformation, of unknown aetiology, histologically characterized by capillary and eccrine glandular proliferation. It begins more frequently at birth or during childhood, presenting with a patch, plaque or nodule growing proportionally to the child's growth. It can present with hyperhidrosis, hypertrichosis and pain. We report the case of a 3-year-old boy who was referred by 3 lightly brownish hyperpigmented patches, with more than 20cm long each, irregular borders, hypertrichosis, at the left thoracolumbar region. At friction, lesions became more vivid, with an evolution from 6 month-old with hyperhidrosis. The biopsy confirmed eccrine angiomaso hamartoma diagnosis. Due to the lesion's benign nature and subtle symptomatology it was decided not to perform any treatment. Eccrine angiomaso hamartoma is a rare entity and this case, to the best of our knowledge, is the biggest one described until now.

KEY-WORDS – Hamartoma; Sweat gland diseases.

Conflitos de interesse: Os autores declaram não possuir conflitos de interesse.

No conflicts of interest.

Suporte financeiro: O presente trabalho não foi suportado por nenhum subsídio ou bolsa.

No sponsorship or scholarship granted.

Direito à privacidade e consentimento escrito / Privacy policy and informed consent: Os autores declaram que pediram consentimento ao doente para usar as imagens no artigo. *The authors declare that the patient gave written informed consent for the use of its photos in this article.*

Recebido/Received - Maio/May 2014; Aceite/Accepted – Junho/June 2014

Caso Clínico

Correspondência:

Dr. António F. Massa

Serviço de Dermatologia

Centro Hospitalar V.N.Gaia/Espinho, EPE

R. Conceição Fernandes

4430 Vila Nova de Gaia, Portugal

Email: antoniofmassa@gmail.com

INTRODUÇÃO

O hamartoma angiomatoso écrino (HAE) é uma malformação benigna rara, descrita pela primeira vez por Lotzbeck¹ em 1859, aquando da observação de um tumor *angioma-like* na face de uma criança.

Caracteriza-se histologicamente pela proliferação hiperplásica glandular écrina em associação a capilares numerosos ao nível da derme e tecido celular subcutâneo, por vezes, a fibras nervosas, mucina ou tecido adiposo².

Pode estar presente ao nascimento³ ou surgir na infância e manifesta-se por uma placa, nódulo, mancha ou pápula com crescimento proporcional ao da criança², estando descrita a possibilidade de crescimento rápido na menarca⁴ e gravidez⁵, provavelmente devido a um estímulo hormonal.

Embora sejam ainda mais raros, há também casos de aparecimento de HAE reportados na idade adulta⁶.

O HAE tem sobretudo localização acral nos membros inferiores, podendo apresentar sudorese excessiva, hipertricose ou dor^{2,3,7}, estando esta última possivelmente relacionada com a presença de pequenos nervos infiltrantes, observados à microscopia electrónica⁸.

CASO CLÍNICO

Descreve-se o caso de uma criança do sexo masculino, de 3 anos de idade, referenciada à consulta de Dermatologia Pediátrica por manchas do dorso, evoluindo desde os 6 meses de idade, com hiperhidrose local.

Ao exame objectivo observavam-se três manchas discretamente hiperpigmentadas, de tonalidade castanha, com contornos irregulares e hipertricose, com mais de 20 cm de maior eixo cada, localizadas à área toracolombar esquerda (Fig. 1). À fricção as lesões tornavam-se mais evidentes.

Foi realizada biopsia cutânea que mostrou epiderme sem alterações e hiperplasia das glândulas sudoríparas écrinas, aumento do número de capilares, com

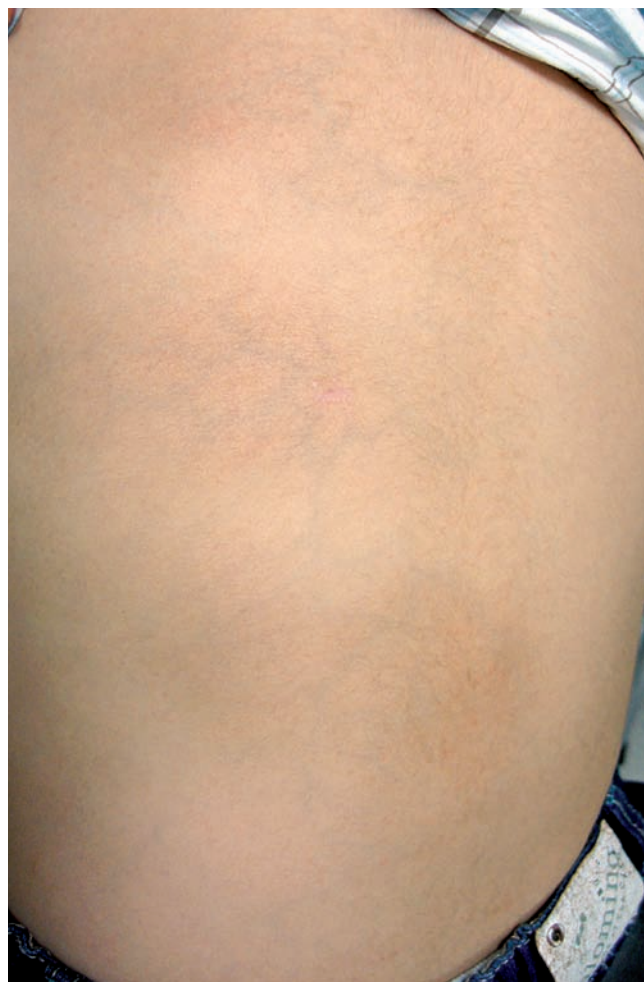

Fig 1 - Manchas castanhas discretamente hiperpigmentadas, de contornos irregulares, hipertricose, com mais de 20cm de maior eixo cada, na área toracolombar esquerda.

tecido adiposo disperso focalmente e hiperplasia de fibras nervosas (Fig. 2), confirmando o diagnóstico de hamartoma angiomatoso écrino.

Face à benignidade da lesão, à fruste sintomatologia e com acordo da família, optou-se por não realizar qualquer tratamento.

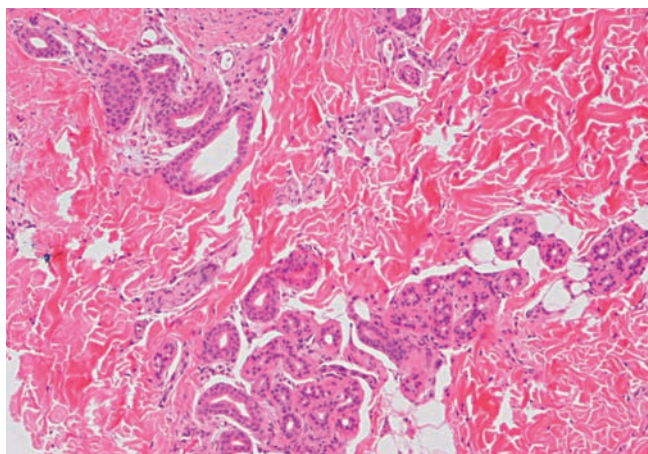


Fig 2 - Hiperplasia da porção secretora das glândulas sudoríparas écrinas, ligeiramente dilatadas, com fibras nervosas e com tecido adiposo disperso focalmente (H&E, 40x).

DISCUSSÃO

O HAE é uma lesão rara, benigna e de morfologia heterogénea.

A sua etiologia é desconhecida, estando postulada a possibilidade de uma mecanismo bioquímico defeituoso na diferenciação do epitélio e do mesênquima subjacente induzindo uma proliferação anormal de estruturas anexiais e vasculares². As dimensões da lesão presente neste caso são maiores do que aquelas descritas na literatura⁹, tendo o maior caso descrito até à data, 15 x 8cm⁶.

Os principais diagnósticos diferenciais clínicos são as malformações vasculares, o hamartoma do músculo liso, o nevo écrino, o angioma sudoríparo e o hamartoma fibroso da infância^{2,7,10}.

Do ponto de vista histológico importa diferenciar com o nevo écrino, em que existe um aumento do tamanho e/ou número dos ductos espiralados écrinos, mais do que das glândulas propriamente ditas, sem associação com aumento do número de vasos, tecido adiposo, fibras nervosas ou mucina. A distinção com o angioma sudoríparo pode também ser difícil, embora nestes a proliferação seja de vasos de grande calibre^{2,11}.

Face à sua benignidade não necessita habitualmente de tratamento⁷. Por outro lado, atendendo à dor e à hiperhidrose, características acompanhantes frequentes (em cerca de 42,4% e 34,3% dos casos respectivamente²), e à perturbação estética, por vezes incomodativa, poderá ser questionada uma possível abordagem terapêutica. A excisão cirúrgica é habitualmente curativa,

podendo, dependente da extensão, sintomatologia e localização da lesão, serem ponderadas a utilização de toxina botulínica¹², injeção de agentes esclerosantes¹³, ou o uso de laser pulsado de contraste ou Nd-YAG¹⁴.

As características clínicas descritas do HAE permitem um bom índice de suspeição, sendo a confirmação obtida pelos achados histológicos.

REFERÊNCIAS

1. Lotzbeck C. Ein Fall von Schweißdrüsengeschwulst an der Wange. Virchows Arch Pathol Anat. 1859;16:160.
2. Pelle MT, Pride HB, Tyler WB. Eccrine angiomatous hamartoma. J Am Acad Dermatol. 2002;47(3):429-35.
3. Larralde M, Bazzolo E, Boggio P, Abad ME, Santos Muñoz A. Eccrine angiomatous hamartoma: report of five congenital cases. Pediatr Dermatol. 2009;26:316-9.
4. Kikusawa A, Oka M, Taguchi K, Shimizu H, Kunisada M, Nishigori C. Eccrine angiomatous hamartoma with sudden enlargement and pain in an adolescent girl after menarche. Dermatoendocrinol. 2011;3(4):266-8.
5. Gabrielsen TO, Elgjo K, Sommerschild H. Eccrine angiomatous hamartoma of the finger leading to amputation. Clin Exp Dermatol. 1991;16:44-5.
6. Nghiem BT, Kheterpal M, Dandekar M, Chan M, Lowe L, Wang F. Adult-onset eccrine angiomatous hamartoma: report of a rare entity with unusual histological features. J Eur Acad Dermatol Venereol. 2013 (in press).
7. Nakatsui TC, Schloss E, Krol A, Lin AN. Eccrine angiomatous hamartoma: report of a case and literature review. J Am Acad Dermatol. 1999;41(1):109-11.
8. Wolf R, Krakowski A, Dorfman B, Baratz M. Eccrine angiomatous hamartoma, a painful step. Arch Dermatol. 1989;125:1489-90.
9. Sanmartin O, Botella R, Alegre V, Martinez A, Aliaga A. Congenital eccrine angiomatous hamartoma. Am J Dermatopathol 1992;14:161-4.
10. Foshee JB, Grau RH, Adelson DM, Crowson N. Eccrine angiomatous hamartoma in an infant. Pediatr Dermatol 2006;23:365-8.
11. García-Arpa M, Rodríguez-Vázquez M, Cortina-de la Calle P, Romero-Aguilera G, López-Pérez R. Multiple and familial eccrine angiomatous hamartoma. Acta Derm Venereol 2005;85:355-7.
12. Barco D, Baselga E, Alegre M, Curell R, Alomar

Caso Clínico

- A. Successful treatment of eccrine angiomatous hamartoma with botulinum toxin. Arch Dermatol. 2009;145:241-3.
13. Kaliyadan F, Sundeep V, Hiran KR. Late onset eccrine angiomatous hamartoma treated with intralesional sclerosant: A case report. Ind J Dermatol. 2007;52:99-101.
14. Butler EG II, Derienzo DP, Harford R. Painful plaque on a young man: eccrineangiomatous hamartoma (EAH). Arch Dermatol. 2006;142(10):1351-6.