

Dermatologia Cirúrgica

SOLUÇÃO DE RECURSO NA RECONSTRUÇÃO DA PÁLPEBRA INFERIOR APÓS MAU PLANEAMENTO CIRÚRGICO

Diogo Matos¹, João Goulão², Ana Cardoso³

¹Interno do Internato Complementar de Dermatologia e Venereologia/Resident, Dermatology and Venereology

²Assistente Hospitalar de Dermatologia e Venereologia/Consultant, Dermatology and Venereology,

³Interna do Internato Complementar de Oftalmologia/Resident, Ophthalmology

Hospital Garcia de Orta, Almada, Portugal

RESUMO – A reconstrução da pálpebra inferior reveste-se de preocupações funcionais que condicionam a estratégia cirúrgica a adotar.

Reporta-se o caso clínico de um doente submetido a excisão de carcinoma basocelular da pálpebra inferior esquerda da qual resultou um defeito envolvendo toda a espessura de aproximadamente metade desta. A execução do plano cirúrgico inicial, o qual passava pela realização de uma cantotomia associada a um retalho V-Y de avanço horizontal, revelou-se insuficiente para manter a rigidez necessária à manutenção da funcionalidade da pálpebra inferior. Decidiu-se pelo reforço do retalho com um enxerto condro-mucoso colhido no septo nasal.

PALAVRAS-CHAVE – Carcinoma basocelular; Neoplasias das pálpebras; Complicações pós-operatórias; Procedimentos cirúrgicos reconstrutivos; Retalhos cirúrgicos.

SALVAGE OF THE LOWER EYELID AFTER A POOR PLANNING

ABSTRACT – The surgical reconstruction of the lower eyelid is conditioned by functional concerns.

We report the case of a patient submitted to the excision of a basal cell carcinoma in the left lower eyelid, resulting in a full-thickness surgical defect affecting approximately one-half of its width. The execution of the initial surgical plan, which consisted in a cantotomy combined with a V-Y advancement flap, proved insufficient in order to maintain the lower eyelid rigidity and consequently its functionality. It was decided to reinforce the flap with a chondromucous graft harvested in the nasal septum.

KEY-WORDS – Carcinoma, basal cell; Eyelid neoplasms; Postoperative complications; Reconstructive surgical procedures; Surgical flaps.

Conflitos de interesse: Os autores declaram não possuir conflitos de interesse.

No conflicts of interest.

Suporte financeiro: O presente trabalho não foi suportado por nenhum subsídio ou bolsa.

No sponsorship or scholarship granted.

Direito à privacidade e consentimento escrito / Privacy policy and informed consent: Os autores declaram que pediram consentimento ao doente para usar as imagens no artigo. *The authors declare that the patient gave written informed consent for the use of its photos in this article.*

Recebido/Received - Abril/April 2014; Aceite/Accepted – Maio/May 2014

Dermatologia Cirúrgica

Correspondência:

Dr. Diogo Matos

Serviço de Dermatovenereologia,
Hospital Garcia de Orta,
Avenida Torrado da Silva
2801-951 Almada, Portugal
Email: diogomatos.pt@gmail.com

INTRODUÇÃO

A elaboração de um plano cirúrgico é mandatória na cirurgia oncológica da face. Contudo, especialmente quando perante a reconstrução de estruturas móveis, tais como as pálpebras, há imponderáveis importando o resultado funcional, os quais condicionam mesmo o plano mais detalhado. Nesses casos, torna-se imperativa a capacidade para “replanear” e resolver os desafios cirúrgicos à medida que estes vão surgindo.

CASO CLÍNICO

Reporta-se o caso clínico de um doente de 85 anos com o diagnóstico de um carcinoma basocelular, envolvendo o terço interno da pálpebra inferior esquerda (Fig. 1). A excisão deste tumor, com margens cirúrgicas apropriadas, resultou num defeito envolvendo toda a espessura de aproximadamente metade da pálpebra inferior, sendo possível manter o seu terço externo e poupar o ponto lacrimal. De acordo com o que tinha sido planeado (Fig. 2), executou-se um

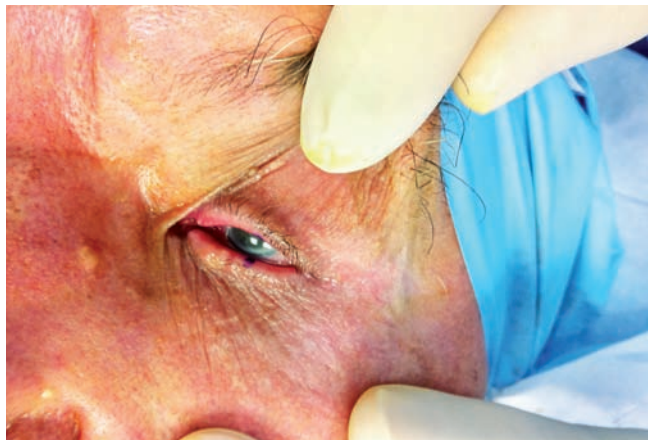

Fig 1 - Carcinoma basocelular ocupando o terço médio da pálpebra inferior esquerda.

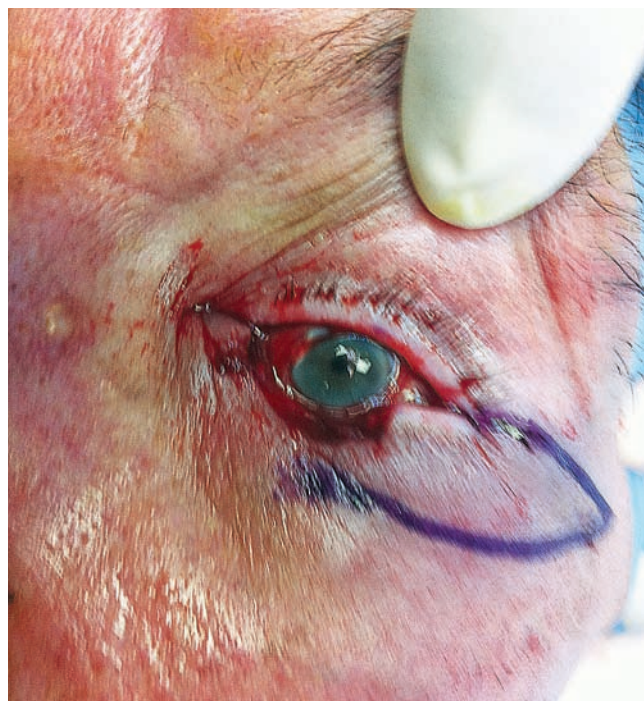

Fig 2 - Defeito cirúrgico envolvendo o terço médio da pálpebra inferior. Desenho do retalho planeado (avanço V-Y com cantotomia externa).

retalho de avanço horizontal V-Y combinado com uma cantotomia externa, o que permitiu a sutura das duas porções da pálpebra restantes. Intraoperatoriamente, concluiu-se que esta solução implicaria a perda de rigidez pela pálpebra inferior, com o compromisso funcional consequente. Decidiu-se assim reforçar o retalho cutâneo reconstruindo a lamela posterior da pálpebra. Colheu-se um enxerto condro-mucoso no septo nasal, o qual foi modelado em forma de meia-lua. Adicionalmente, fizeram-se incisões verticais na sua face condral permitindo ao mesmo dobrar ligeiramente e adquirir a convexidade necessária para se adaptar ao globo ocular. O enxerto foi então colocado entre o retalho V-Y previamente referido e a conjuntiva

Dermatologia Cirúrgica

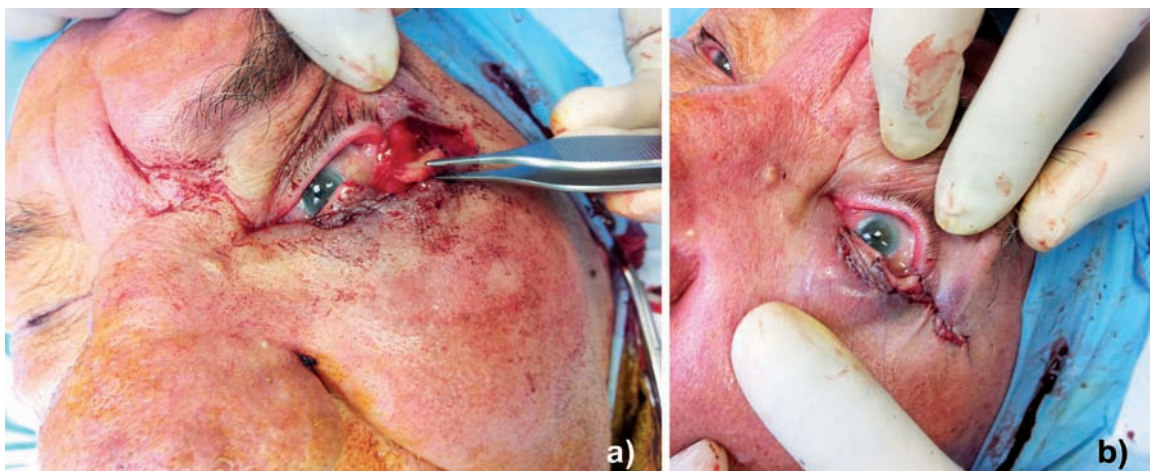


Fig 3 - a) – Imagem intra-operatória com aposição de enxerto condro-mucoso entre retalho cutâneo e conjuntiva; **b)** Pós-operatório imediato.

(Fig. 3a), com o seu lado mucoso virado para a última, e fixado com sutura vycril® 5-0 externamente ao anel orbitário e internamente ao bordo externo da porção remanescente da pálpebra, a qual tinha sido avançada com o retalho V-Y. O bordo livre da pálpebra foi reconstruído através da sutura, com sutura nylon 6-0, da extremidade superior da pele avançada do canto externo ao enxerto condro-mucoso (Fig. 3b). O septo nasal foi deixado a cicatrizar por segunda intenção. O olho foi mantido em oclusão até à remoção das suturas no quinto dia de pós-operatório, altura em que já era visível a fusão entre o enxerto condro-mucoso e a pele (Fig. 4a). Ao quinto mês de pós-operatório a pálpebra inferior é perfeitamente funcional, sem ectropion nem epífora, sendo o resultado estético bastante bom (Fig. 4b-c).

DISCUSSÃO

A reconstrução da pálpebra inferior pode ser bastante desafiadora, dadas as preocupações estéticas mas sobretudo funcionais. A função desta estrutura anatómica depende da sua rigidez, a qual lhe permite manter uma adequação à conformação do globo ocular, e assegurar assim a sua protecção. Quando esta rigidez é perdida, surgem ectropion e epífora com as complicações inerentes¹⁻³.

Os defeitos cirúrgicos envolvendo toda a espessura de até um terço da pálpebra inferior podem ser corrigidos com sutura direta, contrariamente àqueles que afetam entre um terço e metade, os quais necessitam de um retalho para o seu encerramento. Quando se pretende reconstruir mais de metade da pálpebra inferior,

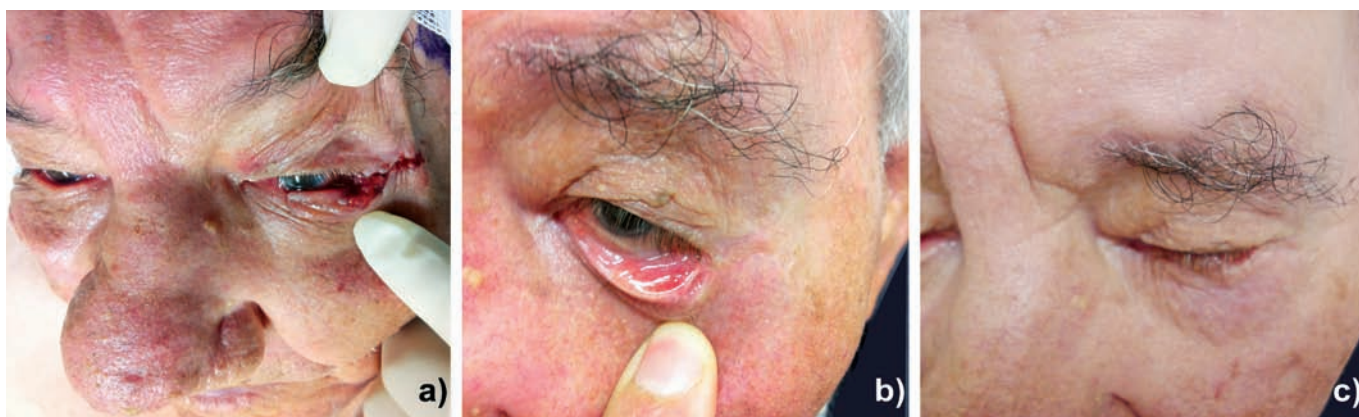

Fig 4 - a) – 5º dia pós-operatório; **b-c)** – 5º mês pós-operatório.

Dermatologia Cirúrgica

torna-se necessária uma solução complexa, com reconstrução da lamela posterior da pálpebra, já que o tarso remanescente não permitirá manter a rigidez necessária para a função desta estrutura, o que acontece para defeitos de menores dimensões. A reconstrução desta lamela posterior obriga a combinar uma estrutura rígida, por meio de um enxerto ou retalho, com o retalho cutâneo utilizado para a reconstrução da lamela anterior da pálpebra. As soluções para este fim são múltiplas, sendo os enxertos do septo nasal ou palato mole e os retalhos do tarso da pálpebra superior (procedimento de Hughes) os mais frequentemente empregues⁴⁻⁶.

Mais importantes do que a escolha da técnica a utilizar são a percepção das dimensões do defeito cirúrgico e a adequação da solução a estas. É fundamental a medição dos defeitos estimados e a elaboração de um plano cirúrgico apropriado. Contudo, especialmente em defeitos com dimensões "borderline", é indispensável a aferição da rigidez da pálpebra reconstruída, a qual deve ser feita pela comprovação da adaptação da pálpebra ao globo ocular em repouso e do seu retorno a esta posição quando destacada. Quando estas premissas não são satisfeitas, é obrigatória a mudança da estratégia cirúrgica.

Para além de contribuir para a compreensão das contingências aplicáveis à reconstrução da pálpebra inferior, o caso que se reporta é um exemplo perfeito de um dos mandamentos de Millard para a cirurgia

reconstrutiva: "Make a plan, a pattern, and a second plan (lifeboat)"⁷.

REFERÊNCIAS

1. Verity DH, Collin JR. Eyelid reconstruction: the state of the art. *Curr Opin Otolaryngol Head Neck Surg*. 2004;12:344-8.
2. Mathijssen IM, van der Meulen JC. Guidelines for reconstruction of the eyelids and canthal regions. *J Plast Reconstr Aesthet Surg*. 2010;63(9):1420-33.
3. Teixeira V, Ramos L, Serra D, Vieira R, Figueiredo A. Métodos reconstrutivos da pálpebra inferior—aplicação na prática dermatológica. *Rev Soc Port DermatolVenereol*. 2013;71(2):160-9.
4. Codner MA, Weinfeld AB. The comprehensive eyelid reconstruction. *ANZ J Surg*. 2007;77(Suppl 1):A71.
5. Hawes MJ, Grove AS Jr, Hink EM. Comparison of free tarsoconjunctival grafts and Hughes tarsoconjunctival grafts for lower eyelid reconstruction. *Ophthal Plast Reconstr Surg*. 2011;27(3):219-23.
6. Fogagnolo P, Colletti G, Valassina D, Allevi F, Rossetti L. Partial and total lower lid reconstruction: our experience with 41 cases. *Ophthalmologica*. 2012;228(4):239-43.
7. Millard DR Jr. *Principles of Plastic Surgery*. 1st Ed. Boston: Little Brown & Co; 1986.