

DERMATITE HERPETIFORME COM EXACERBAÇÃO CLÍNICA APÓS INTERRUPTÃO DO USO DE ANOVULATÓRIO ORAL

Carlos Gustavo Carneiro de Castro¹, Caroline Graça Cunha², Christiana Monteiro de Lima³, Débora Zottele dos Reis⁴, Deborah Maria Brito Sirio², Fred Bernardes Filho⁵, Glaura Tinoco Plata¹

¹Dermatologista/Dermatologist, pela Sociedade Brasileira de Dermatologia, Clínica Privada/Private Clinic

²Acadêmica de Medicina/Medical Academic, Universidade Gama Filho (UGF), Rio de Janeiro (RJ), Brasil

³Médica Graduada/Medical Graduated, Fundação Técnico Educacional Souza Marques (FTESM), Rio de Janeiro (RJ), Brasil

⁴Médica Graduada/Medical Graduated, Universidade Nilton Lins, Manaus (AM), Brasil

⁵Pós Graduando de Dermatologia/Graduated in Dermatology, no Instituto de Dermatologia Professor Rubem David Azuly da Santa Casa da Misericórdia do Rio de Janeiro (IDPRDA - SCMRJ) - Rio de Janeiro (RJ), Brasil

Trabalho realizado em Clínica Privada/Study performed at a Private Clinic

RESUMO – Dermatite herpetiforme é uma dermatose autoimune caracterizada por lesões papulo vesiculosas pruriginosas e simétricas, que ocorrem com disposição herpetiforme. A doença tem patogênese multifatorial, dependendo de componentes genéticos, ambiental e imunológico. Há evidências que sugerem que fatores hormonais podem desempenhar um papel na doença. Os autores descrevem o caso de uma paciente do sexo feminino, 28 anos, com dermatite herpetiforme e enteropatia glúten sensível, cujas lesões cutâneas exacerbadas mensalmente durante o período menstrual, após interrupção do uso de anovulatório oral.

PALAVRAS-CHAVE – Dermatite herpetiforme, Autoimunidade; Doença celíaca.

DERMATITIS HERPETIFORMIS WITH CLINICAL EXACERBATION AFTER THE DISCONTINUATION OF ORAL ANOVULATORY USE

ABSTRACT – Dermatitis herpetiformis is an autoimmune skin disease characterized by symmetrical and pruritic vesicular and papular lesions, that occur with herpetiformis layout. The disease pathogenesis is multifactorial, depending on genetic, environmental and immunological components. There are evidence wich suggest that the hormonal factors may play a role in disease. The authors report the case of a 28 year old female patient with dermatitis herpetiformis and gluten-sensitive enteropathy, whose the skin lesions were exacerbate monthly during the menstrual period after stopping use of oral anovulatory.

KEY-WORDS – Dermatitis herpetiformis, Autoimmunity; Celiac disease.

Conflitos de interesse: Os autores declaram não possuir conflitos de interesse.

No conflicts of interest.

Suporte financeiro: O presente trabalho não foi suportado por nenhum subsídio ou bolsa.

No sponsorship or scholarship granted.

Caso Clínico

Direito à privacidade e consentimento escrito / Privacy policy and informed consent: Os autores declaram que pediram consentimento ao doente para usar as imagens no artigo. *The authors declare that the patient gave written informed consent for the use of its photos in this article.*

Recebido/Received - Outubro/October 2013; Aceite/Accepted – Janeiro/January 2014

Correspondência:

Dr. Carlos Gustavo Carneiro de Castro
Rua Voluntários da Pátria, 445 / sala 702, Botafogo
22270-903. Rio de Janeiro (RJ), Brasil
Tel: (21) 2226-3928
Email: ap_cgcc@yahoo.com.br

INTRODUÇÃO

A dermatite herpetiforme (DH) ou doença de Dühring-Brocq é uma dermatose bolhosa de caráter polimorfo, com fases de exacerbação e acalmia relativa, geralmente assintomática¹. A DH e a doença celíaca dividem fundamentos etiopatogênicos bastante semelhantes, ambas sendo incluídas no grupo das doenças sensíveis ao glúten, juntamente com a nefropatia por IgA e a ataxia glúten sensível^{2,3}. Tanto na doença celíaca quanto na DH observam-se os mesmos anticorpos circulantes antirreticulina, endomísio, transglutaminase e gliadina¹⁻³.

Há evidências que sugerem que fatores hormonais podem desempenhar um papel na doença⁴: DH já foi suprimida com a terapia de reposição hormonal para pan-hipopituitarismo⁵; relato de desenvolvimento de lesões de DH no período pré-menstrual mensal⁶; atividade da doença em um paciente do sexo masculino desencadeada que fez uso de progesterona e estrogênio⁷.

Caracteristicamente, as lesões se apresentam como vesículas agrupadas, encimando base eritematosa, eritemato papulosa ou eritemato pontosa. O quadro tende a ser generalizado, intensamente pruriginoso, simetricamente distribuído, com predileção pelo couro cabeludo, região cervical, superfícies extensoras dos membros, cintura escapular, região sacrococcígea e glúteos^{1,2,8}.

A suspeição clínica deve ser feita em indivíduos com erupção cutânea eritemato-pápulo-vesiculosa e pruriginosa, simétrica e localizadas nas áreas de predileção da doença. A confirmação diagnóstica demanda exames complementares, sendo a imunofluorescência direta (IFD) perilesional o elemento de maior valor: padrão granular de IgA na papila.

No presente relato, os autores descrevem o caso de uma paciente com dermatite herpetiforme e enteropatia glúten sensível, com lesões exacerbadas mensalmente durante o período menstrual, após interrupção do uso de anovulatório oral.

RELATO DE CASO

Paciente do sexo feminino, 28 anos, em uso de anovulatório, apresentava pápulas pouco pruriginosas no cotovelo e na região cervical posterior há sete meses, sem melhora com uso de cremes e anti-histamínicos. Nos últimos três meses, houve piora do quadro, com aumento do prurido e disseminação das lesões, mensalmente no período menstrual, coincidindo com a suspensão do contraceptivo oral. Ao exame dermatológico,

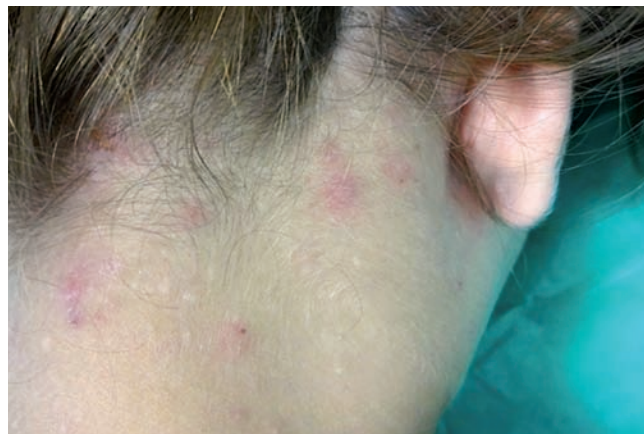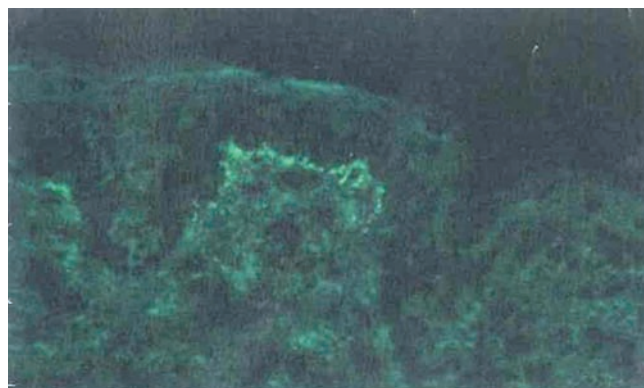


Fig 1 - Lesões eritematosas e exulceradas na região cervical posterior.

Caso Clínico

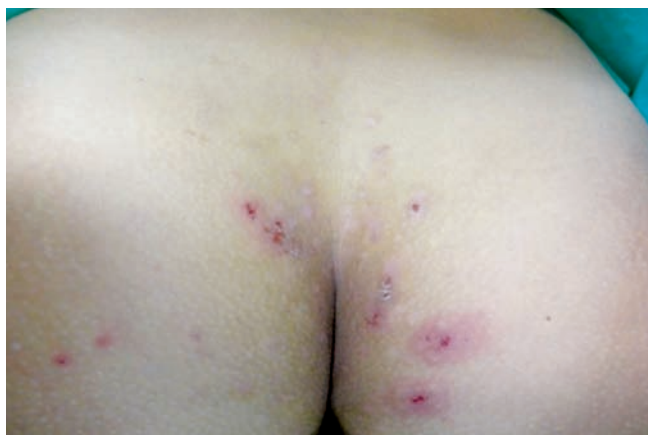

Fig 2 - Lesões exulcero crostosas sob base eritematosa nas regiões sacrococcígea e glútea.



IgA

Fig 3 - Imunofluorescência direta revelando padrão granular de IgA no topo das papilas dérmicas na membrana basal.

havia lesões eritematosas, exulcero crostosas, de aspecto urticariformes, simétricas, na região cervical posterior, face, joelhos e glúteos. Entre os exames realizados, destacam-se: anti-gliadina IgA > 213, anti-gliadina IgG 24, anti-endomísio IgA - 1/80; dosagem de anticorpos anti-endomísio IgG não reativo e hemograma normal. Foi estabelecido o diagnóstico de doença celíaca e, apesar de instituída dieta livre de glúten, não houve melhora das lesões cutâneas.

Foi realizada biópsia de pele perilesional na região cervical posterior e IFD que demonstrou padrão granular de IgA moderada a forte na membrana basal no topo das papilas dérmicas, além de positividade granular fraca de C3 ao longo da membrana basal, IgG, IgM e fibrinogênio negativos. Foi confirmado o diagnóstico de dermatite herpetiforme e indicado tratamento com dapsona, entretanto a paciente não retornou à consulta.

DISCUSSÃO

Definida como dermatose bolhosa autoimune crônica, a DH tem patogênese multifatorial, dependendo de componentes genéticos, ambiental e imunológico⁹. A influência de fatores hormonais na patogenia da doença é descrita na literatura, sendo considerada gatilho para a DH, podendo deflagrar ou mesmo exacerbar um quadro clínico^{4-7,10}. No caso apresentado, foi relatada associação da piora clínica, através do surgimento de novas lesões cutâneas, no período menstrual, a cada novo ciclo, com a interrupção do uso de anovulatório oral.

A DH é relativamente rara em crianças, podendo a

puberdade e a menopausa precipitar seu início; irregularidades menstruais, gravidez e o estado puerperal são fatores que, em alguns casos, exercem influência no início do quadro dermatológico, favorecendo a relação entre a DH com fatores hormonais^{1,6,10}. É da opinião dos autores, que o uso da medicação anovulatória retardou a disseminação das lesões e provavelmente diminuiu a intensidade do prurido no quadro inicial, dificultando o diagnóstico de dermatite herpetiforme previamente.

A presença de doença celíaca contribuiu para que a hipótese diagnóstica de DH fosse aventada. Não obstante, a associação do predomínio de lesões eritematosas e exulcero crostosas em detrimento de vesículas com o padrão clássico de arranjo herpetiforme no exame ectoscópico, a exacerbação das lesões relacionada à interrupção do anticoncepcional oral e o padrão granular de IgA no topo das papilas dérmicas na membrana basal à IFD, estabeleceu o diagnóstico de DH.

REFERÊNCIAS

1. Hanauer L, Azulay-Abulafia L, Azulay DR, Azulay RD. Buloses. In: Azulay RD, Azulay DR, Azulay-Abulafia L, editors. Dermatologia. Rio de Janeiro: Guanabara Koogan; 2013. p. 242-57.
2. Bolotin D, Petronic-Rosic V. Dermatitis herpetiformis. Part II. Diagnosis, management, and prognosis. J Am Acad Dermatol. 2011; 64(6):1027-33.
3. Caproni M, Antiga E, Melani L, Fabbri P; Italian Group for Cutaneous Immunopathology. Guidelines for the diagnosis and treatment of dermatitis

Caso Clínico

- herpetiformis. *J Eur Acad Dermatol Venereol.* 2009; 23(6):633-8.
4. Yu SS, Connolly MK, Berger TG, McCalmont TH. Dermatitis herpetiformis associated with administration of a gonadotropin-releasing hormone analog. *J Am Acad Dermatol.* 2006; 54(2 Suppl):S58-9.
 5. Spitzweg C, Hofbauer LC, Heufelder AE. Dermatitis herpetiformis cured by hormone replacement for panhypopituitarism. *Endocr J* 1997; 44:437-40.
 6. Haim S, Friedman-Birnbaum R. Hormonal factors in dermatitis herpetiformis. Report of two cases. *Dermatologica.* 1972; 145(3):199-202.
 7. Tanriverdi F, Silveira LFG, MacColl GS, Boulloux PMG. The hypothalamic-pituitary-gonadal axis: immune function and autoimmunity. *J Endocrinol* 2003; 176:293-304.
 8. Mendes FBR, Hissa-Elian A, Abreu MAMM, Gonçalves VS. Review: dermatitis herpetiformis. *An Bras Dermatol.* 2013; 88(4):604-9.
 9. Cunha PR, Barraviera SR, Trevisan F. Dermatoses bolhosas. In: Rotinas de Diagnóstico e Tratamento da Sociedade Brasileira de Dermatologia. Itapevi: AC Farmacêutica; 2012. p. 196-205.
 10. Leitao EA, Bernhard JD. Perimenstrual nonvesicular dermatitis herpetiformis. *J Am Acad Dermatol.* 1990; 22(2 Pt 2):331-4.