

## Caso Clínico

### MONOPAQUIDERMODACTILIA - RELATO DE CASO

Thiago Rubin Bellott<sup>1</sup>, Paulo César Bellott<sup>2</sup>, Fred Bernardes Filho<sup>3</sup>, Mayra Carrijo Rochael<sup>4</sup>

<sup>1</sup>Residente de Dermatologia/Resident of Dermatology, Universidade Federal Fluminense (UFF), Niterói (RJ), Brasil

<sup>2</sup>Dermatologista, Clínica Privada/Dermatologist, Private Clinic, Rio de Janeiro, Brasil

<sup>3</sup>Pós Graduando de Dermatologia/Postgraduate of Dermatology, Instituto de Dermatologia Professor Rubem David Azulay, Santa Casa da Misericórdia do Rio de Janeiro (IDPRDA - SCMRJ) e da Escola Médica de Pós-Graduação da Pontifícia Universidade Católica do Rio de Janeiro (EMPG/PUC-RJ), Rio de Janeiro (RJ), Brasil

<sup>4</sup>Doutora em Patologia, Professora Associada/Pathologist, Associated Professor, Universidade Federal Fluminense (UFF), Niterói (RJ), Brasil

**RESUMO** – A paquidermodactília é uma fibromatose superficial benigna rara, indolor e assintomática, caracterizada pelo aumento difuso do tecido conjuntivo na pele das partes laterais das articulações interfalangeanas proximais do segundo, terceiro e quarto quirodáctilos, de caráter simétrico, geralmente associada a traumatismo. A histopatologia não é específica, mostrando hiperplasia epidérmica, aumento do colágeno na derme e ligeiro aumento do número de fibroblastos. Os autores apresentam o caso de uma paciente masculino de 27 anos com paquidermodactília associada a traumatismos repetidos relacionados ao seu trabalho.

**PALAVRAS-CHAVE** – Dermatoses da mão; Fibroma.

### MONOPACHYDERMODACTYLY - CASE REPORT

**ABSTRACT** – Pachydermodactyly is a rare benign superficial fibromatosis, painless and asymptomatic, characterized by diffuse increase of connective tissue in the skin of the proximal interphalangeal joints of the second, third and fourth fingers, with symmetrical character, usually associated with trauma. The histopathology is non-specific, showing epidermal hyperplasia, increased collagen in the dermis and slight increase in the number of fibroblasts. The authors present the case of a 27 years old male patient with pachydermodactyly associated with repeated trauma related to their work.

**KEY-WORDS** – Hand dermatoses; Fibroma.

**Conflitos de interesse:** Os autores declaram não possuir conflitos de interesse.

*No conflicts of interest.*

**Suporte financeiro:** O presente trabalho não foi suportado por nenhum subsídio ou bolsa.

*No sponsorship or scholarship granted.*

**Direito à privacidade e consentimento escrito / Privacy policy and informed consent:** Os autores declaram que pediram consentimento ao doente para usar as imagens no artigo. *The authors declare that the patient gave written informed consent for the use of its photos in this article.*

Recebido/Received - Novembro/November 2013; Aceite/Accepted – Dezembro/December 2013

#### Correspondência:

Dr. Thiago Rubin Bellott

Rua Marques de Caxias, 9 Sobrado – Centro.

24030-050. Niterói – RJ

Brasil

Tel.: +55 21 98440-9805

Email: thiagogorbnn@hotmail.com

## Caso Clínico

### INTRODUÇÃO

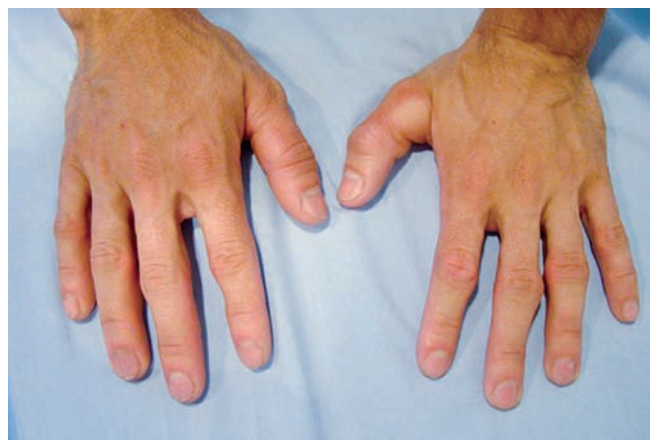A paquidermodactilia é uma fibromatose superficial benigna rara, indolor e assintomática, caracterizada por aumento do tecido conjuntivo na pele das áreas das articulações interfalangeanas proximais das mãos<sup>1-3</sup>. Descrita inicialmente por Bazex, em 1973, segundo Beltraminelli *et al*, é doença prevalente em jovens do sexo masculino, sua incidência é subestimada e a patogenia desconhecida até o momento, embora associação com traumatismo seja frequentemente relatada<sup>2</sup>.

O caso aqui relatado é de um homem de 27 anos, cuja atividade é de rachador de pedras que, após traumatismos repetitivos nas mãos, apresentou lesões típicas da doença no terceiro e quarto quirodáctilos esquerdos.

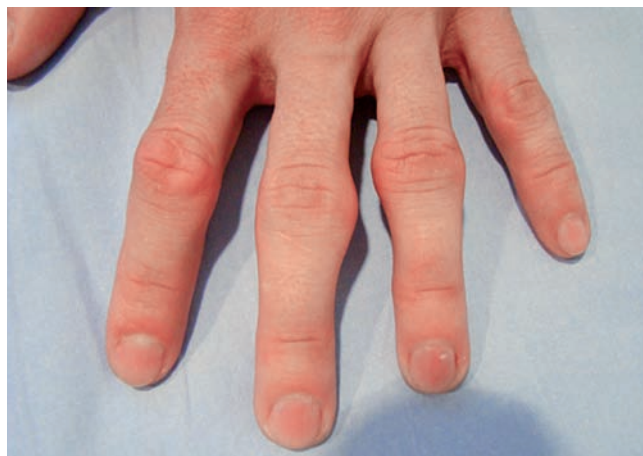### RELATO DE CASO

Paciente do sexo masculino, 27 anos, compareceu à consulta com queixa de herpes labial, porém, durante o exame dermatológico, foram notados nódulos assintomáticos na mão esquerda. O paciente não soube precisar o tempo de evolução, relacionando-as aos traumatismos que sofre constantemente no trabalho.

Ao exame dermatológico, observaram-se nódulos assintomáticos de consistência fibroelástica na face medial da articulação interfalangeana proximal do terceiro quirodáctilo e na face lateral da articulação interfalangeana proximal do quarto dedo, ambos na mão esquerda; não havia lesões na mão direita (Fig.s 1 e 2).



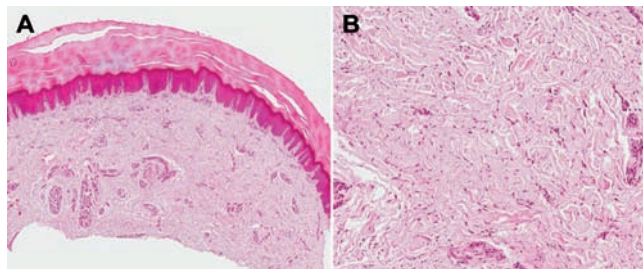
**Fig. 1** - Nódulos de consistência fibroelástica na região da articulação interfalangeana proximal do terceiro e quarto quirodáctilos. Ausência de lesões na mão direita.



**Fig. 2** - Detalhe do aumento de volume das regiões proximais do terceiro e quarto dedos da mão esquerda.


O hemograma não apresentou alterações; a radiografia das mãos demonstrou edema fusiforme com pequeno aumento de partes moles em torno das articulações interfalangeanas acometidas e morfologia óssea preservada sem espessamento periosteal.

Foram realizadas duas biópsias que revelaram ortoceratose compacta, leve acantose regular e, na derme, colágeno denso na porção reticular, com espessamento das fibras colágenas e aumento do número de fibroblastos constituindo moderada fibroplasia. As alterações não estavam acompanhadas de infiltrado inflamatório e envolviam glândulas écrinas com desaparecimento do coxim adiposo periglandular, estendendo-se até a hipoderme e substituindo o tecido adiposo da porção superficial (Fig. 3) A coloração *alcian blue* pH 2,5 revelou aumento de mucina da derme reticular (Fig. 4); o Weigert demonstrou redução e adelgaçamento das fibras elásticas (Fig. 5) alterações essas compatíveis com paquidermodactilia.

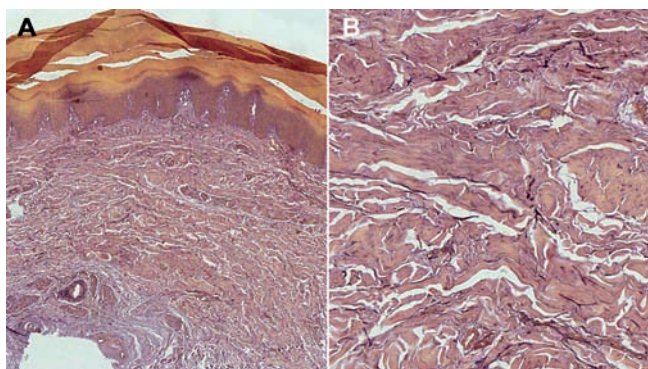


**Fig. 3** - A epiderme mostra ortoceratose, acantose, fibras colágenas e fibroplasia. (A) Pequeno aumento; (B) Grande aumento. (H&E).

## Caso Clínico



**Fig 4** - Aumento da quantidade de mucina na derme. (Alcian blue, pH 2, 5).



**Fig 5** - Fibras elásticas diminuídas na derme reticular. (A) Pequeno aumento; (B) Grande aumento. (Weigert).

Foi instituída infiltração intralesional de acetonido de triamcinolona, quinzenalmente, com 20mg/ml de concentração, tendo mostrado importante melhora após seis aplicações.

### DISCUSSÃO

A paquidermodactilia é uma fibromatose superficial benigna que, apesar de etiologia desconhecida, é geralmente adquirida. Tem sido relatada em homens jovens com história de traumatismos repetidos nos quírodactilos, principalmente naqueles com distúrbio de personalidade obsessivo-compulsivo, com o hábito de entrelaçar os dedos das mãos<sup>2</sup>. Há, porém, raros casos familiares relatados.

A doença foi classificada em cinco tipos principais por Bardazzi *et al.* em 1998: 1) forma clássica, na qual vários dedos de ambas as mãos são acometidos, geralmente no sexo masculino, atribuída a traumas ou idiopática; 2) monopaquidermodactilia ou paquidermodactilia localizada, acometendo somente um dedo, também associada a trauma; 3) paquidermodactilia transgressiva, na qual há lesões em outras áreas além dos dedos das mãos, como regiões metacarpofalangeanas; 4) paquidermodactilia familiar, podendo ser do tipo clássico ou transgressiva; 5) paquidermodactilia associada à esclerose tuberosa<sup>4</sup>.

Os autores consideram o caso descrito como forma incomum de monopaquidermodactilia ou paquidermodactilia localizada, pois apesar de haver dois dedos acometidos, as lesões são unilaterais e claramente associadas ao traumatismo ocupacional relatado pelo paciente.

O exame histopatológico favoreceu o diagnóstico, demonstrando acantose regular, espessamento das fibras colágenas e aumento do número de fibroblastos, não acompanhados de sinais de inflamação, como descrito na literatura<sup>1,5,6</sup>.

O diagnóstico de paquidermodactilia é principalmente clínico, porém a histopatologia, mesmo inespecífica, é importante para descartar outras doenças. O principal diagnóstico diferencial é feito com coxim falangeano, que poupa as laterais das articulações interfalangeanas, geralmente acometendo a região dorsal dessas<sup>3</sup>.

Há relato de outras doenças associadas à paquidermodactilia, tais como esclerose tuberosa, atrofia maculosa varioliforme cútis, síndrome do túnel do carpo, ginecomastia, síndrome de Ehlers-Danlos e contratura de Dupuytren<sup>1,2</sup>.

O tratamento para essa doença não é muito efetivo, sendo relatada infiltração de corticoide intralesional, já que a via tópica não demonstrou bons resultados. Nos casos em que há associação com estímulos mecânicos repetitivos, a suspensão desses estímulos pode cursar com melhora das lesões<sup>6-9</sup>. O tratamento aqui utilizado com infiltração intralesional de acetonido de triamcinolona resultou em importante melhora do quadro, não tendo sido necessário afastá-lo do trabalho.

É preciso maior atenção dos dermatologistas e clínicos para a ocorrência da doença, pois pode tratar-se de doença ocupacional, que pode interferir no desempenho profissional do paciente. Os autores relatam um caso atípico de paquidermodactilia localizada, representada por lesões em dois dedos e que respondeu favoravelmente à infiltração intralesional de corticoide.

## Caso Clínico

### REFERÊNCIAS

1. Bardazzi F, Neri I, Raone B, Patrizi A. Pachydermodactyly: seven new cases. *Ann Dermatol Venereol*. 1998; 125(4):247-50.
2. Beltraminelli H, Itin P. Pachydermodactyly - just a sign of emotional distress. *Eur J Dermatol*. 2009; 19(1):5-13.
3. Al Hammadi A, Hakim M. Pachydermodactyly: case report and review of the literature. *J Cutan Med Surg*. 2007; 11(5):185-7.
4. Marcilly MC, Balme B, Luaute JP, Skowron F, Bérard F, Perrot H. Pachydermodactyly associated with plantar pachydermy. *Ann Dermatol Venereol*. 2003; 130(8-9 Pt 1):777-80.
5. Kopera D, Soyer HP, Kerl H. An update on pachydermodactyly and a report of three additional cases. *Br J Dermatol*. 1995; 133(3):433-7.
6. Chamberlain AJ, Venning VA, Wojnarowska F. Pachydermodactyly: a form fruste of knuckle pads? *Australas J Dermatol*. 2003; 44(2):140-3.
7. Pereira JM, Pereira FCN, Pereira VCN. Interphalangeal pads on pachydermodactyly. *An Bras Dermatol*. 2004; 79(3):313-321.
8. Vale LRG, Coeli FR, Michalany N, Hassun KM, Porro AM. Paquidermodactilia transgressiva: relato de um caso. *An Bras Dermatol*. 2009; 84(2):190-3.
9. Rutowitsch M, Lima LAF. Coxim interfalangeano. *An Bras Dermatol*. 1971; 46:362-8.