

Dermatologia Tropical

ACIDENTE PROVOCADO POR ESPÍCULAS DE OURIÇO-DO-MAR PRETO (*ECHINOMETRA LUCUNTER*) NOS PÉS E MÃOS

Fred Bernardes Filho¹, Daniel Gama das Neves², Conrado da Costa Soares Martins³, Amine Machado Moreira⁴, Gustavo Martins⁵, Alessandro Severo Alves de Melo⁶, José Augusto da Costa Nery⁷

¹Médico Pós Graduando de Dermatologia/Graduated in Dermatology, Instituto de Dermatologia Professor Rubem David Azulay da Santa Casa da Misericórdia do Rio de Janeiro (IDPRDA - SCMRJ), Rio de Janeiro (RJ), Brasil

²Médico Pós Graduando de Radiologia/Graduated in Radiology, Universidade Federal Fluminense (UFF), Hospital Universitário Antônio Pedro (HUAP), Niterói (RJ), Brasil

³Médico Pós Graduando em Alergia e Imunologia/Graduated in Allergy and Immunology, Policlínica Geral do Rio de Janeiro (PGRJ), Rio de Janeiro (RJ), Brasil

⁴Médica Pós Graduanda de Reumatologia/Graduated in Rheumatology, Santa Casa da Misericórdia do Rio de Janeiro (SCMRJ), Rio de Janeiro (RJ), Brasil

⁵Dermatologista especialista pela Sociedade Brasileira de Dermatologia - Clínica Privada/Dermatologist, Private Clinic

⁶Professor Adjunto do Departamento de Radiologia/Professor of Radiology, Universidade Federal Fluminense (UFF), Hospital Universitário Antônio Pedro (HUAP), Niterói (RJ), Brasil

⁷Chefe do Setor de Dermatologia Sanitária/Head of the Sanitary Dermatology Department, Instituto de Dermatologia Professor Rubem David Azulay, Santa Casa da Misericórdia do Rio de Janeiro (IDPRDA / SCMRJ) – Rio de Janeiro (RJ) / Pesquisador associado do Laboratório de Hanseníase (LaHan) Fiocruz, Rio de Janeiro (RJ), Brasil

Trabalho realizado/Study performed, Instituto de Dermatologia Professor Rubem David Azulay da Santa Casa da Misericórdia do Rio de Janeiro (IDPRDA - SCMRJ)

RESUMO – Acidentes por ouriço-do-mar são responsáveis pela metade dos atendimentos relacionados a animais aquáticos nos prontos socorros do litoral brasileiro. Clinicamente caracteriza-se por dor de leve a moderada, à compressão, e pela presença de múltiplos fragmentos de espículas, que geralmente são de difícil remoção. Os autores apresentam o caso de um paciente do sexo masculino, 17 anos, com várias espículas de um ouriço-do-mar preto nos pés e mãos após queda sobre colônias de ouriços-do-mar em encosta rochosa submersa.

PALAVRAS-CHAVE – Doenças da pele; Ouriços-do-mar; Mordeduras e picadas.

INJURIES CAUSED BY SPICULES OF BLACK SEA URCHIN (*ECHINOMETRA LUCUNTER*) IN THE FEET AND HAND

ABSTRACT – Sea urchin injuries are responsible for half of the cases related to aquatic animals in the emergency rooms of the Brazilian coast. Clinically it is characterized by mild to moderate pain, when there is compression, and the presence of multiple spicules fragments, which are usually difficult to remove. The authors present the case of a 17 year old male patient with multiple black sea urchin spicules on hands and feet after a fall on sea urchins colonies in the rocky hillside submerged.

KEY-WORDS – Skin diseases; Sea urchins; Bites and stings.

Conflitos de interesse: Os autores declaram não possuir conflitos de interesse.

No conflicts of interest.

Suporte financeiro: O presente trabalho não foi suportado por nenhum subsídio ou bolsa.

Dermatologia Tropical

No sponsorship or scholarship granted.

Direito à privacidade e consentimento escrito / Privacy policy and informed consent: Os autores declaram que pediram consentimento ao doente para usar as imagens no artigo. *The authors declare that the patient gave written informed consent for the use of its photos in this article.*

Recebido/Received - Outubro/October 2013; Aceite/Accepted - Novembro/November 2013

Correspondência:

Dr. Fred Bernardes Filho
Rua Marquês de Caxias, nº 9, Sobrado, Centro
24030-050. Niterói – RJ
Brasil
Tel.: (21) 9826-7765
Email: f9filho@gmail.com

Os ouriços-do-mar são comumente encontrados nas pedras que circundam as praias brasileiras. Habitam a região entremarés de praias rochosas, que é a zona do substrato litoral que fica exposta ao ar apenas durante a maré-baixa, ficando submersa com a subida da maré, podendo ser encontrados até 600 m de profundidade¹. Entre eles, destaca-se o ouriço-do-mar preto (*Echinometra lucunter*) causador da maioria dos acidentes com animais aquáticos no litoral (Fig. 1). Estes acidentes são responsáveis por grande número de atendimentos nos serviços de urgência localizados no litoral brasileiro e correspondem à metade dos casos relacionados a animais marinhos^{2,3}.

Ouriços-do-mar têm inúmeros espinhos pontiagudos, presos a um endoesqueleto calcário rígido, que podem causar lesões penetrantes¹. A região plantar é o local que mais comumente ocorre ferimentos, entretanto outros sítios podem estar acometidos⁴. A agressão desencadeia reação inflamatória local em todos

os casos, com intensa dor, edema e eritema. Algumas espécies de ouriço-do-mar apresentam veneno termolábil, contido em pequenos tentáculos junto às espículas, de efeito hipotensor, hemolítico, cardiotoxico e neurotóxico, podendo, ainda que raramente, conduzir ao óbito^{1,2,5}.

Os fragmentos das espículas aprofundam-se na pele e sua retirada demanda técnica e material adequados; recomendam-se a anestesia do local e o uso de agulha de grosso calibre². A fragmentação das espículas dificulta sua retirada, contribuindo para incidência bastante significativa de complicações, tais como infecção secundária, formação de granulomas provocados por corpos estranhos, artrite, sinovite e eventual necrose^{1,3}. A retirada precoce de todas as espículas tende a diminuir o tempo de manifestação da dor e reduz a probabilidade de complicações. Radiografias auxiliam na identificação das espículas mais profundas, manifestas por estruturas densas nas partes moles afetadas, e também são úteis para identificar se todos os corpos estranhos foram extraídos¹⁻³.

Os autores apresentam o caso de um paciente de 17 anos atendido no serviço de emergência com quadro de dor intensa provocada devido a acidente com um ouriço-do-mar. O paciente relatava que estava sobre uma pedra na encosta da Praia Vermelha na Urca, Rio de Janeiro, quando foi derrubado no mar por uma forte onda. Ao cair na água, teve múltiplos traumatismos nos pés e na mão direita provocados por ouriços-do-mar preto. Em virtude da intensa dor, apresentou dificuldade para nadar e teve que ser resgatado pelo corpo de bombeiros. À admissão hospitalar: PA 110x70mmHg, frequência cardíaca 78 bpm, avaliações cardiorrespiratória e neurológica normais. Ao exame dermatológico, foram observados múltiplos pontos pretos correspondentes a espículas de ouriço-do-mar na região plantar



Fig. 1 - Ouriço-do-mar preto (*Echinometra lucunter*).

Dermatologia Tropical

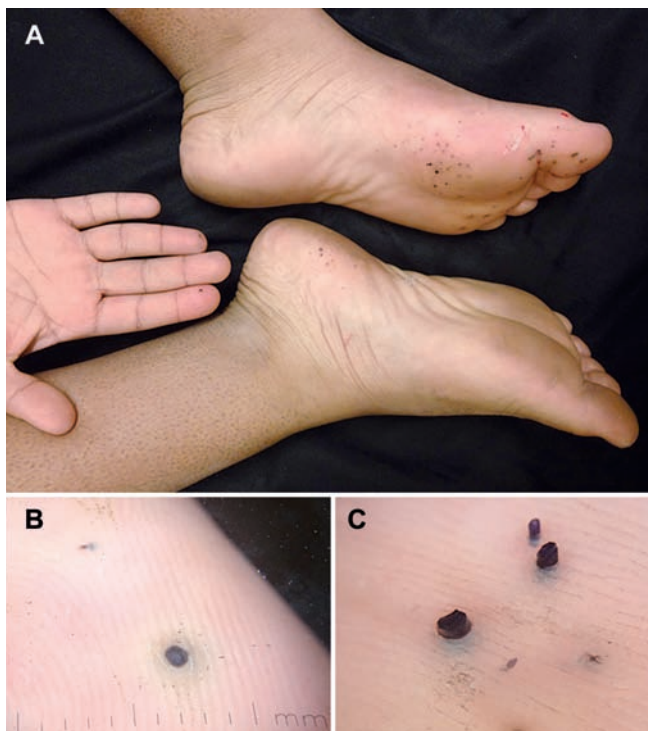


Fig 2 - (A) Múltiplos pontos pretos na planta do antepé esquerdo, região calcânea direita e falanges distais do segundo e quarto dedos da mão direita; (B, C) Dermatoscopia evidenciando o detalhe das espículas nos dermatoglifos.

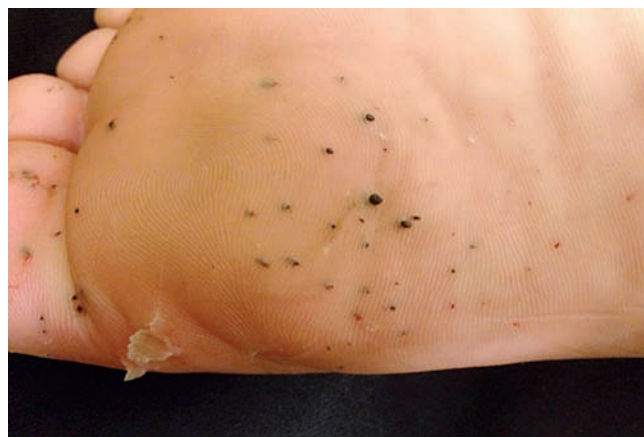

Fig 3 - Espículas pretas na região plantar do pé esquerdo.

de ambos os pés e falanges distais do segundo e quarto quirodáctilos direitos (Fig.s 2 e 3). Uma inspeção cuidadosa descartou a presença de lesões de tungíase, as quais podem ser um simulador clínico do quadro e comumente são adquiridas em locais arenosos. Foram realizadas radiografias de ambos os pés e da mão direita que demonstraram a variação da profundidade e múltiplos ângulos de entrada das espículas (Fig. 4). Foram realizadas assepsia e antissepsia local, anestesia da área em que havia espículas e extração manual das espículas com auxílio de agulha e pinça.

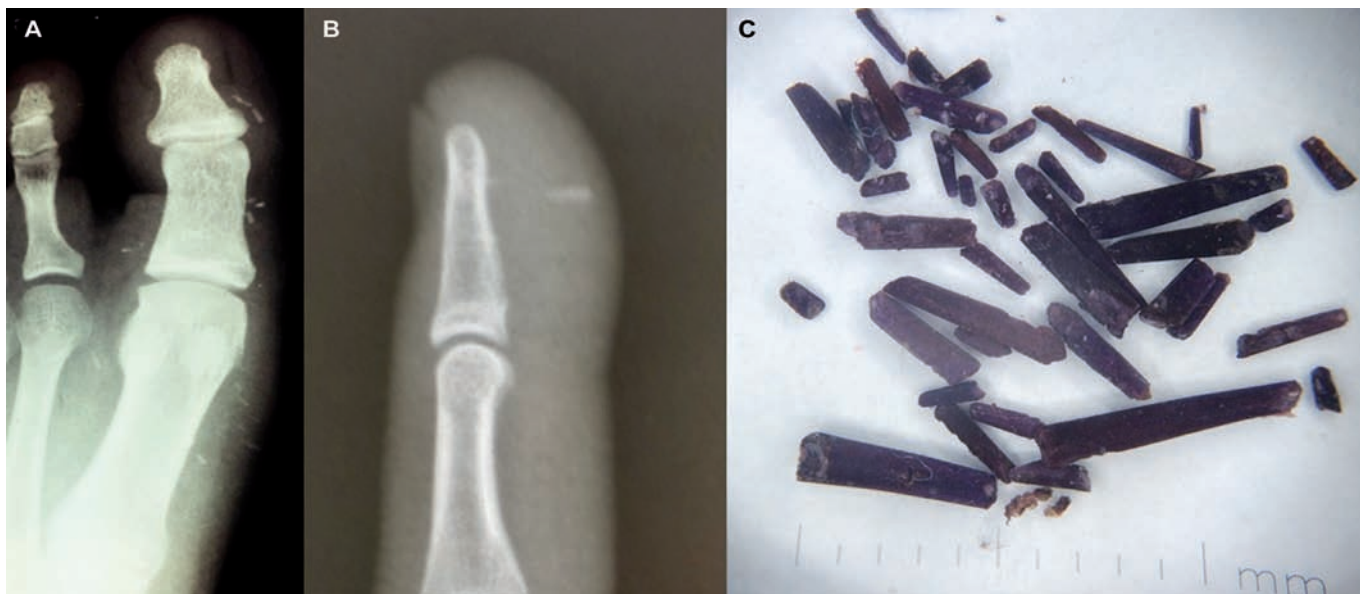


Fig 4 - (A) Radiografia em AP do hálux esquerdo; (B) Radiografia em perfil do 2º dedo da mão direita – As radiografias demonstram múltiplos focos densos lineares nas partes moles, caracterizando a variação da profundidade e múltiplos ângulos de entrada das espículas; (C) Espículas extraídas do paciente.

Dermatologia Tropical

REFERÊNCIAS

1. Haddad V Jr, Lupi O, Lonza JP, Tying SK. Tropical dermatology: marine and aquatic dermatology. *J Am Acad Dermatol.* 2009; 61(5):733-50.
2. Saraiva LE, Leal F, Andrade Filho A. Manifestações dermatológicas provocadas por venenos, peçonhas, toxinas, ferrões e cerdas animais. In: Azulay RD, Azulay DR, Azulay-Abulafia L, editors. *Dermatologia.* Rio de Janeiro: Guanabara Koogan; 2013. p. 493-4.
3. Haddad Jr V, Novaes SP, Miot HA, Zuccon A. Accidents caused by sea urchins – the efficacy of precocious removal of the spines in the prevention of complications. *An Bras Dermatol.* 2001; 76(6):677-81.
4. Dahl WJ, Jebson P, Louis DS. Sea urchin injuries to the hand: a case report and review of the literature. *Iowa Orthop J.* 2010; 30:153-6.
5. Haddad Jr V. Cutaneous infections and injuries caused by traumatic and venomous animals which occurred in domestic and commercial aquariums in Brazil: a study of 18 cases and an overview of the theme. *An Bras Dermatol.* 2004; 79(2):157-67.