

## Caso Clínico

### ROSÁCEA OCULAR – BLEFARITE INCOMUM NA CRIANÇA

Fred Bernardes Filho, MD<sup>1</sup>, Maria Victória Pinto Quaresma Santos, MD<sup>2</sup>, Felipe Nazareth de Matos Pinto de Carvalho, MD<sup>3</sup>, Carlos Gustavo Carneiro de Castro, MD<sup>4</sup>, Natália Monteiro Fernandez<sup>5</sup>, Ana Rita Rocha<sup>6</sup>, Renata Pinto Fernandes Timbó<sup>7</sup>, Denise Sulzer<sup>8</sup>

<sup>1</sup>Pós Graduando de Dermatologia / Graduated in Dermatology, no Instituto de Dermatologia Professor Rubem David Azulay da Santa Casa da Misericórdia do Rio de Janeiro (IDPRDA - SCMRJ) - Rio de Janeiro (RJ), Brazil

<sup>2</sup>Pós Graduanda de Dermatologia / Graduated in Dermatology, no Instituto de Dermatologia Professor Rubem David Azulay da Santa Casa da Misericórdia do Rio de Janeiro (IDPRDA - SCMRJ) - Rio de Janeiro (RJ), Brazil

<sup>3</sup>Pós Graduando de Dermatologia / Graduated in Dermatology, na Universidade Federal do Rio de Janeiro (UFRJ) - Rio de Janeiro (RJ), Brazil

<sup>4</sup>Dermatologista Especialista / Specialist of Dermatology, pela Sociedade Brasileira de Dermatologia (SBD) e Associação Médica Brasileira (AMB)

<sup>5,6,7,8</sup>Estagiárias de Dermatologia / Residents of Dermatology, Instituto de Dermatologia Professor Rubem David Azulay da Santa Casa da Misericórdia do Rio de Janeiro (IDPRDA - SCMRJ), Rio de Janeiro (RJ), Brasil

Trabalho realizado em clínica particular / Study performed at a private clinic.

**RESUMO** – Rosácea é uma doença de etiologia desconhecida que envolve tanto a pele como o olho. Há uma alta frequência de manifestações oculares nos pacientes com rosácea, sendo os sinais e sintomas relacionados com a disfunção das glândulas de Meibomius as principais manifestações. Relatamos um caso de uma criança do sexo masculino com blefarite unilateral. Devido à lesão ser recorrente, de início na infância, o paciente apresentar exames laboratoriais normais e ausência de lesões na área facial central, a biópsia foi necessária para o diagnóstico. O exame histopatológico revelou acantose, dilatação dos capilares e vênulas na derme papilar e reticular, infiltrado linfocitário perivascular e intersticial. Este caso ilustra um achado sutil de rosácea que pode ser extremamente importante para o diagnóstico precoce e acompanhamento.

**PALAVRAS-CHAVE** – Acne rosácea; Doenças das palpebras; Glândulas meibomianas; Blefarite; Criança.

### OCULAR ROSACEA – BLEPHARITIS UNCOMMON IN CHILDREN

**ABSTRACT** – Rosacea is a disease of unknown etiology which affects both the skin and the eye. There is high rate of ocular manifestations in patients with rosacea, whose signs and symptoms are related to the dysfunction of Meibomius glands. We report a case of a male child with unilateral blepharitis. Due to the injury is recurrent, childhood-onset, the patient had normal laboratory tests and in the absence of central facial lesions, biopsy was required for diagnosis. Histopathological examination revealed acanthosis, dilated capillaries and venules in the papillary and reticular dermis, perivascular and interstitial lymphocytic infiltrate. This case illustrates a subtle finding that rosacea can be extremely important for early diagnosis and monitoring.

**KEY-WORDS** – Rosacea; Eyelid diseases; Meibomian glands; Blepharitis; Child.

**Conflitos de interesse:** Os autores declaram não possuir conflitos de interesse.

No conflicts of interest.

**Suporte financeiro:** O presente trabalho não foi suportado por nenhum subsídio ou bolsa.

No sponsorship or scholarship granted.

## Caso Clínico

**Direito à privacidade e consentimento escrito / Privacy policy and informed consent:** Os autores declaram que pediram consentimento ao doente para usar as imagens no artigo.

*The authors declare that the patient gave written informed consent for the use of its photos in this article.*

Recebido/Received – Novembro/November 2012; Aceite/Accepted – Dezembro/December 2012

### Correspondência:

Dr. Fred Bernardes Filho

Rua Marquês de Caxias, 9 Centro

24030-050 Niterói, RJ, Brazil

Tel.: +55 21 25426658

Fax: + 55 21 25444459

E-mail: f9filho@gmail.com

### INTRODUÇÃO

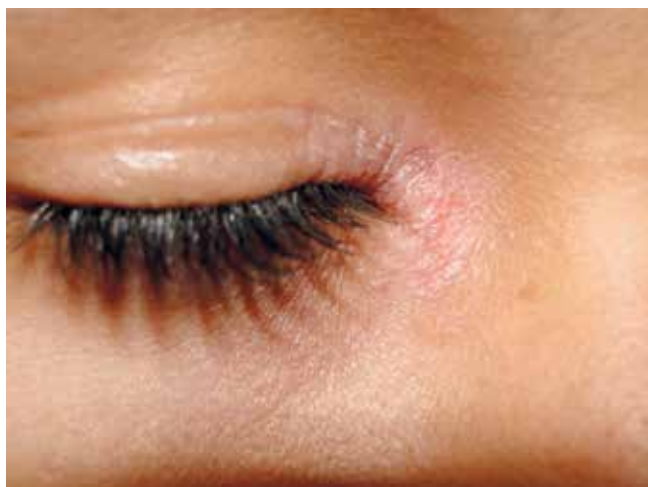Rosácea é uma condição crônica, de instabilidade vasomotora, que afeta os tecidos da face e superfície ocular. A primeira descrição da doença foi documentada em 1387. Porém, as manifestações oculares só foram descritas em 1864, quando foi reportado o caso de um paciente portador da doença, com ceratite e conjuntivite. Suas características patogênicas são baseadas no tripé: dano ao arcabouço dérmico, vasculopatia e processo inflamatório<sup>1,2</sup>. Há um predomínio da doença em mulheres brancas, com descendência europeia, da terceira a quinta décadas de vida. Entretanto, as manifestações oculares da rosácea são equivalentes entre os sexos<sup>2-4</sup>. A prevalência em crianças é rara e vários fatores têm sido associados ao seu desenvolvimento, dentre eles podemos citar: alergia, anormalidades de glândulas sebáceas, desordens gástricas, dieta (incluem: chocolate, vinho, queijo, cafeína e álcool), distúrbios psicossomáticos, exposição climática, disfunção endócrina, infecção bacteriana, infecção pelo *Demodex folliculorum*, alteração vascular, medicamentos e mais recentemente descoberto mediadores inflamatórios<sup>5</sup>. O envolvimento cutâneo na rosácea caracteriza-se por eritema, telangiectasias, pápula, pústula e hipertrofia das glândulas sebáceas distribuídas principalmente em áreas de rubor que incluem: fronte, nariz, região malar, mento. O envolvimento ocular na rosácea pode manifestar-se em 20% dos pacientes como primeira expressão da doença<sup>1,4,6</sup>. As manifestações oculares isoladamente são bastante inespecíficas para garantir diagnóstico de certeza da doença e, na maioria das vezes, é necessário, porém não pré-requisito, que o envolvimento cutâneo esteja presente.

Falha no diagnóstico precoce pode acarretar graves complicações ao paciente, como dano da córnea que pode levar à diminuição da acuidade visual. As manifestações oculares da rosácea variam de leve a severa. Suas manifestações clínicas são bilaterais e comumente afetam os olhos, conjuntiva e córnea. Dentre os sinais mais frequentes, destacam-se: blefarite (95%), hiperemia conjuntival (85%), patologias da córnea (90%). Incluem também: calázio recorrente, infecções palpebrais por estafilococos, conjuntivite nodular, olho seco secundário a disfunção das glândulas de Meibomius e, em raros casos, úlcera de córnea<sup>6,7</sup>.

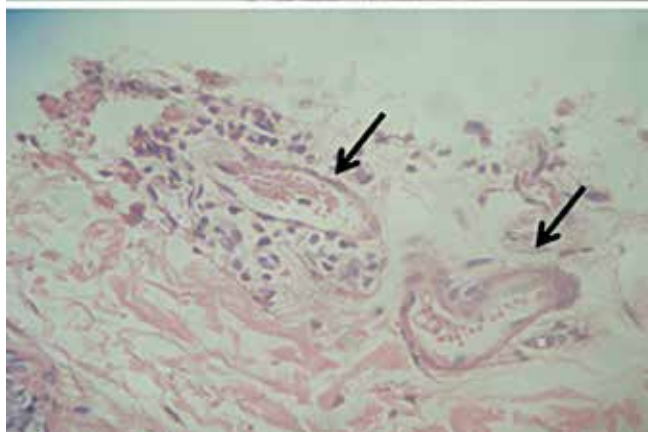
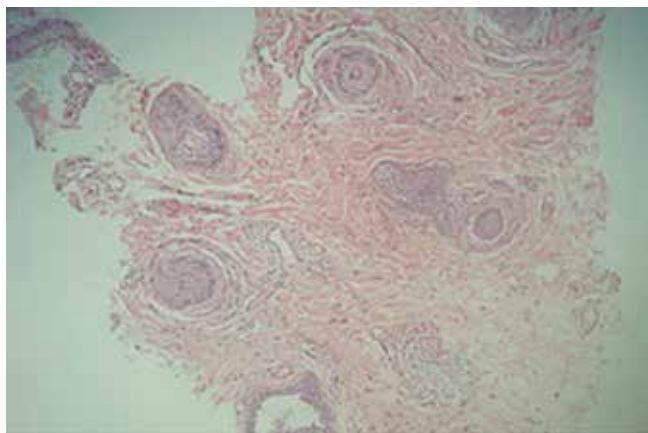
### CASO CLÍNICO

Paciente do sexo masculino, 13 anos, estudante, natural e procedente do Rio de Janeiro, apresentava, há cerca de dois anos, placa eritemato-descamativa, pruriginosa, de coloração amarelada, em pálpebra superior direita, com períodos intermitentes de exacerbações, em que havia importante ardor local. Negava sintomas sistêmicos. História patológica pessoal e história familiar sem dados significativos. Ao exame dermatológico, apresentava descamação e eritema em pálpebra superior direita, ausência de lesões cutâneas em todo restante da face (Fig. 1). Foram aventadas as hipóteses de eczema de contato, psoríase e blefarite por rosácea. Para esclarecimento diagnóstico, foi realizada biópsia do canto interno da pálpebra superior direita, cuja avaliação histopatológica revelou acantose, ectasia de vênulas e capilares na derme papilar e média, além de infiltrado linfo-histiocitário perivascular e intersticial (Fig. 2). Paciente foi encaminhado ao

## Caso Clínico

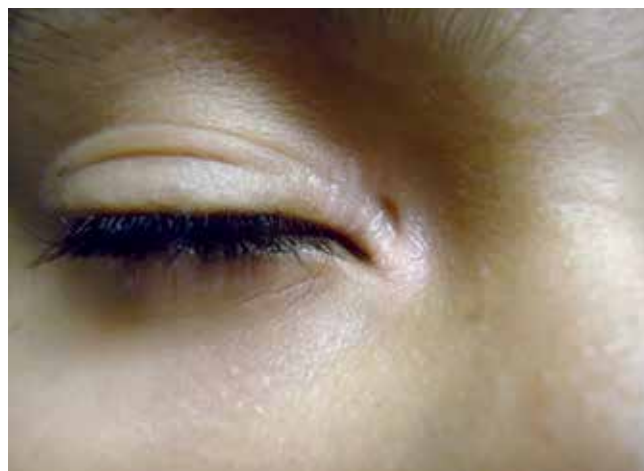

**Fig 1** - Descamação e eritema em pálpebra superior direita.



**Fig 2** - Acanthose, ectasia de vênulas e capilares na derme papilar e média, além de infiltrado linfo-histiocitário perivascular e intersticial.

oftalmologista e a avaliação oftalmológica não revelou comprometimento globo ocular. Em reavaliação, cinco semanas após, o paciente não apresentava mais blefarite (Fig. 3), entretanto segue em acompanhamento semestral com orientação de avaliação oftalmológica periódica.



**Fig 3** - Em reavaliação, cinco semanas após, ausência de blefarite.

### DISCUSSÃO

A prevalência do envolvimento ocular em pacientes com rosácea varia de 3 a 58%. Em pacientes com acometimento ocular e cutâneo, 20% desenvolvem primeiro as manifestações oculares, 53% desenvolvem as manifestações cutâneas e 27% ambas as manifestações<sup>2</sup>. As manifestações oculares isoladamente, na maioria das vezes, são bastante inespecíficas para garantir diagnóstico de certeza da doença, podendo a rosácea ser confundida com várias outras desordens oculares como: blefarite, penfigóide cicatricial, úlcera de córnea (estéril ou bacteriana), hordéolo, conjuntivite alérgica, bacteriana ou viral, ceratite, dermatite atópica, ceratoconjuntivite, erosões córneas recorrentes, episclerites, ceratocone, doença herpética ocular e impetigo. Isto explica porque a rosácea ocular é pouco reconhecida, diagnosticada e tratada<sup>2,4,6</sup>.

Aceita-se que para a realização do diagnóstico devem estar presentes eritema facial permanente e história de episódios súbitos e repetidos de flushing. Telangiectasias, lesões inflamatórias (pápulas, nódulos, com ou sem pústulas), lesões decorrentes da hiperplasia dérmica e hipertrofia sebácea (fimas), e alterações

## Caso Clínico

oculares também podem compor o quadro da rosácea, permitindo seu reconhecimento<sup>7</sup>.

Eventualmente, quando as características clínicas não permitem a definição diagnóstica, as alterações dérmicas encontradas histopatologicamente costumam ser úteis. A histopatologia característica demonstra processo inflamatório linfocítico dérmico, neoformação vascular e dilatações vasculares formando verdadeiros "microaneurismas". Além disso, desestruturação do arcabouço dérmico e elastose podem ser achados<sup>1</sup>.

Atualmente são registradas duas classificações clínicas da rosácea. Na classificação de *Plewig e Kligman*, a rosácea pode ser descrita em estágio I (vascular), estádios II e III (inflamatórios) e variantes (fimas, oftálmica, granulomatosa, edematosa persistente, conglobata e fulminans). De acordo com a National Rosácea Society (NRS), a dermatose é classificada em subtipo I (eritemato-telangiectásica), subtipo 2 (papulopustulosa), subtipo 3 (fimatosa) e subtipo 4 (ocular), além de variante única (granulomatosa)<sup>7</sup>.

Pelo menos três fatores contribuem para a falha no diagnóstico: falha na inspeção de toda a face do paciente durante eu exame ocular externo, 20% dos pacientes com manifestações oculares não específicas de rosácea ainda não desenvolveram lesões de pele e, por último, falta de critérios para fazer o diagnóstico de certeza devido à existência de uma constelação de sinais clínicos inespecíficos.

A consulta dermatológica deveria ser realizada quando o diagnóstico está em questão. O diagnóstico

e o tratamento precoce da rosácea ocular nas crianças podem reduzir potencialmente o progresso da patologia da córnea. Este caso denota a importância de um diagnóstico precoce de blefarite por rosácea, uma vez que pode evoluir para acometimento corneano e perda da visão, interferindo significativamente na qualidade de vida do paciente.

### BIBLIOGRAFIA

1. Burns T, Cox SN, Griffiths C. Rook's Textbook of Dermatology. 7ª ed. 2004 p. 39.39.
2. Meirelles CB, et al. Rosácea. An Bras Dermatol. 1994; 69(1):38-5.
3. Bonamigo RR, Bakos L, Cartell A, Edelweiss MI. Fatores associados à rosácea em amostras populacionais do Sul do Brasil: análise de estudos casos-controles. An Bras Dermatol. 2008; 83(5):419-24.
4. Browning DJ, Proia AD. Ocular rosacea. Surv Ophthalmol. 1986; 31(3):145-58.
5. Bonamigo RR. Rosácea: fatores de risco, etiologia e patogênese. An Bras Dermatol. 1999; 74(6):621-4.
6. Tanzi EL, Weiberg JM. The ocular manifestations of rosacea. Cutis. 2001; 68(2):112-4.
7. Wilkin J, Dahl M, Detmar M, Drake L, Feinstein A, Odom R, et al. Standard classification of rosacea: Report of the National Rosacea Society Expert Committee on the Classification and Staging of Rosacea. J Am Acad Dermatol. 2002; 46(4):584-7.