

Caso Clínico

DERMATOSE NEUTROFÍLICA DO DORSO DAS MÃOS – A PROPÓSITO DE DOIS CASOS CLÍNICOS

Vasco Coelho Macias^{1*}, José Labareda²⁺, Rui Themido²⁺, Isabel Viana³⁺

¹Interno do Internato Complementar de Dermatologia e Venereologia/ Resident, Dermatology and Venereology

²Assistente Hospitalar Graduado de Dermatologia e Venereologia / Graduated Consultant, Dermatology and Venereology

³Chefe de Serviço, Diretora do Serviço de Dermatologia e Venereologia/ Consultant Chief, Head of Department of Dermatology and Venereology

*Serviço de Dermatologia e Venereologia, Hospital de Curry Cabral, Lisboa, Portugal

+Serviço de Dermatologia e Venereologia, Hospital Egas Moniz, Lisboa, Portugal

RESUMO – O conceito de dermatoses neutrofílicas engloba diversas entidades que partilham aspetos clínicos e histológicos. Recentemente descrita, a dermatose neutrofílica do dorso das mãos é uma patologia com etiologia desconhecida que se assemelha, clinicamente, a uma variante localizada da Síndrome de Sweet com lesões predominantemente localizadas no dorso das mãos e com presença variável de sintomas gerais acompanhantes. Do ponto de vista histológico é caracterizada por um denso infiltrado inflamatório neutrofílico, sendo variável a existência de achados de vasculite.

Os autores apresentam dois doentes com dermatose neutrofílica do dorso das mãos e discutem os aspetos clínicos, laboratoriais, histopatológicos e as opções terapêuticas desta entidade.

A dermatose neutrofílica do dorso das mãos é um conceito em evolução, que partilha diversos aspetos comuns com outras dermatoses neutrofílicas, sugerindo um espectro contínuo deste grupo de doenças.

PALAVRAS-CHAVE – Dermatose da mão; Síndrome de Sweet.

NEUTROPHILIC DERMATOSIS OF THE DORSAL HANDS – REPORT OF TWO PATIENTS

ABSTRACT – The concept of neutrophilic dermatoses encompasses several entities that share clinical and histological aspects. Recently described, neutrophilic dermatosis of the dorsal hands is a disease with unknown etiology that clinically resembles a localized variant of Sweet syndrome, with lesions predominantly located in the back of the hands and with variable presence of systemic symptoms accompanying. From the histological point of view, it is characterized by a dense neutrophilic inflammatory infiltrate with vasculitis aspects being inconsistent.

The authors present two patients with neutrophilic dermatosis of the dorsal hands and discuss its clinical, laboratory and histopathological aspects and therapeutic options available.

The neutrophilic dermatosis of the dorsal hands is an evolving concept, which shares many common aspects with other neutrophilic dermatoses, suggesting a continuous spectrum of this group of diseases

KEY-WORDS – Hand dermatoses; Sweet syndrome.

Conflitos de interesse: Os autores declaram não possuir conflitos de interesse.

No conflicts of interest.

Suporte financeiro: O presente trabalho não foi suportado por nenhum subsídio ou bolsa.

No sponsorship or scholarship granted.

Caso Clínico

Direito à privacidade e consentimento escrito / Privacy policy and informed consent: Os autores declaram que pediram consentimento ao doente para usar as imagens no artigo.

The authors declare that the patient gave written informed consent for the use of its photos in this article.

Recebido/Received – Dezembro/December 2012; Aceite/Accepted – Janeiro/January 2013

Correspondência:

Dr. Vasco Macias

Serviço de Dermatologia e Venereologia

Hospital de Curry Cabral

Rua da Beneficência, n8, 1069-166

Lisboa, Portugal

E-mail: vmcmacias@gmail.com

INTRODUÇÃO

O conceito de dermatoses neutrofílicas engloba um conjunto heterogéneo de entidades que partilham a presença de um infiltrado inflamatório rico em polimorfonucleares (neutrófilos).

A primeira descrição correspondente à Dermatose Neutrofílica do Dorso das Mãos foi elaborada em 1995 quando *Strutton et al*¹ descreveram uma série de 6 doentes com lesões cutâneas semelhantes às da Síndrome de Sweet localizadas apenas no dorso das mãos, predominantemente no bordo radial, com boa resposta à corticoterapia. A dermatose era acompanhada de febre e alterações analíticas, tais como leucocitose e neutrofilia. O exame histopatológico das lesões cutâneas, mostrava aspetos semelhantes aos encontrados na Síndrome de Sweet mas os autores salientavam a presença de vasculite, achado pouco frequente nessa síndrome pelo que propuseram a designação inicial de Vasculite Pustulosa das Mãos. Cinco anos depois, *Galaria et al*², descreveram mais 3 doentes com lesões cutâneas semelhantes mas sem sintomas sistémicos ou alterações analíticas associadas. O exame histopatológico das lesões cutâneas era semelhante ao descrito por *Strutton et al*¹ mas sem aspetos de vasculite. Estes autores salientavam ainda a boa resposta à corticoterapia associada a Dapsona, com rápida regressão e cura, sem cicatriz, das lesões cutâneas. Dada a ausência de vasculite no conjunto de doentes descritos, estes autores propuseram uma designação distinta, hoje utilizada, de Dermatose Neutrofílica do Dorso das Mãos.

Descrevemos os casos clínicos de dois doentes com Dermatose Neutrofílica do Dorso das Mãos.

CASO CLÍNICO 1

Doente do sexo feminino, 68 anos, raça Caucasóide, com história pessoal de valvuloplastia mitral, medicada em ambulatório com Varfarina, referia, desde há quatro semanas, dermatose inicialmente localizada no dorso do 3º dedo da mão esquerda, com posterior extensão com carácter aditivo para o dorso da mesma, constituída por placa eritematoviolácea bem delimitada, com superfície ulcerada e preenchida por tecido necrótico, com nódulo de aspeto esponjoso, vesículas, pústulas e bolhas de conteúdo sero-hemático à periferia (Fig. 1). A doente negava traumatismo, picada de

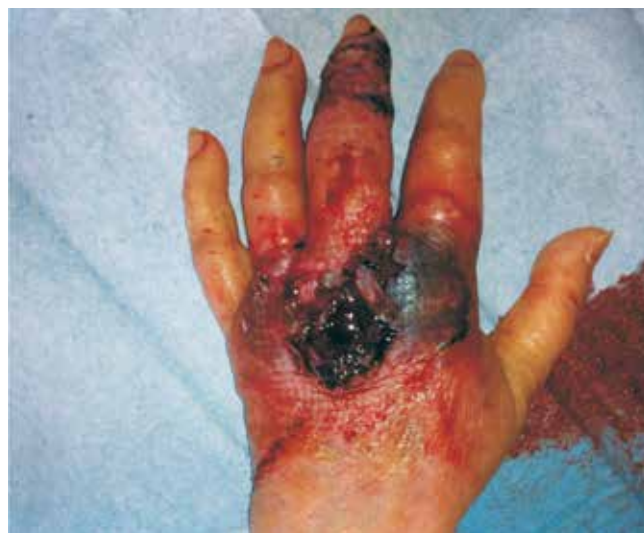

Fig. 1 - Aspeto clínico das lesões no dorso da mão esquerda (caso clínico 1).

Caso Clínico

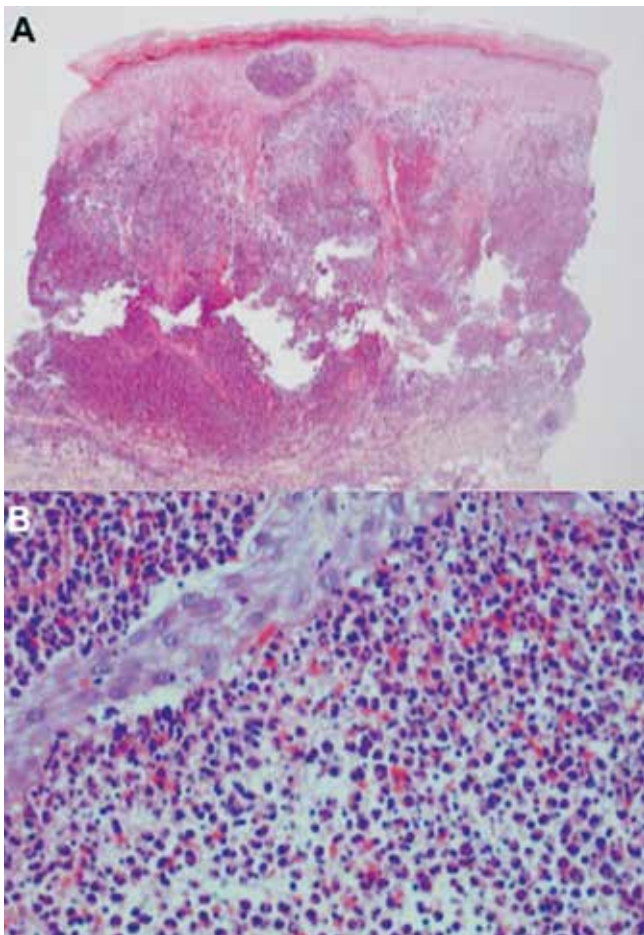


Fig 2 - Exame histopatológico das lesões cutâneas do caso clínico 1. A – presença de infiltrado inflamatório ocupando a derme papilar e reticular com presença de pústula intraepidérmica. B – infiltrado maioritariamente constituído por neutrófilos com abundante leucocitoclasia.

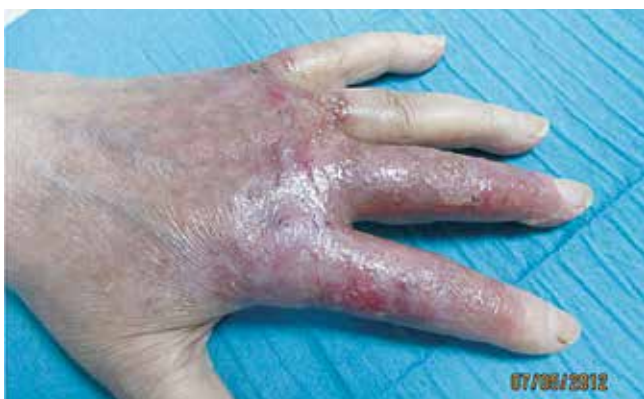

Fig 3 - Aspeto clínico das lesões após um mês de terapêutica com corticoides sistémicos e Dapsona (caso clínico 1).

artrópode, introdução recente de fármacos ou aplicação prévia de tópicos. Negava ainda, para além de queixas alérgicas locais, queixas sistémicas, nomeadamente febre. Da avaliação analítica complementar era de destacar presença de leucocitose ($12.7 \times 10^9/L$) com neutrofilia (79%) e PCR 3.5mg/dL. A doente encontrava-se internada na enfermaria de Cirurgia Plástica onde já tinha sido submetida a antibioterapia de largo espetro e desbridamento cirúrgico com posterior enxerto cutâneo das lesões do 3º dedo, com cicatrização das mesmas (ausência de patergia). Dada a ausência de melhoria foi referenciada à consulta de Dermatologia onde foi efetuada uma biopsia cutânea das lesões cujo exame histopatológico revelou presença de infiltrado inflamatório denso, constituído por neutrófilos, ocupando a derme papilar e reticular, com presença de pústula intraepidérmica e leucocitoclasia (Fig. 2). Não se observavam aspetos de vasculite. As colorações especiais para micro-organismos foram negativas. A doente foi medicada com Prednisolona oral (60mg/dia com diminuição progressiva da dose) associado a Dapsona (75mg/dia) com resolução praticamente completa das lesões no espaço de um mês (Fig. 3).

CASO CLÍNICO 2

Doente do sexo masculino, 63 anos, raça Caucásoide, com história pessoal de insuficiência cardíaca a aguardar transplante cardíaco, diabetes *mellitus* e infeção pelo vírus da hepatite B, medicado em ambulatório com Omeprazol, Sinvastatina, Varfarina, Furosemda, Espironolactona e Bisoprolol. Referia dermatose com oito semanas de evolução, localizada no dorso de ambas as mãos, constituída por placas eritemato-violáceas, com ulceração central e bolhas de conteúdo seropurulento à periferia (Fig. 4). O doente estava assintomático e negava fatores precipitantes tais como traumatismo ou outros. Analiticamente não havia alterações a salientar. De forma semelhante ao doente anterior, já havia sido tentado tratamento prévio com antibioterapia mas, dada a ausência de melhoria, o doente foi referenciado à consulta de Dermatologia. O exame histopatológico das lesões cutâneas revelou um infiltrado inflamatório maioritariamente constituído por neutrófilos ocupando a derme papilar e reticular, conjuntamente com permeação da parede vascular por neutrófilos e focos de necrose fibrinoide, aspetos sugestivos de vasculite (Fig. 5). A presença de micro-organismos foi excluída através das colorações especiais.

Caso Clínico

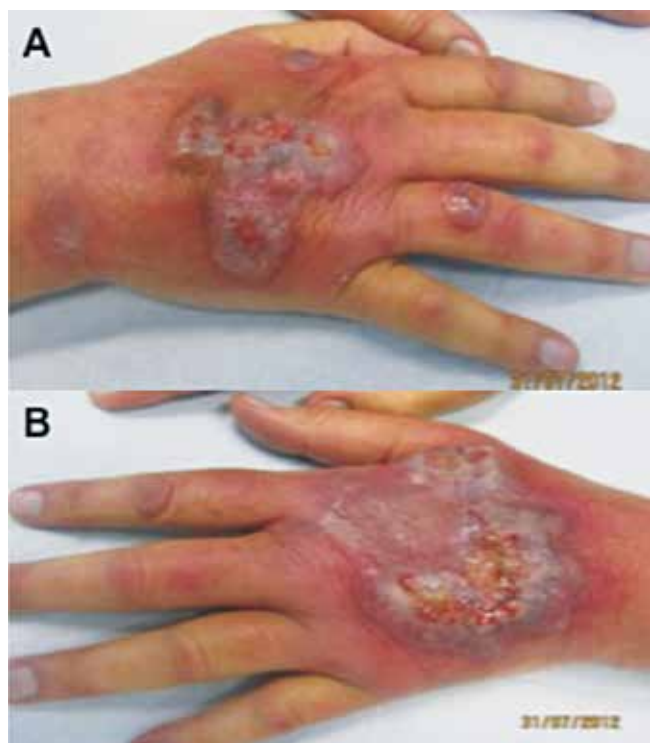

Fig. 4 - Aspecto clínico das lesões do caso clínico 2. A – mão direita. B – mão esquerda.

Observou-se ótima resposta clínica à corticoterapia oral (40mg/dia com esquema de diminuição progressiva da dose) com regressão da dermatose em 2 meses (Fig. 6).

DISCUSSÃO

A Dermatose Neutrofílica do Dorso das Mãos é uma entidade rara, com cerca de 60 casos descritos na literatura. Afeta preferencialmente doentes do sexo feminino (69% dos casos)³ com média de idade de 62 anos⁴ e manifesta-se habitualmente por pápulas, placas, pústulas, bolhas e ulcerações geralmente limitadas ao dorso de uma ou de ambas as mãos, preferencialmente no bordo radial. O atingimento palmar ou de outras áreas do tegumento é pouco frequente³⁻⁶. A etiologia e fisiopatologia são desconhecidas, tendo sido proposta, à semelhança da Síndrome de Sweet, uma origem multifatorial: processo séptico; reação de hipersensibilidade a estímulo desconhecido e mecanismos relacionados com leucotaxia e citocinas⁵.

De forma semelhante a outras dermatoses neutrofílicas, as lesões cutâneas podem ser acompanhadas de manifestações sistémicas, mais frequentemente febre

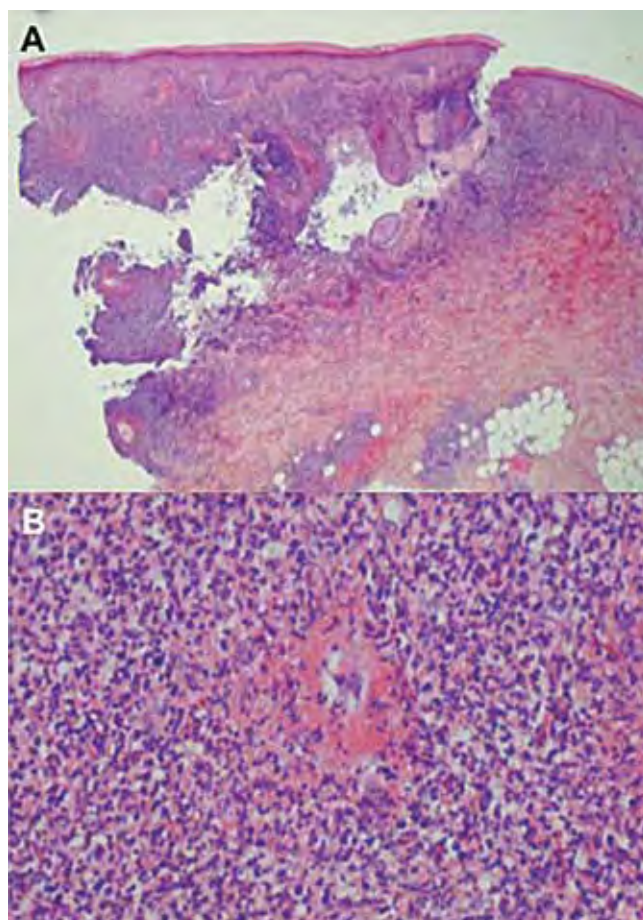


Fig. 5 - Exame histopatológico das lesões cutâneas do caso clínico 2. A – presença de infiltrado inflamatório ocupando a derme papilar e reticular. B – infiltrado maioritariamente constituído por neutrófilos. Notar permeação da parede vascular por neutrófilos e focos de necrose fibrinoide.

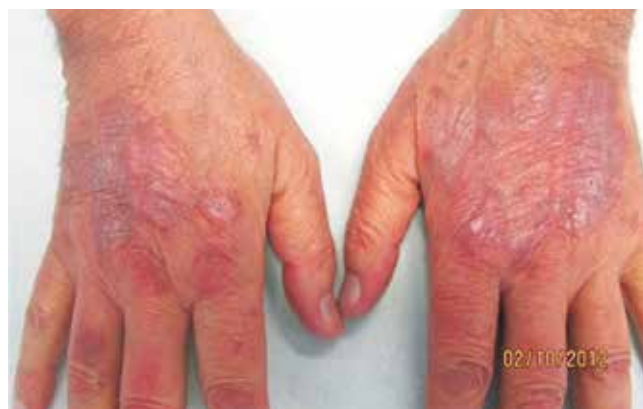

Fig. 6 - Aspecto clínico das lesões após dois meses de corticoterapia sistémica (caso clínico 2).

Caso Clínico

(em 33% dos doentes)^{3,5}, mal estar geral, artralguas ou adenopatias periféricas. A ocorrência de patergia é inconstante^{3,7} e, contrariamente ao pioderma gangrenoso, com o qual pode ser confundida, as lesões regredem sem cicatriz¹. Apesar de a maioria dos casos não cursar com alterações analíticas, um terço dos doentes pode ter leucocitose com neutrofilia, elevação da velocidade de sedimentação e elevação da proteína C reativa^{3,5}.

No exame histopatológico das lesões cutâneas, a presença de um infiltrado inflamatório constituído por neutrófilos ocupando a derme papilar e reticular, juntamente com espongiose, são achados constantes. Podem ainda ser observadas pústulas intraepidérmicas. As alterações de vasculite são encontradas em apenas 22%³ a 28%^{7,8} dos doentes e correspondem a vasculite sem substrato imunológico, resultante da libertação de produtos tóxicos pelos neutrófilos^{4,9}. Este facto explica, de acordo com o enunciado por Cohen¹⁰ e Malone¹¹, a maior prevalência de achados de vasculite no exame histopatológico de lesões mais antigas.

Desde os primeiros relatos, múltiplas associações foram descritas, sobretudo com neoplasias hematológicas (21% dos casos) e doenças inflamatórias intestinais (15% dos casos)³. Mais raramente foram descritas associações a neoplasias^{1,12}, infeções respiratórias¹³, vacinação⁶ e artrite seropositiva¹⁴. Estão ainda descritos casos associados à exposição a fármacos e outros químicos, nomeadamente lenalidomida¹⁵ e fertilizantes¹⁶.

No diagnóstico diferencial desta entidade devem ser consideradas, entre outras, infeções e outras dermatoses neutrofílicas; a localização pode também evocar o diagnóstico de Eritema *Elevatum Diutinum*, no entanto, nesta afeção, predominam os aspetos de vasculite leucocitoclásica e fibrose, com menor densidade de infiltrado inflamatório. Isto explica que, antes do diagnóstico, tal como aconteceu nos casos clínicos descritos, muitos destes doentes sejam submetidos a tentativas de tratamento com antibióticos e procedimentos cirúrgicos. O tratamento é baseado na administração de corticoides sistémicos, no entanto, a frequência das recidivas, torna útil a associação de Dapsona e Colchicina, também úteis como agentes poupadores de corticoides. A Ciclosporina, Azatioprina, Metotrexato, Indometacina e Minociclina são utilizados com menor frequência. Nos casos de envolvimento menos extenso, os corticoides tópicos e Tacrólimus tópico podem ser utilizados com bons resultados^{8,17}. Estão descritos casos raros de remissão espontânea¹⁶⁻¹⁸.

As semelhanças clínicas, laboratoriais e histológicas, as comorbilidades descritas e a boa resposta à corticoterapia, justificam a classificação nosológica da Dermatose

Neutrofílica do Dorso das Mãos como uma variante localizada da forma vesicobolhosa da Síndrome de Sweet, a qual, por sua vez, é dificilmente distinguível do Pioderma Gangrenoso atípico. Pelo exposto, diversos autores consideram estas várias entidades como diferentes manifestações de um espectro contínuo de doença. O conhecimento desta afeção é importante não só para evitar terapêuticas desnecessárias e eventuais manobras cirúrgicas mais ou menos agressivas – há um caso descrito de amputação¹⁹, como também para despoletar a investigação de eventuais doenças sistémicas associadas.

BIBLIOGRAFIA

1. Strutton G, Weedon D, Robertson I. Pustular vasculitis of the hands. *J Am Acad Dermatol.* 1995; 32:192-8.
2. Galaria NA, Junkins-Hopkins JM, Kligman D, James WD. Neutrophilic dermatosis of the dorsal hands: Pustular vasculitis revisited. *J Am Acad Dermatol.* 2000; 43:870-4.
3. Walling HW, Snipes CJ, Gerami P, Piette W. The relationship between neutrophilic dermatosis of the dorsal hands and sweet syndrome. *Arch Dermatol.* 2006; 142:57-63.
4. Brajor D, Cuny JF, Barbaud A, Schmutz JL. Dermatose neutrophilique des mains. *Ann Dermatol Venerol.* 2011; 138:673-6.
5. Byun JW, Hong WK, Song HJ, Han SH, Lee HS, Choi GS, et al. A case of neutrophilic dermatosis of the dorsal hands with concomitant involvement of the Lips. *Ann Dermatol.* 2010; 22:106-9.
6. Wolf R, Barzilai A, Davidovici B. Neutrophilic dermatosis of the hands after influenza vaccination. *Int J Dermatol.* 2009; 48:66-8.
7. DiCaudo DJ, Connolly SM. Neutrophilic Dermatoses (Pustular Vasculitis) of the Dorsal Hands. A Report of 7 Cases and Review of the Literature. *Arch Dermatol.* 2002; 138:361-5.
8. Weenig RH, Bruce AJ, McEvoy MT, Gibson LE, Davis MD. Neutrophilic dermatosis of the hands: four new cases and review of the literature. *Int J Dermatol.* 2004; 43:95-102.
9. Gilaberte Y, Coscojuela C, Garcia-Prats MD. Neutrophilic dermatosis of the dorsal hands versus pustular vasculitis. *J Am Acad Dermatol.* 2002; 46:962-3.
10. Cohen PR. Skin lesions of Sweet syndrome and its dorsal variant contain vasculitis. *Arch Dermatol.* 2002; 138:400-2.

Caso Clínico

11. Malone JC, Stone SP, Wills-Frank LA, Fearneyhough PK, Lear SC, Goldsmith LJ, et al. Vascular inflammation (vasculitis) in sweet syndrome: a clinicopathologic study of 28 biopsy specimens from 21 patients. *Arch Dermatol.* 2002; 138:345-9.
12. Cravo M, Cardoso JC, Tellechea O, Cordeiro MR, Reis JP, Figueiredo A. Neutrophilic dermatosis of the dorsal hands associated with hypopharyngeal carcinoma. *Dermatol Online J.* 2008; 14:14-5.
13. Curcó N, Pagerols X, Tarroch X, Vives P. Pustular vasculitis of the hands. Report of two men. *Dermatology.* 1998; 196:346-7.
14. Cook E, Epstein R, Miller R. A rare case of idiopathic neutrophilic dermatosis of the hands. *Dermatol Online J.* 2011; 17:11.
15. Hoverson AR, Davis MD, Weenig RH, Wolanskyj AP. Neutrophilic dermatosis (Sweet syndrome) of the hands associated with lenalidomide. *Arch Dermatol.* 2006; 142:1070-1.
16. Aydin F, Senturk N, Yildiz L, Canturk M, Turanli A. Neutrophilic dermatosis of the dorsal hands in a farmer. *J Eur Acad Dermatol Venereol.* 2004; 18:716-7.
17. Kaur MR, Bazza MA, Ryatt KS. Neutrophilic dermatosis of the hands treated with indomethacin. *Br J Dermatol.* 2006; 155:1089-90.
18. Duquia RP, Almeida HL Jr, Vettorato G, Souza PR, Schwartz J. Neutrophilic dermatosis of the dorsal hands: acral sweet syndrome? *Int J Dermatol.* 2006; 45:51-2.
19. Cook-Norris RH, Youse JS, Gibson LE. Neutrophilic dermatosis of the hands: an underrecognized hematological condition that may result in unnecessary surgery. *Am J Hematol.* 2009; 84:60-1.