

Artigo Original

FOTOTERAPIA NO PRURIDO RENAL E NO PRURIDO ASSOCIADO À INFECÇÃO PELO VIH

André Laureano¹, Gabriela Marques Pinto², Jorge Cardoso³

¹Interno de Dermatovenerologia, Serviço de Dermatologia, Hospital de Curry Cabral – Centro Hospitalar de Lisboa Central / Resident of Dermatology, Dermatology Department, Hospital de Curry Cabral – Centro Hospitalar de Lisboa Central

²Assistente Hospitalar Graduado de Dermatovenerologia, Serviço de Dermatologia do Hospital de Curry Cabral – Centro Hospitalar de Lisboa Central / Graduated Consultant of Dermatology, Dermatology Department, Hospital de Curry Cabral – Centro Hospitalar de Lisboa Central

³Chefe de Serviço de Dermatologia e Venereologia e Diretor do Serviço de Dermatologia e Venereologia do Hospital de Curry Cabral – Centro Hospitalar de Lisboa Central / Consultant Chief of Dermatology and Venereology and Head of Dermatology Department, Hospital de Curry Cabral – Centro Hospitalar de Lisboa Central
Serviço de Dermato-Venereologia, Hospital de Curry Cabral – Centro Hospitalar de Lisboa Central, Lisboa, Portugal

RESUMO – Introdução e Objectivos: A fototerapia (UVB isolados ou em combinação aos UVA) tem-se revelado eficaz no tratamento do prurido grave que complica, frequentemente, a doença renal crónica (DRC) ou a infecção pelo vírus da imunodeficiência humana (VIH). Pretendemos neste estudo avaliar a eficácia e segurança das radiações UVA e UVB de banda-larga, combinadas, no tratamento do prurido refractário associado à DRC e à infecção pelo VIH.

Material e métodos: Para tal foi efectuado um estudo retrospectivo e descritivo de 83 doentes (55 com prurido renal e 28 com infecção pelo VIH), que efectuaram 3 sessões/semana de UVAB. Os UVB foram administrados na dose inicial de 20 a 30mJ/cm² (70% da DEM), aumentados em 30mJ/cm² por sessão, na ausência de eritema, até à regressão do prurido. As doses iniciais e subsequentes de UVA foram calculadas de acordo com o fototipo, não se ultrapassando a dose máxima de 6J/cm². **Resultados:** Os doentes com prurido renal (33 homens e 22 mulheres) tinham em média 57,7 anos de idade, duração da DRC de 8,7 anos e do prurido de 27,8 meses; realizaram, em média 11,1 sessões de fototerapia com doses cumulativas de UVA de 22,9J/cm² e de UVB de 1900mJ/cm²; verificou-se melhoria do prurido após 5 sessões e alívio completo no final do ciclo; todos os doentes continuavam assintomáticos após período médio de 11,2 meses. Os doentes com infecção VIH (18 homens e 10 mulheres) apresentavam, em média, idade de 40,8 anos, seropositividade conhecida há 2,5 anos, prurido generalizado com duração de 13,4 meses e contagem de CD4 de 177 células/μL; efectuaram, em média, 12,1 sessões de fototerapia, 24,3J/cm² de UVA e 2000mJ/cm² de UVB; em 21 doentes constatou-se diminuição do prurido após 5 sessões de UVAB e regressão completa no final do ciclo, permanecendo assintomáticos após período médio de 13,4 meses. Não ocorreram efeitos secundários, excepto pigmentação moderada e eritema ligeiro e transitório. Nos doentes com infecção pelo VIH não se detectou agravamento da imunossupressão. **Conclusão:** Estes resultados apoiam a eficácia e segurança da fototerapia combinada no controlo do prurido associado à DRC e à infecção pelo VIH, podendo o tratamento de um maior número de doentes confirmar as suas potenciais vantagens em relação aos UVA ou UVB utilizados isoladamente.

PALAVRAS-CHAVE – Prurido; Infecção por VIH; Fototerapia.

PHOTOTHERAPY OF RENAL PRURITUS AND OF PRURITUS ASSOCIATED WITH HIV INFECTION

ABSTRACT – Introduction and Objectives: Phototherapy (UVB alone or in combination with UVA) has been used successfully in the treatment of severe pruritus associated with chronic kidney disease (CKD) and human immunodeficiency virus (HIV) infection. This study was performed to evaluate the efficacy and safety of a combination of broad band (BB)

Artigo Original

- UVB and UVA in the control of intractable renal and HIV pruritus. **Material and methods:** Eighty three patients (55 with renal pruritus and 28 associated with HIV infection) were included in this retrospective study. Light treatments with UVAB were given three times a week. The initial UVB dose was 20 to 30mJ/cm² (70% of the MED) increased by 30 mJ/cm² at each subsequent session, until erythema or relief of pruritus was obtained. The initial and subsequent UVA doses were selected based on the skin type and the upper limit was set at 6J/cm². **Results:** The 55 patients with renal pruritus (33 males and 22 females) had a mean age of 57,7 years, a mean duration of CKD of 8,7 years and pruritus for a mean of 27,8 months; they received an average of 11,1 treatments, 22,9J/cm² of UVA and 1900mJ/cm² of UVB; the patients reported appreciable relief of pruritus after 5 treatments and complete resolution at the end of the phototherapy course; the patients were still in remission after a mean follow-up period of 11,2 months. The 28 patients with HIV infection (18 males and 10 females) had a mean age of 40,8 years, were discovered to be seropositive for a mean period of 2,5 years, generalized itch for 13,4 months and a mean CD4 cell count of 177 cells/μL; they received an average of 12,1 treatments, 24,3J/cm² of UVA and 2000mJ/cm² of UVB; 21 patients reported appreciable relief of pruritus after 5 treatments with complete resolution at the end of the phototherapy course and still in remission after a mean follow-up period of 13,4 months. The only side-effects reported were moderate hyperpigmentation and slight erythema. No deleterious effects on immune function were detected in the HIV-infected patients. **Conclusion:** The results suggest that combined BB-UVB and UVA is efficacious and safe in the control of intractable renal and HIV pruritus.

KEY-WORDS – AIDS-related opportunistic infections; HIV infections; Pruritus; Ultraviolet therapy.

Conflitos de interesse: Os autores declaram não possuir conflitos de interesse.

No conflicts of interest.

Suporte financeiro: O presente trabalho não foi suportado por nenhum subsídio ou bolsa.

No sponsorship or scholarship granted.

Responsabilidades éticas e protecção de pessoas e animais / Ethical responsibilities and human and animal protections: Os autores declaram que para esta investigação não se realizaram experiências em seres humanos e/ou animais.

The authors declare that no experiences with humans or animals were undertaken for the present investigation.

Confidencialidade dos dados / Confidentiality agreement: Os autores declaram ter seguido os protocolos éticos acerca da publicação dos dados de doentes e que todos os doentes incluídos no estudo receberam informações suficientes e deram o seu consentimento informado por escrito para participar nesse estudo.

The authors declare that all ethical procedures related to the publication of patient's data were followed and that all patients included in the study were completely informed and gave a written informed consent to participate in the study.

Direito à privacidade e consentimento escrito / Privacy policy and informed consent: Os autores declaram que pediram consentimento aos doentes para usar as imagens no artigo.

The authors declare that patients gave written informed consent for the use of their photos in this article.

Recebido/Received – Dezembro/December 2012; Aceite/Accepted – Janeiro/January 2013

Por decisão dos autores, este artigo não foi redigido de acordo com os termos do novo Acordo Ortográfico.

Correspondência:

Dr. André Laureano

Serviço de Dermatologia e Venereologia

Hospital de Curry Cabral – Centro Hospitalar de Lisboa Central

Rua da Beneficência nº8

1069-166 Lisboa, Portugal

E-mail: andré.oliveira@sapo.pt

INTRODUÇÃO

O prurido generalizado, intenso e refractário às terapêuticas tópicas e sistémicas habituais (Fig. 1), constitui uma complicação habitual quer da doença renal crónica (DRC) onde pode ocorrer em 40 a 60% dos doentes¹, quer da infecção pelo vírus da imunodeficiência humana (VIH), secundário a outras dermatoses ou como manifestação primária da mesma². Em ambas, o prurido moderado a grave é um factor reconhecido de agravamento da morbidade.

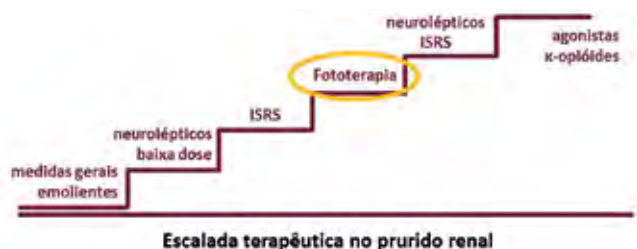

Fig 1 - Escalada terapêutica no prurido renal (ISRS - inibidores selectivos da recaptção da serotonina).

A incidência do prurido renal aumenta com a deterioração da função renal, constituindo um marcador independente de mortalidade nos doentes em hemodiálise³.

Na infecção pelo VIH o prurido pode ser uma manifestação precoce ou surgir em estádios tardios da doença, isolado ou complicando diferentes dermatoses².

A etiopatogenia do prurido nestas situações está ainda mal esclarecida e, conseqüentemente, o mecanismo de acção das terapêuticas disponíveis é também pouco claro⁴.

O prurido renal poderá ser o resultado de uma multiplicidade de mecanismos complexos, nomeadamente xerose, hipervitaminose A, acumulação de iões divalentes (fósforo, cálcio, magnésio), redução do número de glândulas sebáceas e sudoríparas, padrão anormal de inervação cutânea, aumento do número de mastócitos na derme, hiperparatiroidismo com aumento do produto fósforo-cálcio, aos quais se associa uma possível redução do limiar do prurido. A falta de correlação entre estes factores e a gravidade do prurido renal sugere que outros factores possam estar implicados. A hipótese inflamatória tem sido igualmente proposta, considerando que a síndrome urémica é uma doença inflamatória sistémica e o prurido renal a sua manifestação cutânea, constituindo uma base para a explicação do benefício da fototerapia^{1,5,6}.

A patogenia do prurido idiopático associado ao VIH encontra-se também pouco esclarecida, podendo estar envolvidos mecanismos como a elevação do nível sérico de IgE, a desgranulação dos basófilos e mastócitos, a elevação da substância P pelos nervos periféricos infectados pelos VIH e/ou a diminuição da função de barreira da epiderme (Fig. 2)^{2,6,7}.

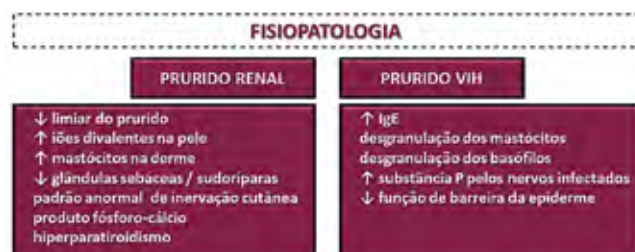

Fig 2 - Possíveis mecanismos fisiopatológicos do prurido renal e do prurido associado à infecção pelo VIH.

Em algumas dermatoses que respondem às radiações UV, como o eczema atópico, a fototerapia combinada tem-se revelado mais eficaz que qualquer destes dois tipos de radiação utilizados isoladamente^{8,9}. Pretendemos no presente estudo, avaliar a eficácia e segurança da fototerapia combinada (UVAB) no tratamento do prurido crónico idiopático associado quer à DRC, quer à infecção pelo VIH.

MATERIAL E MÉTODOS

Foi efectuado um estudo retrospectivo de 83 doentes, 55 com prurido renal e 28 com infecção pelo VIH, tratados na Consulta de Fototerapia do Hospital de Curry Cabral ao longo de um período de 17 anos (1994 – 2011). Todos os doentes apresentavam prurido generalizado há mais de 6 meses, de intensidade moderada a grave, resistente às terapêuticas tópicas e sistémicas habituais. Foram suspensos todos os anti-pruriginosos 1 a 2 semanas antes do início do período de estudo. Tendo em conta a gravidade das doenças subjacentes ou associadas, foram mantidas as restantes terapêuticas em curso. Em caso de terapêutica com fármacos de potencial fotossensibilizante, as doses de radiação foram administradas de acordo e aumentadas mais lentamente.

Foram excluídas contra-indicações para a fototerapia, assim como dermatoses primárias ou outras doenças sistémicas potencialmente indutoras de prurido

Artigo Original

generalizado. Todos os doentes com prurido renal apresentavam um grau de DRC igual ou superior a 4.

Todos os doentes foram submetidos, previamente ao início de cada ciclo, a avaliação laboratorial e oftalmológica; antes de cada sessão de fototerapia foram graduadas e registadas as intensidades do eritema, da pigmentação e do prurido (0-ausente; 1-mínimo; 2-moderado; 3-intenso).

Em todos os casos, foram efectuadas três sessões semanais de fototerapia combinada (UVA e UVB de banda-larga), respeitando as normais de protecção ocular e dos genitais externos masculinos. Nos doentes com prurido renal as radiações foram administradas imediatamente antes ou após as sessões de hemodiálise, para conveniência dos doentes com esta modalidade de substituição renal.

Como fonte de irradiação utilizou-se uma cabine Waldmann UV 7001K (UVA+UVB de banda larga) equipada com 27 lâmpadas emissoras de radiação UVA (comprimento de onda 320 a 410nm, máximo 365nm) e 13 lâmpadas emissoras de UVB (285 a 350nm), que permitem o microprocessamento electrónico das doses.

A dose inicial de UVB administrada foi 70% da dose de eritema mínimo (DEM), aumentada em 20 a 30mJ/cm² em cada sessão subsequente, na ausência de eritema e até à regressão completa do prurido.

A dose inicial de UVA foi calculada tendo em conta o fototipo de Fitzpatrick: 2J/cm² nos doentes com fototipo igual ou inferior a II e de 1J/cm² nos doentes com fototipo igual ou superior a III; nas sessões seguintes, as doses de UVA foram aumentadas em 1J/cm² por cada 10mJ/cm² de UVB, ajustadas ao grau de pigmentação e não ultrapassando a dose máxima de 6J/cm².

O estudo incluiu a descrição de vários parâmetros: sexo, idade e raça dos doentes; duração do prurido e da doença subjacente (DRC ou seropositividade para o VIH em anos); terapêuticas anteriores ou em curso (da doença associada, incluindo terapêuticas de substituição renal, e do prurido); alterações laboratoriais (incluindo ureia e creatinina séricas, nos doentes com prurido renal, e contagem de células CD4+ nos doentes com prurido associado à infecção pelo VIH); lesões cutâneas (morfologia e distribuição por área de superfície cutânea); intensidade e características do prurido; resposta à fototerapia; efeitos secundários; recidivas e duração do *follow-up*.

RESULTADOS

Os 55 doentes com prurido renal, 33 homens e 22 mulheres, 53 caucasóides e 2 de raça negra (51

doentes com fototipo III, 2 com fototipo IV e 2 com fototipo VI) apresentavam idade média de 57,7 anos (idade compreendida entre 27 a 86 anos de idade) e todos negavam exposição solar habitual, profissional ou recreativa.

A duração média da DRC, à data de início da fototerapia, era de 8,7 anos (variando entre 1 e 59 anos). A DRC estava maioritariamente relacionada com processos de glomerulonefrite crónica, em 23 doentes, nefropatia diabética em 15, nefrosclerose não discriminada em 9, doença renal poliquística em 5, não tendo sido possível identificar a sua causa em 3 doentes (Fig. 3).

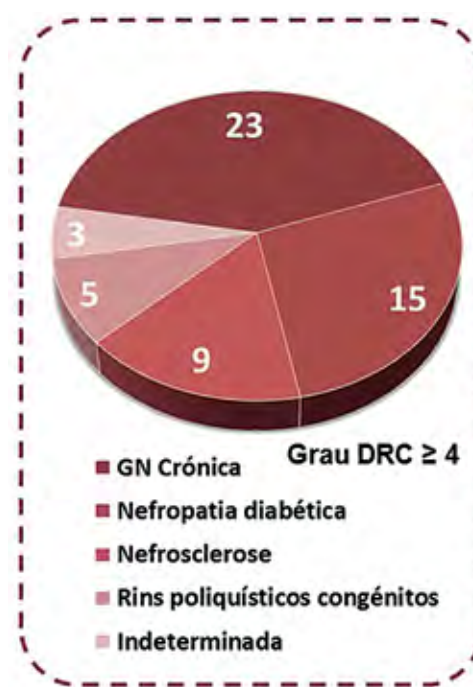


Fig. 3 - Etiologia da doença renal crónica.

Das doenças associadas, destacou-se diabetes *mellitus* em 15 doentes, hipertensão arterial em 7, insuficiência cardíaca em 7, hepatite crónica B e C em 2, doença hepática colestática (1 doente) e úlcera péptica (1 doente).

Do ponto de vista laboratorial, detectaram-se as alterações habituais da DRC, destacando-se, em todos os doentes, a elevação da ureia e creatinina séricas, com valores médios de 152 e 8,0mg/dL, respectivamente. Ainda, anemia normocítica e normocrómica em 40 doentes (valor médio de hemoglobina de 9,9g/dL), hipercaliémia em 11 doentes (média 6,0mEq/L) e hiperparatiroidismo secundário em 5 doentes.

A observação oftalmológica evidenciou angiosclerose em 5 doentes, cataratas em 4, tendo sido normal nos restantes.

No que respeita à terapêutica de substituição renal, 47 dos 55 doentes estavam a efectuar hemodiálise trisemanal, 3 estavam em programa diário de diálise peritoneal e 3 tinham sido submetidos a transplante renal. Um dos doentes em hemodiálise tinha sofrido rejeição do enxerto.

Nenhum doente referia melhoria significativa do prurido com a diálise ou após o transplante renal.

Os doentes já tinham efectuado múltiplas terapêuticas antipruriginosas tópicas e sistémicas, sem melhoria sintomática. Nomeadamente, emolientes, dermocorticóides e hidroxizina, em todos os doentes, cetirizina em 8, oxazepam e prometazina em 5, terfenadina em 4 e doxepina em 3 doentes.

O prurido renal tinha a duração média de 27,8 meses (variando entre 6 e 120 meses). Em todos os doentes o prurido tinha surgido apenas após a confirmação diagnóstica da DRC e, em média, 5,1 anos mais tarde (entre 2 meses a 35 anos). Em 37 dos 50 doentes em diálise, o prurido tinha-se iniciado já no decurso deste programa terapêutico, entre 2 meses e 6 anos.

Não se verificou alteração da intensidade do prurido com a continuidade da diálise em 46 doentes. Eram frequentes as crises paroxísticas de prurido generalizado durante e após as sessões de hemodiálise.

O prurido era, em todos os casos, generalizado, mais intenso no dorso, nádegas e superfície de extensão dos braços; moderado em 22 doentes e intenso em 33 (com grau mais avançado de DRC).

Na observação dermatológica salientava-se a presença, em todos os doentes, de pele descamativa, hiperpigmentação difusa, habitualmente observada na DRC, e lesões de coceira dispersas pelo tegumento, atingindo, em média, 11,3% da superfície cutânea (Fig. 4).

Nos 17 doentes com DRC mais grave e prurido mais intenso observavam-se também múltiplas lesões de prurigo nodular.

Dos doentes com DRC, 53 necessitaram, durante o período de estudo, de apenas de um ciclo de fototerapia combinada para controlo do prurido, 1 doente de 2 ciclos e outro de 3. A duração média de cada ciclo foi de 30 dias (8 a 110 dias), tendo sido realizados, em média, 11,1 sessões de fototerapia nesse período de tempo. A dose média máxima de UVA administrada foi de 2,5J/cm² (1,5 a 6J/cm²) e a dose cumulativa média necessária para regressão sintomática foi de 22,9J/cm² (7,5 a 80,5J/cm²).

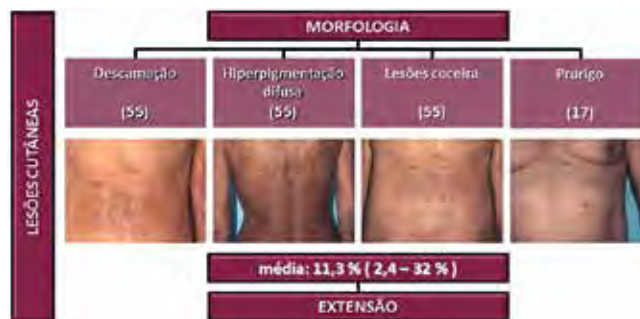

Fig 4 - Morfologia e extensão das lesões cutâneas nos doentes com prurido renal.

Em relação aos UVB, efectuou-se a dose média máxima de 250mJ/cm² (90 a 390mJ/cm²) e a dose média cumulativa de 1900mJ/cm² (300 a 7970mJ/cm²) (Fig. 5).

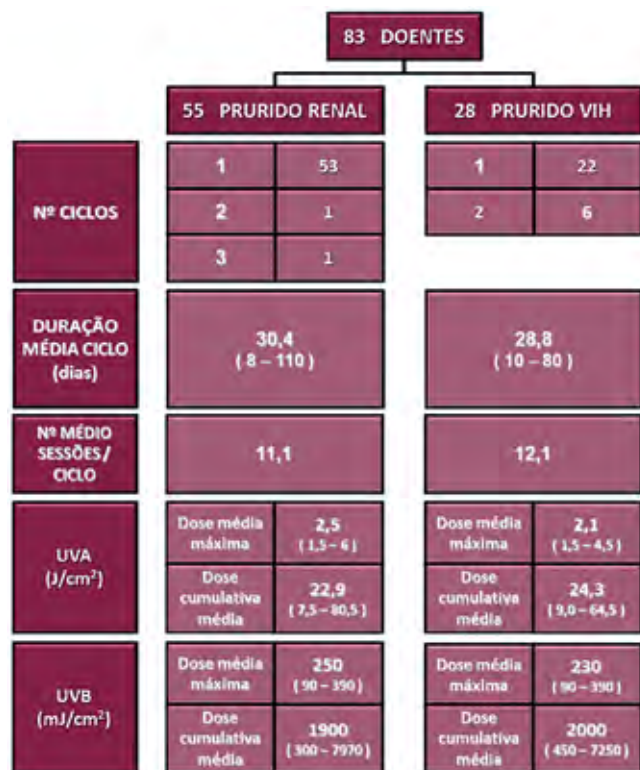

Fig 5 - Fototerapia UVAB no prurido renal e associado ao VIH: duração, número de sessões, dose média máxima e cumulativa de UVA e UVB.

Verificou-se, em todos os casos, melhoria acentuada do prurido após 5 sessões de fototerapia de UVAB.

Artigo Original

À data da conclusão do ciclo, verificou-se alívio significativo em 26 doentes e completo em 29.

Após 5 sessões, as lesões de coceira atingiam cerca de 50% da superfície cutânea lesada inicialmente. No final do ciclo tinham regredido completamente em metade dos doentes, ocupando menos de 20% da área cutânea inicial nos restantes. Recomendou-se a aplicação diária de emolientes em todos os casos.

Todos os doentes continuavam assintomáticos ou referiam apenas prurido ligeiro após um período médio de *follow-up* de 11,2 meses (2 a 65 meses) (Fig. 6).

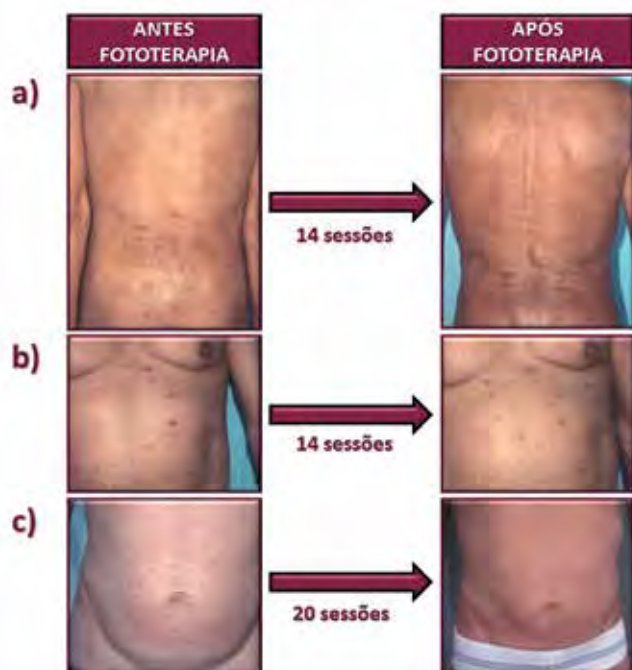


Fig. 6 - Benefícios da fototerapia combinada UVAB no tratamento do prurido (a, b – prurido renal; c – prurido associado à infecção pelo VIH).

Não ocorreram efeitos secundários significativos, para além de pigmentação moderada em 41 doentes e eritema ligeiro e transitório em 2 doentes. A reavaliação laboratorial e oftalmológica, após conclusão do ciclo, foi sobreponível.

Dos 28 doentes com infecção VIH, 18 homens e 10 mulheres, 25 de raça caucasóide e 3 de raça negra (25 com fototipo III e 3 com fototipo VI), apresentavam, em média, idade de 40,8 anos (27 a 70 anos) e seropositividade conhecida há 2,5 anos (1 mês a 6 anos) para o VIH-1 (em 27 doentes) ou VIH-2 (1 doente).

No que respeita à avaliação laboratorial prévia

ao início da fototerapia, destacava-se uma contagem média de CD4 de 177 células/ μ L (18 a 632 células/ μ L). A quantificação da carga viral foi determinada em 13 doentes, tendo sido indetectável em 7. A observação oftalmológica foi normal em todos os casos.

Em todos os doentes já tinham sido prescritos emolientes e antihistamínicos orais sem melhoria do prurido; negavam igualmente alteração da sua intensidade com as restantes terapêuticas efectuadas, nomeadamente anti-retrovirais em 14 doentes, e cotrimoxazol em 7 doentes.

Todos os doentes referiam, à data de início da fototerapia, prurido intenso, generalizado e incapacitante, com duração média de 13,4 meses (6 a 42 meses).

Em 12 doentes o início do prurido antecedeu o diagnóstico da infecção pelo VIH. Em 13 doentes, o início do prurido ocorreu, em média, 31,5 meses (2 a 94 meses) após o diagnóstico da infecção.

Todos os doentes apresentavam xerose cutânea difusa e lesões de coceira, atingindo em média 12,6 % da superfície cutânea. Em 15 doentes era igualmente possível a observação de lesões de prurigo nodular na superfície de extensão dos membros (Fig. 7).

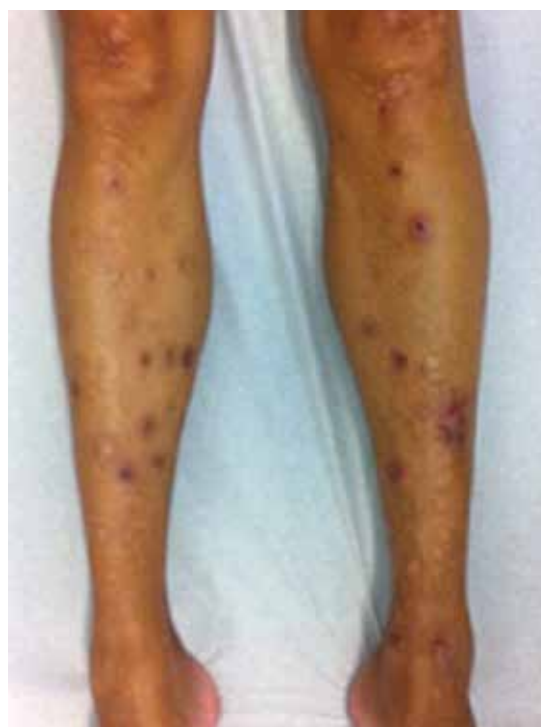

Fig. 7 - Lesões de prurigo nodular na superfície de extensão dos membros inferiores em doente com prurido associado à infecção pelo VIH.

Nos doentes com prurido associado ao VIH, 22 necessitaram de apenas 1 ciclo e 6 de 2 ciclos, durante um período total médio de 29 dias (10 a 80 dias), tendo sido efectuadas, em média, 12 sessões de fototerapia combinada.

A dose média máxima de UVA administrada foi de $2,1\text{J}/\text{cm}^2$ (1,5 a $4,5\text{J}/\text{cm}^2$) e a dose cumulativa média necessária para regressão sintomática foi de $24,3\text{J}/\text{cm}^2$ (9,0 a $64,5\text{J}/\text{cm}^2$). Em relação aos UVB, efectuou-se a dose média máxima de $230\text{mJ}/\text{cm}^2$ (90 a $390\text{mJ}/\text{cm}^2$) e a dose média cumulativa de $2000\text{mJ}/\text{cm}^2$ (450 a $7250\text{mJ}/\text{cm}^2$) (Fig. 5).

Constatou-se franca diminuição do prurido após 5 sessões de UVAB em 21 doentes, com regressão completa no final do ciclo em 12 e alívio significativo em 9 doentes, permanecendo assintomáticos após um período médio de *follow-up* de 13,4 meses (Fig. 6).

Verificou-se recorrência do prurido, em média 10 meses após conclusão do primeiro ciclo, em 6 doentes, todos com lesões iniciais de prurigo e mais imunossuprimidos (contagem média de células CD4 $87,3$ de células/ μL). Nestes doentes, a duração média do primeiro ciclo foi de 36,2 dias, com dose média cumulativa de UVA de $36,7\text{J}/\text{cm}^2$ e de UVB de $1800\text{mJ}/\text{cm}^2$. Foi efectuado segundo ciclo terapêutico com duração média de 35 dias, dose média cumulativa de UVA de $19,4\text{J}/\text{cm}^2$ e de UVB de $1900\text{mJ}/\text{cm}^2$, com rápida e sustentada melhoria em 3 deles.

Não se identificaram efeitos secundários da fototerapia, para além de hiperpigmentação moderada em 18 doentes. Salienta-se a ausência de parâmetros clínicos ou laboratoriais de agravamento da imunossupressão, nomeadamente variação na contagem das células CD4 após a conclusão do ciclo de fototerapia UVAB.

DISCUSSÃO

Os UVB foram utilizados pela primeira vez em 1975, por Saltzer e Grove, no tratamento de 8 doentes com prurido renal grave, então com resultados promissores. Nos últimos 35 anos continuaram a ser utilizados frequentemente, particularmente quando outras terapêuticas são incapazes de controlar o prurido associado à DRC¹⁰⁻¹².

A eficácia dos UVA no tratamento do prurido renal foi avaliada por Hindson e col. em 9 doentes com DRC¹³. Neste estudo não se observou eritema e todos os doentes referiam algum alívio sintomático 24 horas após a exposição aos UVA. Apesar de a resposta não ter sido tão marcada como a verificada com os UVB, a maior margem de segurança dos UVA torna a

fototerapia com este tipo de radiação prática e segura. Acresce-se ainda o possível efeito placebo dos UVA no prurido crónico dos hemodialisados, conforme evidenciado no estudo de Taylor e col.¹⁴.

Os UVB de banda-larga são considerados eficazes no tratamento do prurido renal. Os UVB de banda-estreita, apesar de menos eritemogénicos e com favorável perfil de segurança, carecem ainda de um número superior de estudos e randomizados, que evidenciem claramente uma eficácia terapêutica superior à dos UVB de banda-larga^{15,16}.

Os resultados do nosso estudo favorecem a utilização combinada de UVA e UVB de banda-larga no tratamento do prurido associado à DRC. Constatámos a diminuição significativa do prurido apenas com 5 sessões de UVAB e regressão sintomática acentuada ou completa no final do ciclo. Os doentes permaneceram assintomáticos após um período médio de *follow-up* de 11,2 meses.

A duração média a que submetemos os nossos doentes com prurido renal foi semelhante à relatada pela maioria dos autores, mas a dose média máxima de UVB necessária para a regressão completa do prurido foi inferior à referida em alguns estudos que efectuaram apenas UVB¹⁷. É possível que a associação de radiação UVA, nos esquemas de fototerapia combinada UVAB, tenha alguma actividade sinérgica ou efeito placebo adicional, permitindo de algum modo, reduzir a dose máxima de UVB necessária à regressão sintomática. Os UVA nas doses utilizadas não provocam habitualmente eritema, e a pigmentação que induzem não é de grau suficiente para reduzir a eficácia dos UVB. Em conclusão, é possível que a associação dos UVA aos UVB de banda-larga na fototerapia combinada permita não só potenciar a acção dos UVB, mas também alargar a margem de segurança deste método terapêutico. No entanto, deve ser considerado o risco carcinogénico das radiações UV numa população de doentes transplantados ou candidatos a transplante renal, logo potencialmente expostos a medidas terapêuticas imunossupressoras crónicas¹⁸.

Não se encontrou qualquer relação entre a gravidade ou persistência do prurido e as características demográficas da população estudada, etiologia da DRC, terapêutica de substituição dialítica ou duração da diálise.

Nos 21 doentes com infecção pelo VIH verificou-se diminuição acentuada do prurido após 5 sessões de UVAB, com resposta significativa ou completa no final do primeiro ciclo. Verificou-se a recorrência do prurido, em média após 10 meses, em 6 doentes mais imunossuprimidos.

Artigo Original

O tratamento do prurido associado à infecção pelo VIH é particularmente difícil e acarreta risco de potencial agravamento da imunossupressão, conforme demonstrado em alguns estudos *in vitro* que revelaram que as radiações UV têm capacidade de reduzir o número e função das células do sistema imunitário, alterar o DNA celular, favorecendo a inclusão do gene viral, induzindo deste modo a proliferação do VIH^{9,20}. No entanto, não se demonstrou, até à data, qualquer influência negativa das radiações UVA ou UVB na função imunitária destes doentes²¹⁻²².

No presente estudo também não detectámos evidência clínica ou laboratorial de agravamento da imunossupressão pela fototerapia combinada. Deste modo, desde que utilizada criteriosamente, esta pode constituir uma boa alternativa terapêutica nestes doentes, particularmente os menos imunossuprimidos. No entanto, apesar de segura, é recomendável a monitorização da contagem das células CD4 e carga viral, antes, durante e após a conclusão da terapêutica.

Tal como referido anteriormente, a fisiopatologia, quer do prurido renal, quer do prurido associado à infecção pelo VIH, é complexa e pode incluir vários mecanismos. O que se encontra em concordância com a acção terapêutica dos UVB a nível sistémico e dos UVA, possivelmente a nível local. Os UVB atenuam o desenvolvimento das células Th1, diminuindo consequentemente a síntese de IL-2 e as citocinas pró-inflamatórias sistémicas. Por outro lado, induzem a apoptose dos mastócitos da derme e redução da libertação de histamina, diminuem a síntese de substância P como resultado da redução das fibras nervosas epidérmicas e inibem a acumulação de iões divalentes na pele (Fig. 8)^{9,17}.

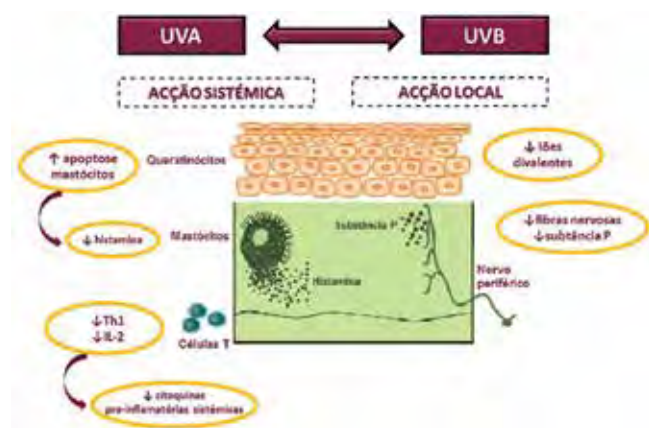


Fig. 8 - Possíveis mecanismos de acção das radiações UVA e UVB no tratamento do prurido.

No que respeita ao prurido renal, os presentes resultados não contrariam a possibilidade dos UV inativarem uma ou mais substâncias circulantes associadas à DRC, podendo deste modo a remissão sintomática ter uma duração semelhante ao intervalo de tempo decorrido entre o início da DRC e as primeiras queixas de prurido, o que está de acordo com os resultados propostos por Shultz e col. A sua eficácia poderá ainda dever-se à produção de um fotoproducto com actividade antipruriginosa^{6,11,12}.

CONCLUSÃO

Os resultados deste trabalho apoiam a eficácia e segurança da associação das radiações UVAB no controlo do prurido associado quer à DRC quer à infecção pelo VIH.

O tratamento de um maior número de doentes poderá então vir a reforçar o seu interesse nestas duas situações clínicas, assim como as potenciais vantagens da fototerapia combinada UVAB em relação aos UVA ou UVB utilizados isoladamente.

BIBLIOGRAFIA

1. Schwartz IF, Laina A. Management of Uremic Pruritus. *Semin Dial.* 2000; 3:177-80.
2. Serling SL, Leslie K, Maurer T. Approach to Pruritus in the Adult HIV-Positive Patient. *Semin Cutan Med Surg.* 2011; 30(2):101-6.
3. Wang H, Yosipovitch G. New insights into the pathophysiology and treatment of chronic itch in patients with end-stage renal disease, chronic liver disease, and lymphoma. *Int J Dermatol.* 2010; 49:1-11.
4. Metz M, Stander S. Chronic pruritus – pathogenesis, clinical aspects and treatment. *J Eur Acad Dermatol Venereol.* 2010; 24:1249-60.
5. Berger T, Steinhoff M. Pruritus and Renal Failure. *Semin Cutan Med Surg.* 2011; 30(2):99-100.
6. Pinto GM. Fototerapia no prurido renal e no prurido associado à infecção pelo VIH. *Trab Soc Port Dermatol Venereol.* 1996; 4:235-48.
7. Akaraphanth R, Lim HW. HIV, UV and immunosuppression. *Photodermatol Photoimmunol Photomed.* 1999; 15:28-31.
8. Tey HL, Yosipovitch G. Targeted Treatment of Pruritus: a look into the future. *Br J Dermatol.* 2011; 165:5-17.

9. Weichenthal M, Schwarz T. Phototherapy: How does UV Work? *Photodermatol Photoimmunol.* 2005; 260-6.
10. Murphy M, Carmichael AJ. Renal Itch. *Clin Exp Dermatol.* 2000; 25:103-6.
11. Gilchrist BA, Stren R, Steinman TL, Brown RS, Arndt KA, Anderson WW. Clinical features of pruritus among patients undergoing maintenance hemodialysis. *Arch Dermatol.* 1982; 118:154-6.
12. Saltzer EI. Relief from uremic pruritus: a therapeutic approach. *Cutis.* 1975; 16:298-9.
13. Hindson C, Taylor A, Martin A, Downey A. UVA light for relief of uraemic pruritus. *Lancet.* 1981; 1:215.
14. Taylor R, Taylor AE, Diffey BL, Hindson TC. A placebo-controlled trial of UVA phototherapy for the treatment of uraemic pruritus. *Nephron.* 1983; 33:14-6.
15. Ko MJ, Yang JY, Wu Hy, Hu FC, Chen SI, et al. Narrowband ultraviolet B phototherapy for patients with refractory uraemic pruritus: a randomized controlled trial. *Br J Dermatol.* 2011; 165:633-9.
16. Seckin D, Demircay Z, Akin O. Generalized pruritus treated with narrowband UV. *Int J Dermatol.* 2007; 46:367-70.
17. Rivard J, Lim HW. Ultraviolet Phototherapy for Pruritus. *Dermatol Ther.* 2005; 18:344-54.
18. Greaves MW. Itch in systemic disease: therapeutic options. *Dermatol Ther.* 2005; 18:323-327.
19. Lim HW, Vallurupalli S, Meola T, Soter NS. UVB phototherapy is an effective treatment for pruritus in patients infected with HIV. *J Am Acad Dermatol.* 1997; 37:414-17.
20. Breuer-McHam J, Marshall G, Adu-Oppong A, Goller M, Mays S, Berger T, et al. Alterations in HIV expression in AIDS patients with psoriasis or pruritus treated with phototherapy. *J Am Acad Dermatol.* 1999; 40:48-60.
21. Stern RS, Mills DK, Krell K, Zmudzka BZ, Beer JZ, et al. HIV-positive patients differ from HIV-negative patients in indications for and type of UV therapy used. *J Am Acad Dermatol.* 1998; 39:48-55.
22. Zmudzka B, Miller SA, Jacobs ME, Beer JZ. Medical UV Exposures and HIV Activation. *Photochem Photobiol.* 1996; 64(2):246-53.
23. Gelfand JM, Rudikoff D, Lebwohl M, Klotman ME. Effect of UV-B Phototherapy on Plasma HIV Type 1 RNA Viral Level: a Self-Controlled Prospective Study. *Arch Dermatol.* 1998; 134:940-5.