

## Caso Clínico

# DERMATOSE IGA LINEAR DA INFÂNCIA – APRESENTAÇÃO EM CACHO DE UVA ESCROTAL

Olga Ferreira<sup>1\*</sup>, Alberto Mota<sup>2\*</sup>, Paulo Morais<sup>3\*</sup>, Ana Filipa Duarte<sup>1\*</sup>, Herberto Bettencourt<sup>4</sup>, Áurea Canelhas<sup>4</sup>, Filomena Azevedo<sup>5</sup>

<sup>1</sup>Interna do Internato Complementar de Dermatologia e Venereologia/Resident, Dermatology and Venereology;

<sup>2</sup>Assistente Hospitalar Graduado de Dermatologia e Venereologia/Graduated Consultant, Dermatology and Venereology

<sup>3</sup>Assistente Hospitalar de Dermatologia e Venereologia/Consultant, Dermatology and Venereology

<sup>4</sup>Serviço de Anatomia Patológica / Pathology Department, Hospital de São João EPE, Porto, Portugal

<sup>5</sup>Directora do Serviço de Dermatologia e Venereologia/Head, Dermatology and Venereology Department  
Serviço de Dermatologia e Venereologia, Hospital de São João EPE, Porto, Portugal

\*Faculdade de Medicina, Universidade do Porto/Faculty of Medicine, Oporto University, Portugal

**RESUMO** – A dermatose IgA linear infantil, ou dermatose bolhosa crónica da infância, é uma doença imuno-bolhosa, subepidérmica e adquirida. Este caso ilustra uma forma de apresentação peculiar de uma doença incomum da infância e pretende salientar a importância da dapsona no seu tratamento, numa altura em que este fármaco é cada vez mais de acesso limitado.

**PALAVRAS-CHAVE** – Criança; Dermatose IgA linear; Dermatose bolhosa crónica; Dapsona.

## LINEAR IGA DERMATOSIS – SCROTAL CLUSTER OF GRAPES PRESENTATION

**ABSTRACT** – Linear IgA dermatosis, or chronic bullous disease of childhood, is an acquired subepidermic immunobullous disease. This case illustrates a peculiar form of presentation of an uncommon pathology of childhood and emphasizes the importance of dapsone in its treatment, especially in at a time when availability of this drug is limited.

**KEY-WORDS** – Immunoglobulin A; Autoimmune Diseases; Skin Diseases, Vesiculobullous; Child; Dapsone.

**Conflitos de interesse:** Os autores negam conflitos de interesse.  
No conflicts of interest.

### Correspondência:

Dr.<sup>a</sup> Olga Ferreira

Serviço de Dermatologia e Venereologia

Hospital de São João, EPE

Alameda Hernâni Monteiro

4202-451 Porto

Tel: +351 225512193, Fax: +351 225512193

E-mail: [ocsferreira@gmail.com](mailto:ocsferreira@gmail.com)

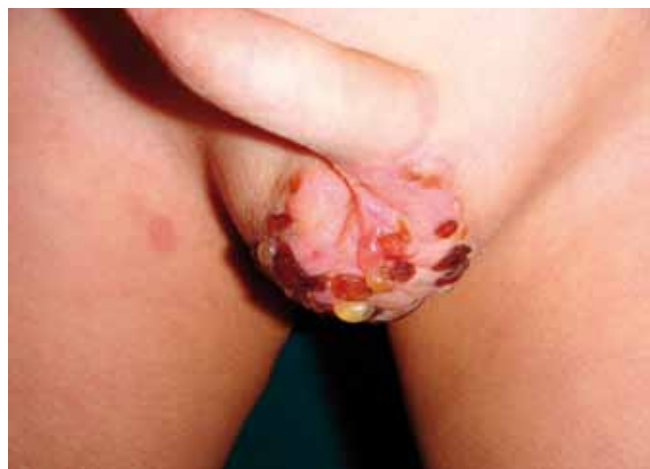## Caso Clínico

### INTRODUÇÃO

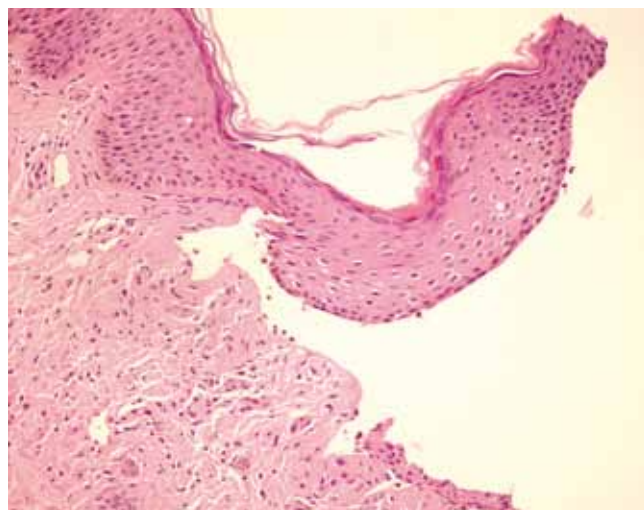
A dermatose IgA linear (DIgA) é uma dermatose bolhosa rara, sendo também conhecida como dermatose bolhosa crónica da infância, dermatite herpetiforme juvenil ou penfigóide juvenil<sup>1</sup>. Manifesta-se pela presença de erupção vésico-bolhosa, habitualmente confinada à pele, mas também pode envolver as mucosas. Histologicamente, caracteriza-se pela presença de bolha subepidérmica e pela deposição linear de anticorpos IgA na membrana basal na imunofluorescência directa.

### CASO CLÍNICO

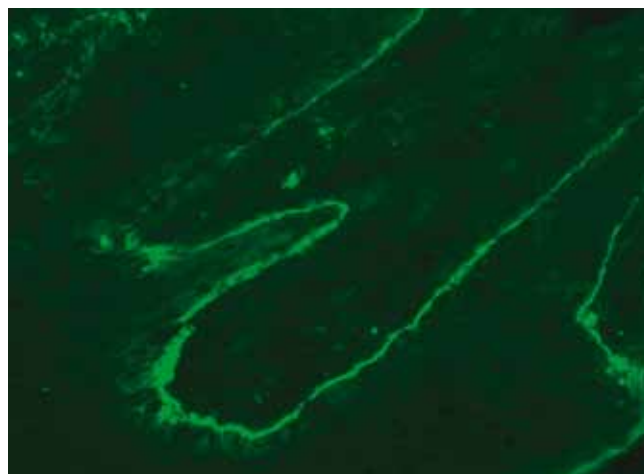
Um menino de 3 anos foi observado na consulta por bolhas tensas e agrupadas, de conteúdo citrino, entre-meadas por crostas e localizadas no escroto, de forma agrupada e sem atingimento do restante tegumento cutâneo ou das mucosas (Fig. 1). No exame histológico da biópsia observou-se bolha subepidérmica, com um infiltrado neutrofilico, escassos linfócitos e alguns eosinófilos (Fig. 2). A imunofluorescência directa mostrou deposição de IgA com uma distribuição linear ao longo da membrana basal (Fig. 3). Sendo o diagnóstico compatível com dermatose IgA linear infantil, iniciou-se tratamento com prednisolona *per os* (1 mg/kg/dia). Contudo, não se observou resposta terapêutica favorável ao fim de um mês, pelo que a prednisolona foi substituída pela dapsona (0,5mg/kg/dia), após determinação dos níveis de glicose-6-fosfato-desidrogenase (G-6-PD), os quais se encontravam dentro dos limites normais. Apesar



**Fig. 1** - Bolhas tensas e algumas crostas agrupadas em cacho de uvas no escroto.



**Fig. 2** - H&E: bolha subepidérmica associada a infiltrado neutrofilico.



**Fig. 3** - Imunofluorescência directa: deposição linear de IgA ao longo da membrana basal.

da melhoria significativa ao fim de uma semana de tratamento, foi detectada anemia não hemolítica, pelo que a dapsona foi suspensa e substituída pela flucloxacilina oral (125mg,qid), a qual, no entanto, se revelou totalmente ineficaz no controlo da doença, tendo-se observado o aparecimento de novas bolhas. Em face da situação, optou-se por reintroduzir a dapsona, iniciando o tratamento com metade da dose (0,25mg/Kg), controlo semanal do hemograma e aumento progressivo até 1mg/Kg/dia. Neste esquema foi possível a remissão completa da dermatose e uma boa tolerância terapêutica, nomeadamente sem anemia.

### DISCUSSÃO

A DIgA é uma doença rara e apresenta um discreto predomínio do sexo feminino<sup>2,3</sup>. Inicia-se com pródromos inespecíficos de prurido ou ardor, seguidos pelo aparecimento de lesões vésico-bolhosas em fundo de pele aparentemente normal ou base eritematosa. Caracteristicamente, as lesões podem agrupar-se em roseta ou colar de pérolas<sup>2,4</sup>. Apesar das manifestações clínicas serem semelhantes, alguns autores distinguem duas formas de DIgA, com base numa distribuição etária bimodal da afecção, isto é, a do adulto e a infantil. Para além da diferença do pico de incidência, respectivamente entre 60 a 65 anos e 4,5 anos, são também encontradas diferenças na distribuição das lesões<sup>1</sup>. Na forma do adulto, as lesões podem distribuir-se predominantemente nas superfícies extensoras dos membros, podendo clinicamente assemelhar-se à dermatite herpetiforme, ou então localizarem-se no tronco e zonas flexoras dos membros, numa distribuição similar à do penfigóide bolhoso<sup>1</sup>. Na variante infantil, as lesões distribuem-se tipicamente ao abdómen inferior e perineo<sup>1</sup>. O envolvimento das mucosas é mais frequente no adulto. Contudo, é fundamental que seja pesquisado em todos os doentes, mesmo que não apresentem queixas, destacando-se o exame oftalmológico pelo risco de fibrose subconjuntival, simbléfaro e entrópion cicatricial<sup>1,5,6</sup>. O nosso doente não apresentou sintomas oculares e o exame oftalmológico foi normal.

Em alguns casos, é possível a remissão espontânea da DIgA, a qual é mais frequentemente observada na forma infantil, com duração média da doença entre 2 a 4 anos<sup>2,3,7,8</sup>. Contudo, na maioria dos casos é necessário o tratamento farmacológico, como no nosso doente.

A histologia e, particularmente, a imunofluorescência são exames auxiliares de diagnóstico muito úteis na abordagem da DIgA. A biópsia cutânea deve ser realizada em lesão recente<sup>2,4</sup>. O exame histopatológico revela tipicamente a presença de uma bolha subepidérmica em associação a um infiltrado de neutrófilos dermo-epidérmico e eventualmente colectado em microabcessos no topo das papilas dérmicas. Ocasionalmente, podem ser observados alguns eosinófilos neste infiltrado<sup>1,2,4</sup>.

A demonstração de deposição linear de IgA ao longo da membrana basal na imunofluorescência directa é condição *sine qua non* para o diagnóstico<sup>15</sup>. Em alguns doentes pode também ocorrer deposição de IgG, que é mais frequente na variante do adulto<sup>6</sup>.

A imunofluorescência indirecta com recurso ao *salt-split-skin* veio aumentar a detecção de anticorpos

circulantes, sendo que na maioria dos casos estes anticorpos se ligam ao lado epidérmico da membrana, mas ocasionalmente, também ao lado dérmico ou a ambos os lados<sup>1</sup>. Estes anticorpos são detectados com maior frequência na forma infantil da dermatose.

A técnica de *Western Immunoblot* veio permitir a caracterização dos antigénios da membrana basal aos quais se ligam os anticorpos específicos. Foram identificados inúmeros antigénios, contudo os mais bem caracterizados são os de 97KDa e 120KDa<sup>1,4,5</sup>. Estes antigénios localizam-se na lâmina lúcida e representam porções clivadas do domínio extracelular do antigénio do penfigóide bolhoso (*bullous pemphigoid antigen 2* [BPAG2, 180 KDa])<sup>4,5</sup>.

Apesar de não ter sido identificado um factor precipitante discernível no nosso doente, existem várias associações descritas na literatura, nomeadamente a fármacos (uma lista extensa, contudo a vancomicina é a mais frequentemente implicada), infecções, doenças linfoproliferativas, tumores sólidos (neoplasia maligna da bexiga em particular), outras doenças auto-imunes não cutâneas, doença inflamatória intestinal e imunizações (nomeadamente a vacina da gripe)<sup>1,9</sup>.

O diagnóstico diferencial da DIgA inclui a dermatite herpetiforme, penfigóide bolhoso, epidermólise bolhosa adquirida, lúpus eritematoso bolhoso, entre outras dermatoses que cursam com formação de bolhas<sup>2</sup>. A dermatite herpetiforme e o penfigóide bolhoso constituem os principais diagnósticos a considerar. A dermatite herpetiforme associa-se caracteristicamente à enteropatia sensível ao glúten e cursa com queixas de prurido mais intenso, infiltrado neutrofilico mais difuso, deposição granular de IgA na membrana basal e detecção de anticorpos anti-gliadina e anti-transglutaminase. O penfigóide bolhoso ocorre, habitualmente, em faixas etárias mais elevadas, histologicamente o infiltrado inflamatório é predominantemente eosinofílico, a imunofluorescência directa revela deposição linear de IgG e C3 na membrana basal e são detectados anticorpos anti-BP180 e anti-BP230.

Relativamente à abordagem terapêutica a encetar nestes doentes, é fundamental a interrupção de factores desencadeantes, se estes tiverem sido identificados, antes de instituir tratamento farmacológico. Foram descritos inúmeros fármacos na literatura, nomeadamente as sulfonas, corticóides, antibióticos e agentes imunossuppressores como sendo válidos no tratamento desta afecção. No nosso doente foram usadas três dessas terapêuticas, mas a única que se revelou eficaz foi a dapsona.

A dapsona é o fármaco de primeira linha no tratamento da DIgA e actua por interferência na biossíntese do folato e na actividade dos neutrófilos, devendo ser

## Caso Clínico

administrada na dose de 1-2mg/kg/dia. Apresenta um início de resposta rápido, geralmente em 24 a 48 horas, pelo que quando se mostra ineficaz, o diagnóstico de DIgA deve ser reconsiderado<sup>2</sup>. Antes de iniciar o tratamento com este fármaco deve-se proceder ao doseamento da G6PD, uma vez que níveis deficitários podem condicionar anemia hemolítica grave<sup>1</sup>. A monitorização deverá incluir o hemograma, solicitado com periodicidade semanal no primeiro mês, mensal durante os quatro meses seguintes e posteriormente semestral. A avaliação da função renal e hepática, ao sexto mês de tratamento e subsequentemente uma vez por ano, torna-se necessária. Para além da anemia hemolítica, hepatotoxicidade e hipoalbuminemia, pode raramente ocorrer metahemoglobinemia, que em níveis baixos cursa com cianose dos lábios e extremidades, servindo como indicador de adesão à terapêutica, mas que em níveis altos se pode tornar sintomática, com aparecimento de astenia, cefaleia e taquicardia<sup>1,2</sup>. De facto, a dapsona tem sido bem tolerada no nosso doente com excepção de episódio de anemia não hemolítica no primeiro mês de tratamento. Contudo, verificou-se boa tolerância após reintrodução do fármaco. De salientar que quedas de hemoglobina 2 a 3g/dl são frequentes no início do tratamento e que geralmente ocorre uma compensação parcial à custa do desenvolvimento de reticulocitose<sup>1</sup>. São contra-indicações absolutas para esta terapêutica a deficiência de G6PD, síndrome de hipersensibilidade à dapsona, anemia hemolítica severa e supressão da medula óssea<sup>7</sup>.

A sulfapiridina apresenta um mecanismo de actuação semelhante ao da dapsona e pode ser usada como alternativa na dose de 35mg/kg/dia. A monitorização da terapêutica é feita com hemograma.

A prednisolona actua por imunomodulação, em particular pela diminuição da permeabilidade leucocitária e supressão da actividade dos polimorfonucleares. Deve ser utilizada na dose de 0,5 a 2mg/kg/dia e a sua redução deve ser gradual, iniciando-se em regra cerca de duas semanas após a resolução das lesões. Este fármaco não é habitualmente usado como primeira linha, mas como tratamento adjuvante das sulfonas<sup>1</sup>. Contudo, os corticosteróides foram usados com sucesso em monoterapia em alguns casos de DIgA, especialmente nas formas associadas a fármacos. No nosso doente, a prednisolona foi instituída enquanto aguardava o resultado do doseamento da G6PD.

Na literatura estão descritos relatos esporádicos de sucesso com alguns antibióticos, sendo difícil, no entanto, excluir a possibilidade de a melhoria se dever à remissão espontânea da doença<sup>2</sup>. Duas vantagens reconhecidas por alguns autores no seu uso são a utilidade nos casos

em que se aguarda resultado de exames complementares de diagnóstico, evitando o uso de terapêuticas mais agressivas, e ainda o facto de não ser necessária a monitorização do hemograma, ao contrário das sulfonas<sup>10</sup>. A flucloxacilina (250-500mg, tid), a dicloxacilina (12,5mg/kg se peso <40kg ou 125 mg se peso >40kg, qid), a eritromicina (125-250 mg, qid) e o cotrimoxazol (40/200mg, bid) são alguns desses antibióticos, e pensa-se que o seu mecanismo de actuação assente em propriedades anti-inflamatórias e, adicionalmente, sobretudo para o cotrimoxazol, em alguma actividade imunossupressora<sup>7,11,12</sup>. O uso de flucloxacilina obriga a monitorização da função hepática, pelo risco de hepatite colestática<sup>7</sup>. O recurso à flucloxacilina no nosso doente deveu-se ao desenvolvimento de anemia no contexto da dapsona. Contudo, após a introdução deste fármaco observámos um agravamento das lesões, pelo que foi suspenso e reiniciada a dapsona.

A colquicina é outra alternativa terapêutica descrita e exhibe efeitos anti-inflamatórios devido à diminuição da motilidade dos leucócitos e da fagocitose<sup>13</sup>. A dosagem pediátrica ainda não foi estabelecida e tem como principal efeito lateral a intolerância gastro-intestinal.

O micofenolato mofetil é um agente imunossupressor que actua por inibição da síntese de purinas, levando à supressão da proliferação linfocitária e diminuição da síntese de anticorpos<sup>11,14</sup>. Pode ser usado em monoterapia ou em associação, nomeadamente como agente poupador de corticosteróides<sup>2,14</sup>. Foram descritos alguns casos de sucesso com este fármaco, em particular refractários aos tratamentos convencionais. De salientar que o início de melhoria clínica com este fármaco é apenas visível às 4 semanas de tratamento<sup>11</sup>. Os principais efeitos laterais incluem a mielossupressão, hepato e nefrotoxicidade<sup>11</sup>.

Nos casos refractários aos tratamento descritos, deve ser considerado o uso de imunoglobulina endovenosa na dose de 1-2g/kg/ciclo mensal de três dias. Estas actuam por vários mecanismos, nomeadamente diminuição da produção de anticorpos, aumento da solubilização de imunocomplexos e redução das citocinas pró-inflamatórias.

### CONCLUSÃO

Este caso ilustra uma forma de apresentação peculiar de uma doença incomum da infância e pretende salientar a importância da dapsona no tratamento desta dermatose IgA linear infantil, numa altura em que o acesso a este fármaco é cada vez mais limitado.

### REFERÊNCIAS

1. Egan CA, Zone JJ. Linear IgA bullous dermatosis. *Int J Dermatol*. 1999; 38(11):818-27.
2. Rao CL, Hall RP. Linear immunoglobulin A dermatosis and chronic bullous disease of childhood. In: Wolff K, Goldsmith LA, Katz SI, Gilchrest BA, Paller AS, Leffel DJ, editors. *Dermatology in General Medicine*. 7<sup>th</sup> ed. New York: McGraw-Hill; 2008. P.442-6.
3. Jablonska S, Chorzelski TP, Rosinska D, Maciejowska E. Linear IgA bullous dermatosis of childhood (chronic bullous dermatosis of childhood). *Clin Dermatol*. 1991; 9(3):393-401.
4. Dermatose bolhosa com IgA linear. In: Guerra Rodrigo E, Marques Gomes M, Mayer-da-Silva A, Filipe PL, editores. *Dermatologia-Ficheiro clínico e terapêutico*. 3<sup>ª</sup> ed. Lisboa: Fundação Calouste Gulbenkian; 2010.p. 223-4.
5. Kharfi M, Khaled A, Karaa A, Zaraa I, Fazaa B, Kamoun MR. Linear IgA bullous dermatosis: the more frequent bullous dermatosis of children. *Dermatol Online J*. 2010; 16(1):2.
6. Horiguchi Y, Ikoma A, Sakai R, Masatsugu A, Ohta M, Hashimoto T. Linear IgA dermatosis: report of an infantile case and analysis of 213 cases in Japan. *J Dermatol*. 2008; 35(11):737-43.
7. Alajlan A, Al-Khawajah M, Al-Sheikh O, Al-Saif F, Al-Rasheed S, Al-Hoqail I, et al. Treatment of linear IgA bullous dermatosis of childhood with flucloxacillin. *J Am Acad Dermatol*. 2006; 54(4):652-6.
8. Bickle K, Roark TR, Hsu S. Autoimmune bullous dermatoses: a review. *Am Fam Physician*. 2002; 65(9):1861-70.
9. Alberta-Wszolek L, Mousette AM, Mahalingam M, Levin NA. Linear IgA bullous dermatosis following influenza vaccination. *Dermatol Online J*. 2009; 15(11):3.
10. Farrant P, Darley C, Carmichael A. Is erythromycin an effective treatment for chronic bullous disease of childhood? A national survey of members of the British Society for Paediatric Dermatology. *Pediatr Dermatol*. 2008; 25(4):479-82.
11. Peterson JD, Chan LS. Linear IgA bullous dermatosis responsive to trimethoprim-sulfamethoxazole. *Clin Exp Dermatol*. 2007; 32(6):756-8.
12. Cooper SM, Powell J, Wojnarowska F. Linear IgA disease: successful treatment with erythromycin. *Clin Exp Dermatol*. 2002; 27(8):677-9.
13. Ang P, Tay YK. Treatment of linear IgA bullous dermatosis of childhood with colchicine. *Pediatr Dermatol*. 1999; 16(1):50-2.
14. Talhari C, Mahnke N, Ruzicka T, Megahed M. Successful treatment of linear IgA disease with mycophenolate mofetil as a corticosteroid sparing agent. *Clin Exp Dermatol*. 2005; 30(3):297-8.