

Artigo Original

NEVOS RECORRENTES – UMA REVISÃO DE 5 ANOS

Paula Maio¹, Joana Antunes², David Pacheco², Luís Soares de Almeida³, Manuel Sacramento Marques⁴

¹Interna do Internato Complementar de Dermatologia e Venereologia/Resident, Dermatology and Venereology, Serviço de Dermatologia, Hospital de Curry Cabral - Centro Hospitalar Lisboa Central, Portugal

²Interna(o) do Internato Complementar de Dermatologia e Venereologia/Resident, Dermatology and Venereology, Serviço de Dermatologia, Hospital de Santa Maria - Centro Hospitalar Lisboa Norte, Portugal

³Chefe de Serviço/Consultant Chief, Dermatology and Venereology, Serviço de Dermatologia, Hospital de Santa Maria - Centro Hospitalar Lisboa Norte, Portugal

⁴Chefe de Serviço, Director do Serviço de Dermatologia e Venereologia/ Consultant Chief, Head of Dermatology and Venereology Department, Hospital de Santa Maria - Centro Hospitalar Lisboa Norte, Portugal

RESUMO – A persistência de uma lesão melanocítica, em local onde tenha sido previamente excisado um nevo melanocítico pode colocar, clínica e histologicamente, problemas no diagnóstico diferencial com melanoma, designado por alguns autores como 'pseudomelanoma'. Neste estudo, os autores pretendem realizar uma análise comparativa entre os achados clínicos e histopatológicos das lesões melanocíticas primárias e dos nevos recorrentes. Procura-se também avaliar eventuais factores predisponentes para este fenómeno.

PALAVRAS-CHAVE – Nevo recorrente; Pseudomelanoma; Melanoma; Regressão.

RECURRENT NEVUS – A 5-YEAR REVIEW

ABSTRACT – The development of a melanocytic lesion at the site where it had been previously excised can place clinically and histologically some problems because of the differential diagnosis with melanoma, named by some authors as 'pseudomelanoma'. In this study, the authors intend to carry out a comparative analysis between the clinical and the pathologic features of recurrent nevi and primary melanocytic lesions.

KEY-WORDS – Nevus, Pigmented; Melanoma.

Conflitos de interesse: Os autores declaram não possuir conflitos de interesse.

No conflicts of interest.

Suporte financeiro: O presente trabalho não foi suportado por nenhum subsídio ou bolsa.

No sponsorship or scholarship granted.

Recebido/Received – Janeiro/January 2012; Aceite/Accepted – Abril/April 2012.

Por decisão dos autores, este artigo não foi redigido de acordo com os termos do novo Acordo Ortográfico.

Correspondência:

Dr.ª Paula Maio

Serviço de Dermatologia e Venereologia

Hospital Curry Cabral

Rua da Beneficência, nº8

1069 - 166 Lisboa

Email: paulamaio@gmail.com

Artigo Original

INTRODUÇÃO E OBJECTIVOS

A definição de nevo recorrente pressupõe a observação de uma lesão melanocítica no local onde tenha sido, previamente, excisado um nevo melanocítico^{1,2}.

A importância deste fenómeno prende-se com o facto de, alguns casos, estas lesões se assemelharem clínica e histopatologicamente, com melanoma, sendo designado por alguns autores como “pseudomelanoma”¹.

Algumas das características histológicas de “pseudomelanoma” descritas por Ackerman^{1,3} foram: a existência de uma lesão melanocítica delimitada e sem tendência para progressão; existência de melanócitos atípicos confinados à epiderme; existência de melanócitos isolados ou agrupados em tecas na camada basal; presença de alguns melanócitos atípicos com núcleos grandes, hiper cromáticos e pleomórficos; algumas mitoses de melanócitos; fibrose na derme papilar e infiltrado inflamatório linfocitário.

A literatura disponível sobre o fenómeno de recorrência de nevos melanocíticos é escassa.

Neste estudo, os autores pretendem realizar uma análise comparativa entre os achados clínicos e histopatológicos dos nevos recorrentes e os das lesões melanocíticas primárias. Procura-se também avaliar eventuais factores predisponentes para este fenómeno.

MATERIAL E MÉTODOS

Foi realizado um estudo retrospectivo que incidiu nos doentes com lesão melanocítica excisada com recorrência clinicamente objectivável.

A base de dados informatizada do Laboratório de Histopatologia Cutânea do Serviço de Dermatologia do Hospital de Santa Maria - CHLN, foi consultada, pesquisando-se o diagnóstico final de nevo recorrente, durante um período de 5 anos (Janeiro de 2006 a Dezembro de 2010).

Foram identificados 44 doentes mas destes, apenas 19 reuniram todos os critérios de inclusão no nosso estudo. O motivo mais frequente de exclusão foi a inexistência de exame histopatológico da lesão primária pelo facto desta ter sido excisada noutra instituição.

Foram consultados os processos clínicos individuais dos doentes. As lâminas coradas por hematoxilina-eosina das lesões melanocíticas primárias e as das recorrências foram revistas.

Foram analisadas as variáveis clínicas e epidemiológicas (idade, género, localização, tipo de biópsia ou de

técnica de excisão e intervalo de tempo até se verificar recorrência), e registadas as características histopatológicas observadas.

RESULTADOS

Um total de 19 doentes preencheram os critérios de inclusão no nosso estudo. Destes, 63% eram do sexo feminino. Os doentes tinham idades compreendidas entre os 2 e os 82 anos, com uma idade média de 33 anos e mediana de 29.

A maioria dos casos (80%) de recorrência de nevos, ocorreu em doentes com idade inferior a 40 anos.

A localização mais frequente de recorrência destas lesões foi: o dorso (42%), seguida da face anterior do tronco (26%), dos membros superiores (11%) e inferiores (11%) e da face (5%) (Fig. 1).

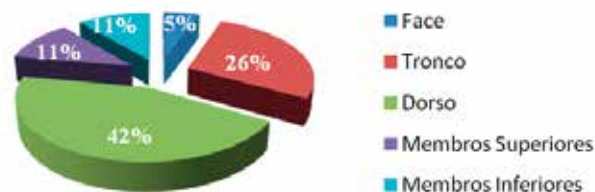


Fig. 1 - Distribuição anatómica das lesões melanocíticas recorrentes.

O intervalo de tempo entre a remoção da lesão melanocítica inicial e a altura da detecção clínica da recorrência variou entre 5 a 18 meses com uma média de 9,3 meses.

Clinicamente a recorrência da lesão melanocítica foi objectivada no contexto de avaliação dermatológica, e a hipótese colocada foi, na maior parte dos casos (73%), de nevo recorrente.

O diagnóstico histopatológico da primeira lesão melanocítica foi, em 42% dos casos de nevo displásico, em 37% de nevo pigmentado intradérmico e, em 11% de nevo congénito. Num dos casos o diagnóstico foi de nevo organóide e noutro de nevo composto.

O método utilizado em 52% dos casos foi a técnica de *shaving* e, nos restantes, foi realizada excisão por cirúrgica dermatológica clássica.

Da análise histológica das lâminas foi ainda possível constatar que, em 80 % das lesões excisadas pelo

método de *shaving*, havia presença de lesão melanocítica na margem profunda da peça excisada. Nas excisões realizadas por cirurgia clássica, 33% haviam sido incompletas, sendo possível observar lesão em profundidade e, por vezes também na margem lateral.

No que respeita às características histopatológicas: em 32% observavam-se melanócitos envolvendo profundamente as estruturas anexiais e, em 5% dos casos observados, constatava-se migração pagetóide de melanócitos isolados.

Da avaliação histopatológica realizada das lesões melanocíticas recorrentes, de salientar: três casos em que se justificou o diagnóstico diferencial com melanoma maligno pela presença de tecas intradérmicas dispostas isoladamente na derme papilar (Fig. 2) e aspectos de regressão com infiltrado inflamatório constituído por linfócitos, presença de melanófagos (Fig. 3).

Outro aspecto observado de forma sistemática em 11% dos casos foi a presença de aspectos de rectificação da epiderme e hiperplasia lentiginosa de melanócitos ao longo da mesma (Fig. 4).

Citologicamente, em dois casos analisados era possível observar aspectos sugestivos de atípia celular nomeadamente, núcleos com hiper cromasia, núcleo proeminente e mitoses. No caso em que se verificou ocorrência simultânea destas características histopatológicas (padrão pagetóide e atípia citológica) foi ponderado o diagnóstico diferencial com melanoma.

O método de excisão destas lesões recorrentes, foi a cirurgia clássica em todos os casos. A avaliação das margens destas peças permitiu constatar que, em 16%

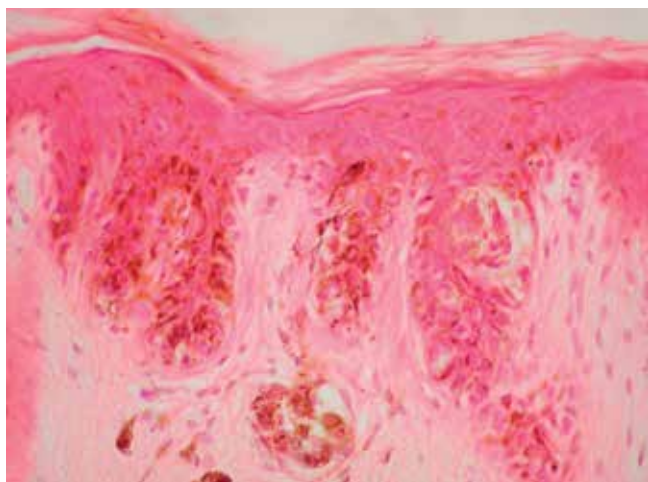


Fig 2 - Aspecto histopatológico: Melanócitos dispostos em tecas intradérmicas dispostas isoladamente na derme papilar (H&E, 400x).

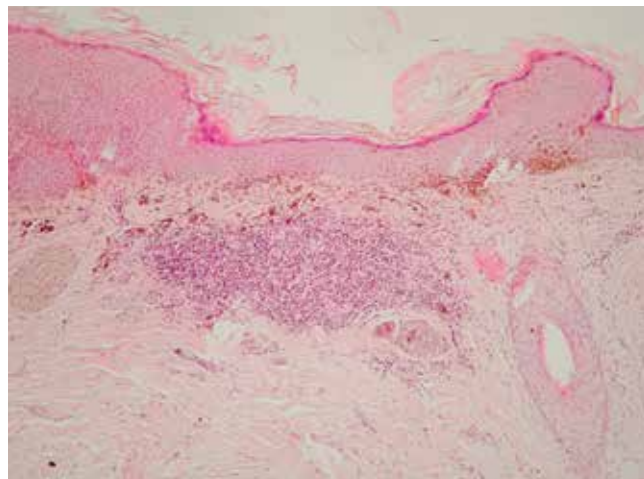


Fig 3 - Aspecto histopatológico: Aspectos de regressão observando-se fibrose e infiltrado inflamatório (H&E, 400x).

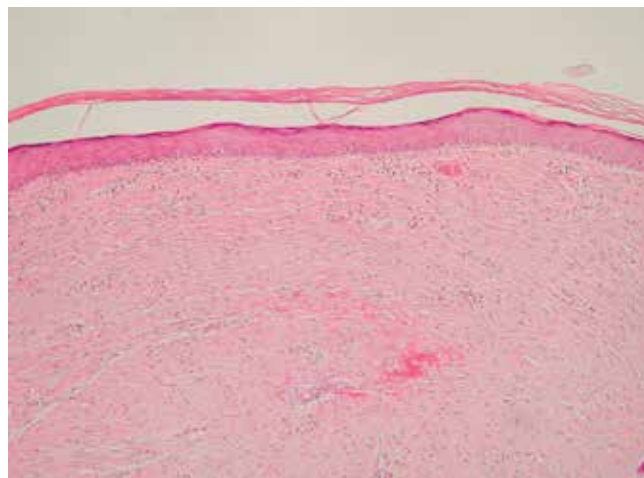


Fig 4 - Aspecto histopatológico: Observam-se aspectos de fibrose e rectificação da epiderme (H&E, 100x).

Tabela 1 - Resumo dos aspectos histológicos encontrados

Dimensões	EQ-5D	Termómetro
Atípia	1	5,2
Células isoladas	1	5,2
Padrão pagetóide	1	5,2
Envolvimento Anexos	7	36,8
Reacção inflamatória	6	31,5
Fibrose	2	10,5

Artigo Original

dos casos havia ainda presença de lesão residual nas margens laterais.

Durante o período de seguimento não se registaram novas recorrências clínicas.

DISCUSSÃO E CONCLUSÕES

No nosso estudo constatámos um predomínio dos doentes do sexo feminino, com idade inferior a 40 anos de idade e um maior número de lesões encontradas no dorso. Estes resultados foram também encontrados noutros estudos nomeadamente o de Park *et al* e o de King *et al*^{4,5}.

A razão para esta predominância no sexo feminino permanece ainda desconhecida. Uma das hipóteses colocadas é a de uma possível assimetria no que concerne à valorização subjectiva da recidiva e também pelo cuidado na auto-observação e ao recurso aos cuidados de saúde.

O dorso possui uma derme caracteristicamente mais espessa, razão esta que poderá contribuir para excisões mais frequentemente incompletas, naqueles casos cujo plano de excisão seja demasiado superficial condicionando persistência parcial da lesão melanocítica nomeadamente nos anexos.

Os nevos displásicos foram diagnosticados em 42% dos casos revistos, percentagem essa superior à encontrada nos estudos disponíveis na literatura (27% no estudo de King *et al*).

Uma vez que, alguns dos aspectos histológicos do nevo displásico e do melanoma são dificilmente distinguíveis, uma lesão melanocítica cuja biópsia excisional prévia não esteja disponível pode ser erroneamente classificada com este último diagnóstico.

O nosso estudo evidencia a importância de se observar sempre que possível a lesão melanocítica inicialmente excisada.

Têm sido propostas várias teorias com vista a explicar o fenómeno da recorrência dos nevos. Algumas dessas teorias admitem a existência de uma migração melanocítica da epiderme adjacente e /ou de estruturas anexiais ou, a partir da porção residual dérmica do nevo melanocítico^{5,6}.

No nosso estudo 67% das excisões cirúrgicas clássicas tinham sido completas pelo que a hipótese de migração melanocítica a partir da lesão residual parece menos provável. Num número considerável destas lesões, havia envolvimento das estruturas anexiais por melanócitos, o que poderia ter constituído uma possível explicação para a recorrência destes nevos⁷⁻⁹.

O intervalo de tempo entre a excisão inicial e a altura da detecção clínica da recorrência nem sempre é fácil de avaliar uma vez que muitas das recorrências foram observadas no exame clínico dermatológico de seguimento. Variou entre 5 a 18 meses com uma média de 9,3 meses. Estes dados são semelhantes aos descritos noutros estudos^{10,11}.

O facto de intervalo de tempo que medeia a excisão inicial e a detecção clínica da recorrência serem diminutos não constitui um indício de malignidade. No estudo de Karakousi *et al*¹² este intervalo de tempo foi superior na amostra de melanomas recidivados do que na de nevos melanocíticos benignos recorrentes.

As características histopatológicas dos nevos recorrentes podem colocar algumas reservas ao dermatopatologista ao revelarem aspectos de atipia citológica e outros que sugiram um diagnóstico de melanoma. Desta forma, concluímos que é mandatória a avaliação da biópsia excisional da lesão primária.

Mais estudos são necessários para melhor caracterizar estas lesões melanocíticas que podem recorrer apesar de se constatar histologicamente uma excisão cirúrgica completa.

REFERÊNCIAS

1. Kornberg R, Ackerman AB. Pseudomelanoma: recurrent melanocytic nevus following partial surgical removal. *Arch Dermatol* 1975; 111:1588-1590.
2. Fox J, Reed A, Chistopher R. The Recurrent Nevus Phenomenon-A history of challenge, controversy and discovery. *Arch Pathol Lab Med.* 2011; 135:842-6.
3. Lee HW, Ahn SJ, Lee MW, Choi JH, Moon KC, Koh JK. Pseudomelanoma following laser therapy. *J Eur Acad Dermatol Venereol.* 2006; 20(3):341-62.
4. Park HK, Leonard DD, Arrington JH, Lund HZ. Recurrent melanocytic nevi: clinical and histological review of 175 cases. *J Am Acad Dermatol.* 1987; 17(2pt1):285-92.
5. King R, Brett H, Page R, Googe P, Zeagler D. Recurrent nevus phenomenon: a clinicopathologic study of 357 cases and histologic comparison with melanoma with regression. *Modern Pathol* 2009; 22: 611-7.
6. Ferrara G, Argenziano G, Soyer P, Corona R, Sera F, Cerroni L, et al. Dermoscopic and Histopathologic Diagnosis of Equivocal Melanocytic Skin Lesions: An interdisciplinary Study of 107 cases. *Cancer.*

- 2002; 95:1094-100.
7. Arrese Estrada J, Pierard-Franchimont C, Pierard GE. Histogenesis of recurrent nevus. *Am J Dermatopathol.* 1990; 12 (4):370-72.
 8. Nishimura EK, Jordan SA, Oshima H, Yoshida H, Osawa M, Moriyama M, et al. Dominant role of the niche in melanocyte stem-cell fate determination. *Nature.* 2002; 416 (6883):854-60.
 9. Sommer L. Generation of melanocytes from neural crest cells. *Pigment Cell Melanoma Res.* 2011; 24(3):411-21.
 10. Sommer L, Barcia SM, Clarke L, Helm KF. Persistent melanocytic nevi: a review and analysis of 205 cases. *J Cutan Pathol.* 2011; 38(6):503-7.
 11. Hoang MP, Prieto VG, Burchette JL, Shea CR . Recurrent melanocytic nevus: a histologic and immunohistochemical evaluation. *J Cutan Pathol* 2001; 28:400-6.