

XANTOGRANULOMA NECROBIÓTICO ASSOCIADO A HEPATITE DE CÉLULAS GIGANTES

Olga Ferreira^{1*}, Alberto Mota^{2*}, Teresa Baudrier², Susana Rodrigues³, José Alexandre Sarmento³, José Pestana⁴, Herberto Bettencourt⁵, Filomena Azevedo⁶

¹Interna do Internato Complementar de Dermatologia e Venereologia/Resident, Dermatology and Venereology; Serviço de Dermatologia e Venereologia, Centro Hospitalar de São João EPE, Porto

²Assistente Hospitalar Graduado de Dermatologia e Venereologia/Graduated Consultant, Dermatology and Venereology; Serviço de Dermatologia e Venereologia, Centro Hospitalar de São João EPE, Porto

³Serviço de Gastroenterologia/Gastroenterology Department, Centro Hospitalar de São João EPE, Porto

⁴Serviço de Medicina Interna/Internal Medicine Department, Centro Hospitalar de São João EPE, Porto

⁵Serviço de Anatomia Patológica/Pathology Department, Hospital de São João EPE, Porto, Portugal

⁶Chefe de Serviço/Directora de Serviço de Dermatologia e Venereologia/Consultant Chief, Head of Dermatology and Venereology Department, Centro Hospitalar de São João EPE, Porto, Portugal

*Faculdade de Medicina, Universidade do Porto/Faculty of Medicine, Oporto University, Portugal

RESUMO – Descrevemos uma doente de 44 anos com episódios recorrentes de olho vermelho, mialgias, hipercolesterolemia, hipocomplementemia, gamapatia monoclonal e hepatite de células gigantes que foi referenciada à nossa consulta por placa eritemato-violácea do braço direito. A biópsia cutânea permitiu o diagnóstico de xantogranuloma necrobiótico. Este caso ilustra a importância da correcta caracterização das lesões cutâneas num contexto de uma doença sistémica de difícil abordagem e evidencia o segundo caso relatado de associação do xantogranuloma necrobiótico com hepatite de células gigantes.

PALAVRAS-CHAVE – Xantogranuloma necrobiótico; Hepatite células gigantes; Gamapatia monoclonal.

NECROBIOTIC XANTHOGRANULOMA ASSOCIATED WITH GIANT CELL HEPATITIS

ABSTRACT – We describe a 44-year-old woman with recurrent episodes of red eye, myalgias, hypercholesterolemia, hypocomplementemia, monoclonal gammopathy and giant cell hepatitis that was observed due to erythematoviolaceous plaque on the right arm. Skin biopsy revealed necrobiotic xanthogranuloma. This case illustrates the importance of accurate characterization of skin lesions in the setting of a systemic disease with difficult approach and highlights the second reported case of necrobiotic xanthogranuloma associated with giant cell hepatitis.

KEY-WORDS – Necrobiotic xanthogranuloma; Giant cells; Hepatitis; Paraproteinemias.

Conflitos de interesse: Os autores declaram não possuir conflitos de interesse.
No conflicts of interest.

Suporte financeiro: O presente trabalho não foi suportado por nenhum subsídio ou bolsa.
No sponsorship or scholarship granted.

Recebido/Received – Março/March 2012; Aceite/Accepted – Junho/June 2012

Caso Clínico

Correspondência:

Dr.ª Olga Ferreira

Serviço de Dermatologia e Venereologia
Centro Hospitalar de São João, EPE
Alameda Hernâni Monteiro
4202-451 Porto
Tel: +351 225512193
Fax: +351 225512193
E-mail: ocsferreira@gmail.com

INTRODUÇÃO

O xantogranuloma necrobiótico (XN) é uma doença rara e de etiologia desconhecida, que se manifesta habitualmente por lesões cutâneas infiltradas, eritematosas ou alaranjadas, que podem confluir em placas extensas, com uma predilecção pela área periorbitária¹. Trata-se de uma doença crónica, com associação frequente a paraproteinemia e que pode cursar com o envolvimento de vários órgãos internos¹⁻³.

CASO CLÍNICO

Uma doente de 44 anos com episódios recorrentes de olho vermelho, mialgias, hipercolesterolemia, hipocomplementemia, gamapatia monoclonal IgG de cadeias leves kappa e hepatite de células gigantes, foi referenciada à consulta de Dermatologia por lesão do membro superior direito, com 2 meses de evolução. Ao exame objectivo apresentava placa eritemato-violácea da face posterior do braço direito (Fig. 1) e lesões papulares peri-orbitárias de cor alaranjada (Fig. 2). A biópsia cutânea da lesão do braço revelou a presença de agregados de histiócitos dérmicos, em algumas áreas com o envolvimento da hipoderme subjacente, assim como a presença de focos de necrobiose, fendas de colesterol, infiltrado linfoplasmocitário e de células gigantes multinucleadas, algumas com depósitos lipídicos (Fig. 3). Foi feito o diagnóstico de XN e a doente foi medicada com prednisolona (1mg/kg/dia, com redução gradual de 5mg/semana), tendo-se observado uma diminuição dos valores das transaminases. Foi, ainda, submetida a biópsia de medula óssea, a qual evidenciou alterações de carácter reaccional, sem a presença de qualquer processo neoplásico. Contudo, devido ao desenvolvimento de facies cushingóide, procedeu-se à substituição da prednisolona pelo budesonido (9mg/dia). Recentemente, verificou-se uma nova elevação do nível das transaminases, pelo que se pondera a reintrodução da prednisolona.

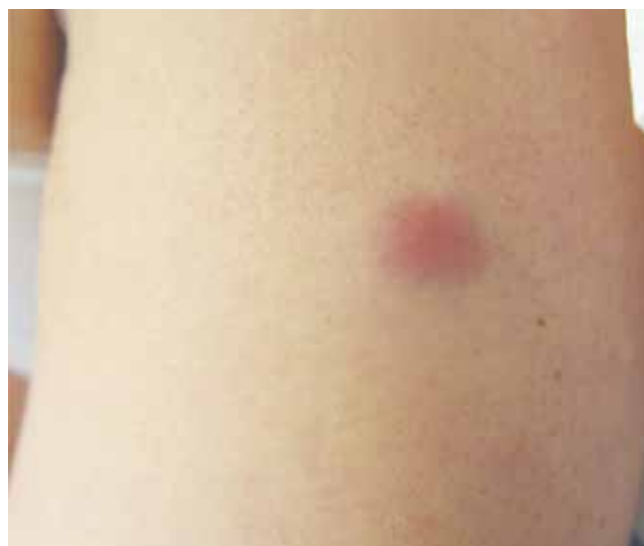

Fig. 1 - Placa eritemato-violácea da face posterior do braço direito.

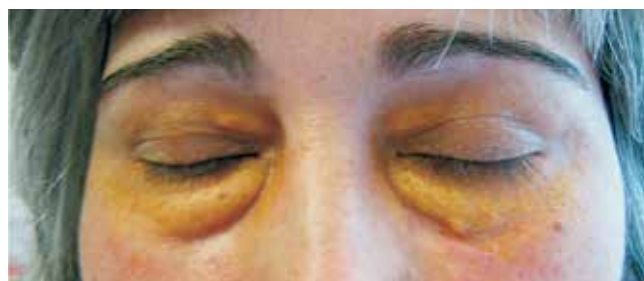

Fig. 2 - Lesões peri-orbitárias.

DISCUSSÃO

O XN é uma patologia incomum que habitualmente se manifesta na sexta década de vida, tendo sido descrita pela primeira vez em 1980 por Kossard e Winkelman^{4,5}.

Caso Clínico

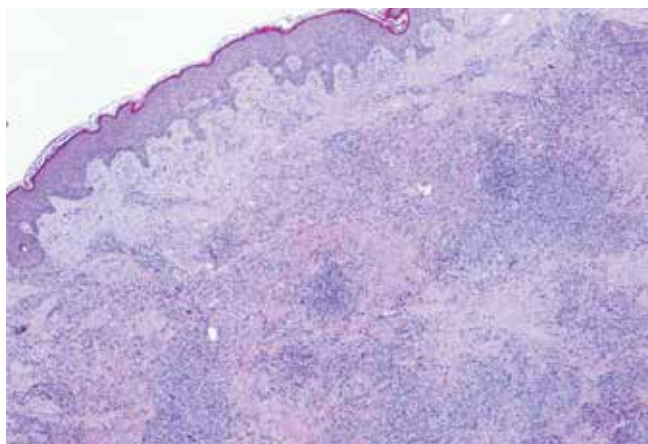


Fig 3a - Inflamação granulomatosa da derme.

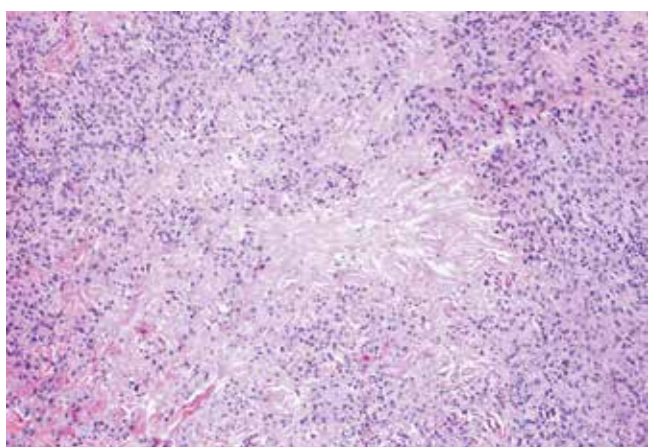


Fig 3b - Fendas de colesterol.

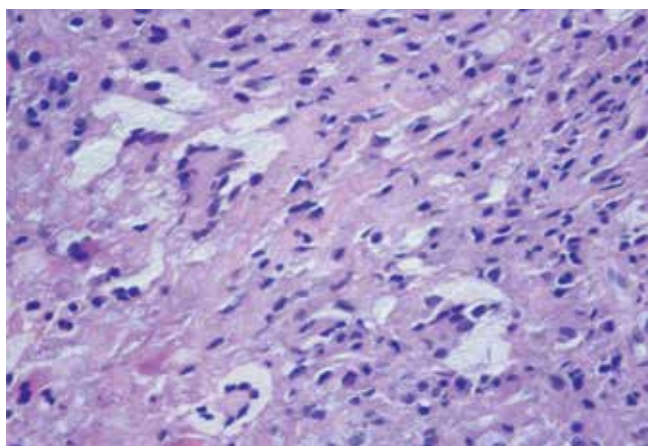


Fig 3c - Células gigantes multinucleadas com depósitos lipídicos.

Clinicamente, manifesta-se por pápulas ou nódulos eritemato-alaranjados, que podem coalescer, originando placas de grandes dimensões^{1,6}. Habitualmente, as lesões localizam-se na face, preferencialmente em distribuição peri-orbitária (85% dos casos), mas podem também ocorrer no tronco ou nas extremidades^{1,5,6}. As lesões são habitualmente assintomáticas, mas podem cursar com atrofia ou ulceração⁶.

Para além do envolvimento cutâneo, pode observar-se comprometimento ocular e sistémico. As manifestações oftalmológicas incluem a hiperemia conjuntival, queratite, episclerite, esclerite, uveíte anterior e massas infiltrativas dos músculos extra-oculares e das glândulas lacrimais². De facto, a nossa doente apresentou história recorrente de olho vermelho, tendo-lhe sido diagnosticada episclerite.

Diversos órgãos internos podem ser acometidos, nomeadamente o pulmão, coração, fígado, laringe, faringe, músculo esquelético, rim, baço, ovário e intestino^{1,2,5}. Do nosso conhecimento, o envolvimento hepático no contexto de XN foi reportado na literatura em quatro casos, um sob a forma de amiloidose hepática, dois como nódulos hepáticos e um outro como hepatite de células gigantes^{3,7-9}. Na nossa doente observamos esta última associação e, tal como proposto por Amer *et al*, as duas condições poderão ter uma etiologia comum³, dada a similitude patogénica.

As alterações analíticas descritas num contexto de XN incluem gamapatia monoclonal, anemia, leucopenia, crioglobulinemia, hipocomplementemia, aumento da velocidade de sedimentação, dislipidemia e intolerância à glicose. De facto, cerca de 80% dos doentes com XN apresentam gamapatia monoclonal por IgG^{2,10}. Por outro lado, estima-se que à volta de 13% dos doentes com papaproteinemia desenvolvam doenças malignas hematológicas, sendo que o risco é superior naqueles que apresentem gamapatia monoclonal por IgG de cadeias kappa^{2,10}, alteração detectada na nossa doente. Contudo, a biópsia medular não mostrou a existência de neoplasia hematológica associada. De salientar, que as alterações hematológicas podem ocorrer em qualquer fase da doença e que não existe relação entre a gravidade das mesmas e as manifestações cutâneas².

A patogenia das lesões cutâneas de XN permanece indeterminada, assim como a sua relação com as alterações hematológicas. Postula-se que o componente monoclonal possa formar complexos com as lipoproteínas, levando à esterificação do colesterol no interior dos macrófagos e, em seguida, condicionar a formação do xantoma. Os granulomas podem ser o

Caso Clínico

resultado de uma reacção de corpo estranho ao complexo lipoproteína-paraproteína depositado na pele¹⁰.

Histologicamente, o XN caracteriza-se pela presença de inflamação granulomatosa da derme, com extensão à hipoderme, e de áreas extensas de necrobiose. Habitualmente, observa-se um denso infiltrado inflamatório de células gigantes do tipo corpo estranho, células xantomizadas e fendas de colesterol^{1,2,6}.

Os diagnósticos diferenciais incluem o granuloma anular, a necrobiose lipóidica, o xantoma disseminado e a reticulo-histiocitose multicêntrica⁶.

Actualmente, não existem normas orientadoras para o tratamento do XN. Estão descritos diversos tratamentos na literatura, com graus variáveis de sucesso, nomeadamente os corticosteróides (tópicos, intra-lesionais ou sistémicos), agentes citotóxicos (ciclofosfamida, melfalano e clorambucil), interferão α -2a, talidomida, hidroxicloroquina, vários antimetabolitos e antimicrobianos e, ainda, plasmafereze, radioterapia localizada e as imunoglobulinas endovenosas^{1,2,5}. A nossa doente foi submetida a biópsia excisional da lesão do membro superior, não se tendo observado qualquer recorrência ao fim de 16 meses de seguimento. Contudo, o tratamento cirúrgico isolado de lesões cutâneas de XN não deve preconizar-se como regra, devido às elevadas taxas de recidiva, as quais se estimam em 40% num período de um ano².

O XN é uma doença crónica, com um curso progressivo. O prognóstico é difícil de determinar e depende, principalmente, do envolvimento extra-cutâneo e da presença de neoplasias associadas, tais como o mieloma múltiplo⁶. É fundamental que seja feita uma avaliação regular, nomeadamente com o recurso ao exame da medula óssea, para a detecção precoce dessas neoplasias.

CONCLUSÃO

Em suma, este caso ilustra a importância da correcta caracterização das lesões cutâneas num contexto de uma doença sistémica de difícil abordagem terapêutica.

Evidencia, adicionalmente, o segundo caso relatado de associação do xantogranuloma necrobiótico com hepatite de células gigantes.

REFERÊNCIAS

1. Hallermann C, Tittelbach J, Norgauer J, Ziemer M. Successful treatment of necrobiotic xanthogranuloma with intravenous immunoglobulin. *Arch Dermatol*. 2010;146(9):957-60.
2. Macedo DM, Hirata SH, Michalany NS, Enokihara MMSS, Enokihara MY. Xantogranuloma necrobiótico solitário sem paraproteinemia. *An Bras Dermatol*. 2008;83(3):243-6.
3. Amer R, Pe'er J, Pappo O, Dotan S. Necrobiotic xanthogranuloma associated with choroidal infiltration and syncytial giant cell hepatitis. *J Neuroophthalmol*. 2005;25(3):189-92.
4. Kossard S, Winkelmann RK. Necrobiotic xanthogranuloma. *Australas J Dermatol*. 1980;21(2):85-8.
5. Wee SA, Shupack JL. Necrobiotic xanthogranuloma. *Dermatol Online J*. 2005;11(4):24.
6. Gelmetti C, Caputo R. Non-Langerhans cell histiocytosis. In: Wolff K, Goldsmith LA, Katz SI, Gilchrist BA, Paller AS, Leffel DJ, editors. *Dermatology in General Medicine*, 7th ed. New York: McGraw-Hill; 2008. p1424-34.
7. Westermann G, August C, Bonsmann G, Rahn KH, Kisters K. Necrobiotic xanthogranuloma with skin and liver amyloidosis. *Med Klin*. 2001;96(1):50-4.
8. Novak PM, Robbins TO, Winkelmann RK. Necrobiotic xanthogranuloma with myocardial lesions and nodular transformation of the liver. *Hum Pathol*. 1992;23(2):195-6.
9. Hunter L, Burry AF. Necrobiotic xanthogranuloma: a systemic disease with paraproteinemia. *Pathology*. 1985;17(3):533-6.
10. Flann S, Wain EM, Halpern S, Andrews V, Whittaker S. Necrobiotic xanthogranuloma with paraproteinemia. *Clin Exp Dermatol*. 2006;31(2):248-51.