



CASO CLÍNICO

Manejo anestésico de feocromocitoma productor de noradrenalina, adrenalina y dopamina*Medina Goiri A, Hernández Sánchez I, Fernández Crespo AB, Monteagudo Cimiano V.**Hospital Universitario Marqués de Valdecilla (Cantabria)***Resumen**

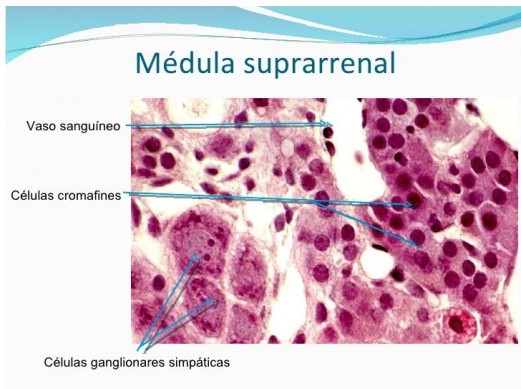
Con el título "Remifentanyl patient-controlled analgesia should be routinely available for use in labour", el artículo presenta un estudio retrospectivo observacional de 5410 partos entre 2005 y 2007 en los que se les ofrecía a las parturietas elegir entre epidural (1200 pacientes, 22%), Dolantina intramuscular (1789 pacientes, 33%) y PCA de remifentanilo con 40mcg administrado en 10 segundos con un tiempo de cierre de 2 minutos (1508 pacientes, 28%). En todos los casos la administración de remifentanilo fue acompañado de una relación matrona/paciente de 1/1. Encontraron que con el aumento de la paridad, menor era la elección de analgesia epidural entre las parturientas y que la analgesia epidural se eligió en un mayor porcentaje de los partos que acabaron en cesárea. Quizá más interesante sea el hecho de la conversión de remifentanilo a epidural fue del 10% y que los scores Apgar fueron semejantes con los tres tipos de analgesia y que los neonatos cuyas madres recibieron remifentanilo fueron los que mostraron menor necesidad de resucitación

El feocromocitoma es un tumor productor de catecolaminas originado en las células cromafines. El 85% son productores de noradrenalina, lo que causa alteración del tono vascular; el 15% adrenalina, lo que genera arritmias; excepcionalmente, producen dopamina. Posee una sintomatología atípica pudiéndose confundir con múltiples patologías aunque el 25 % son asintomáticos y se detectan incidentalmente. Los síntomas habituales son: hipertensión arterial mantenida, edema pulmonar no cardiogénico, cefalea, sudoración, palpitaciones, hiperglucemias/intolerancia a los hidratos de carbono y arritmias. Ante la sospecha, deben determinarse catecolaminas o sus metabolitos en orina de 24 horas. Estas pruebas presentan una sensibilidad del 100% y una especificidad del 98%, siendo imprescindibles para catalogar un tumor de glándula suprarrenal como feocromocitoma. Previamente a la

cirugía debe iniciarse tratamiento farmacológico para controlar los síntomas y reducir la inestabilidad hemodinámica. Se realiza un bloqueo alfa (habitualmente con fenoxibenzamina o prazosín) para disminuir el efecto presor de las catecolaminas, que reduce el volumen circulante y aumenta las resistencias vasculares. Una vez establecido el bloqueo alfa, se inicia el bloqueo beta (con propanolol o atenolol). Sin embargo la presencia de pacientes pluripatológicos hace que debamos utilizar medicaciones alternativas. Como alternativa al alfa bloqueo tenemos la metirosina, que inhibe la tirosina hidroxilasa disminuyendo los niveles de catecolaminas endógenas. Este fármaco no elimina el riesgo de crisis hipertensivas o arritmias durante la manipulación del tumor, y, como con el bloqueo alfa tradicional, es importante mantener un correcto volumen intravascular para evitar hipotensiones severas e iniciarlo 5-7 días antes de cirugía. Se administra con

precaución (dados sus importantes efectos secundarios) a pacientes en los que el alfa-beta bloqueo clásico no es posible por intolerancia o patología cardiopulmonar, como en este caso. La alternativa al beta bloqueo es la ivabradina, inhibidor selectivo y específico de la corriente If del marcapasos cardíaco. Disminuye la frecuencia cardíaca con reducción del consumo de oxígeno sin afectar a la conducción del impulso a través del sistema de Purkinje.

tradicional, y se sustituyó por metirosina, y dada su patología cardíaca se optó por el tratamiento con ivabradina.

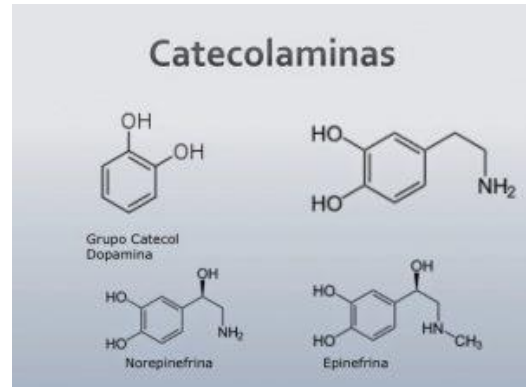


Placas de histología del sistema endocrino. Fuente: Dr. Alonso David Velásquez Tapia. <http://es.slideshare.net/adavel90/placas-de-histologia-de-sistema-endocrino-piel-ojo>

Caso clínico

Presentamos un caso de feocromocitoma secretor de las tres catecolaminas en paciente pluripatológico que no permitía el uso de la medicación habitual:

Paciente varón de 47 años con antecedentes de intolerancia a la simvastatina, EPOC, diabetes mellitus con mal control (HbA1c: 9.1%), dislipemia y múltiples descompensaciones cardíacas secundarias a miocardiopatía dilatada con FE del 30%, con reciente diagnóstico incidental de feocromocitoma. De cara a la intervención, se inició tratamiento de acondicionamiento. Al presentar una enfermedad vascular periférica (Enfermedad de Buerger) se desaconsejaba el uso del alfa bloqueo



Fuente: Dr. Rafael Salin Pascual <http://neurobioquimicapsicofarmacologia.blogspot.com.es>

Se realizó la intervención en el mejor momento hemodinámico del paciente, de tal forma que en el intraoperatorio pudieran emplearse los fármacos convencionales para el manejo de la patología asociada a la manipulación del tumor. A su llegada a quirófano, se procedió a monitorización invasiva. Se premedicó con 1 mg de midazolam iv, tras lo cual se inició inducción con fentanilo (100 microgramos), etomidato (17 mg) y rocuronio (50 mg). Se prefirió usar videolaringoscopio en lugar de laringoscopia directa para evitar maniobras agresivas que desencadenasen episodios hipertensivos (la simple desinfección quirúrgica de la piel genera picos hipertensivos), por lo que se inició perfusión de nitroprusiato a dosis bajas (3 microgramos/kg/min, prácticamente desde el inicio de la intervención, que de acuerdo con el equipo quirúrgico se decidió realizar por laparoscopia con bajo neumoperitoneo (técnica de elección en feocromocitomas únicos intraadrenales) (5,6).

El mantenimiento anestésico se realizó con Sevorane, perfusión continua de remifentanilo y bolos de rocuronio. Se inició también perfusión continua de insulina según protocolo de nuestro

centro. El manejo anestésico del paciente fue muy complicado durante toda la intervención, ya que con la manipulación de la zona adyacente a la suprarrenal, se desencadenaban picos hipertensivos importantes (240/120 mmHg) de forma repetida que precisaron aumentar la velocidad de perfusión de nitroprusiato (a 6-8 microgramos/kg/min) así como bolos aislados de urapidilo, controlándose estos episodios. Durante la disección de la glándula, se registraron en el ECG rachas de taquicardia supraventricular con extrasístoles ventriculares, que cedieron tras un bolo de esmolol (80 mg) e inicio de la perfusión continua del mismo (a 150 microgramos/kg/min), que pudo retirarse gradualmente. El manejo intraoperatorio del paciente requiere la utilización de fármacos de inicio de acción muy rápido con un efecto de corta duración, como ocurre con todos los empleados, ya que durante la cirugía se producen cambios hemodinámicos muy importantes en momentos puntuales que precisan tratamiento de forma rápida y efectiva.

Tras el clampaje de la vena suprarrenal principal y de una segunda vena accesoria disminuyeron las tensiones de forma brusca a cifras de 80/40 mmHg a pesar del llenado vascular importante realizado (se administraron en total 2 CH (Concentrados de hematíes) por anemia previa, 3000 mililitros de cristaloides y 1000 mililitros de coloides, ya que además hubo que compensar las abundantes pérdidas por diuresis del paciente (aproximadamente 3000 mililitros). En este momento se inició PC (perfusión continua) de noradrenalina (a 10 microgramos /kg/min). Una vez ligados los vasos, y tras la estabilización hemodinámica su estado mejoró rápidamente siendo posible la retirada de la perfusión de nitroprusiato en 30 min y de noradrenalina en pocos minutos, pudiendo salir de quirófano extubado y

sin ningún tipo de apoyo inotrópico. La evolución del paciente en el postoperatorio inmediato fue extraordinaria: en pocas horas mejoraron sus cifras tensionales y niveles de glucemia. Fue dado de alta a su domicilio a los seis días.

BIOQUIMICA ORINA				
Volumen de diuresis 24h	1800	mL	(0-0)	JMG
pH orina 24h	2		(0-0)	JMG
BIOQUIMICA ESPECIAL ORINA				
Noradrenalina en orina 24 horas	46.7	ug/L	(0.0-0.0)	SPS
Noradrenalina en orina 24 horas (calculo)	64.1	ug/24h	(15.0-80.0)	SPS
Adrenalina en orina 24 horas	236.5	ug/L	(0.0-0.0)	SPS
Adrenalina en orina de 24 horas (calculo)	425.7	ug/24h	(0.0-16.0)	SPS
Dopamina en orina 24 horas	1267.4	ug/L	(0.0-0.0)	SPS
Dopamina en orina 24 horas (calculo)	2281.3	ug/24h	(0.0-525.0)	SPS

Bioquímica del paciente. Fuente: Autor

Conclusión

El manejo anestésico de un paciente con feocromocitoma es siempre un reto para el anestesiólogo. En este caso, hemos intentado destacar la dificultad del manejo de un enfermo al que el tumor generaba mucha patología asociada, y cómo la extirpación del mismo eliminó su sintomatología de forma casi inmediata. También hemos querido mostrar el manejo alternativo que a veces requieren ciertos pacientes, que por su patología, no pueden ser tratados con los fármacos habitualmente empleados en estos casos.

Bibliografía

- 1 - Quintana Villamandos B, Garutti Martínez I, Cruz Moratinos A, Avellanal Calzadilla M, Vázquez Pelillo JC, Barranco Benito M. Diagnóstico intraoperatorio de un paraganglioma mediastínico: manejo anestésico. Rev Esp Anestesiología Reanimación 1999 (46)165-168.
- 2 - Cusack J, Phitayakorn R, Current surgical therapy. Undécima edición. Elsevier. 2014. ([HTML](#))

3 – Pacak K, Graeme E, Endocrinology. Adult and Pediatric. 2016. Elsevier, 2016

4 – Rodríguez González O, Amador García I, Martín Iglesias A, Rodríguez Germna I, Besada Estévez JC, Manejo hemodinámico intraoperatorio con esmolol durante la extirpación de un feocromocitoma bilateral en una paciente de 10 años. Rev Esp Anestesiología y Reanimación 2010; 57(7): 454-457. ([HTML](#))

5 – Castilho LN, Mitre AI, Arap S. Laparoscopic adrenal surgery in a Brazilian center. J Endourol 2003; 17: 11-18. ([PubMed](#))

6 - Terachi T, Matsuda T, Terai A, Ogawa O, Kakehi Y, Kawakita M et al. Transperitoneal laparoscopic adrenalectomy: experience of 100

patients. J Endourol 1997; 11: 361-365. ([PubMed](#))

Correspondencia al autor

Ariane Medina Goiri
arimedina@hotmai.com
FEA. Anestesiología y Reanimación
Hospital Universitario Marqués de Valdecilla

Isabel Hernández Sánchez
ihernandezsanchez@hotmail.com
FEA. Anestesiología y Reanimación
Hospital Universitario Marqués de Valdecilla

Valvanuz Monteagudo Cimiano
vmonteagudoc@gmail.com
FEA. Anestesiología y Reanimación
Hospital Universitario Marqués de Valdecilla

