

Опыт успешного лечения пациента с синдромом Тюрко

В.А. Алиев, З.З. Мамедли, А.И. Овчинникова, О.А. Рахимов, Л.Н. Любченко, Т.С. Айрапетян
ФГБУ «Национальный медицинский исследовательский центр онкологии им. Н.Н. Блохина» Минздрава России;
Россия, 115478 Москва, Каширское шоссе, 24

Контакты: Вячеслав Афандиевич Алиев afandi@inbox.ru

В клиническом наблюдении продемонстрировано успешное лечение пациентки Б. в возрасте 15 лет (индекс массы тела – 16), у которой диагностирован синдром Тюрко – семейный аденоматозный полипоз толстой кишки, сочетающийся с первично-множественными злокачественными опухолями (анapластическая астроцитома головного мозга, состояние после комбинированного лечения (2007 г.); метакронный рак слепой кишки, pT3N1M0, состояние после субтотальной колэктомии и 12 курсов полихимиотерапии в 2016–2017 гг.; метакронный рак прямой кишки на 8 см, pT3N1M0, III стадия). Больной выполнено хирургическое вмешательство в объеме лапароскопической низкой резекции прямой кишки с экстирпацией илеосигмоанастомоза, формированием резервуаро-ректального анастомоза, превентивной илеостомией. Интраоперационная кровопотеря минимальна. Течение послеоперационного периода гладкое, с применением протокола ускоренной реабилитации. Пациентка выписана на 9-е сутки. С учетом анамнеза и стадии заболевания проводилась адъювантная полихимиотерапия по схеме FOLFOX в редуцированной дозе в течение 6 мес. За 1 год наблюдения данных, указывающих на прогрессирование основного заболевания, не получено. В дальнейшем пациентке выполнено закрытие илеостомы с формированием аппаратного анастомоза «бок в бок». Больная полностью реабилитирована в социальном аспекте.

Ключевые слова: синдром Тюрко, семейный аденоматозный полипоз толстой кишки, синдром конституционального дефицита восстановления несоответствий ДНК

Для цитирования: Алиев В.А., Мамедли З.З., Овчинникова А.И. и др. Опыт успешного лечения пациента с синдромом Тюрко. Онкологическая колопроктология 2018;8(3):46–50.

DOI: 10.17650/2220-3478-2018-8-3-46-50

Successful treatment of a patient with Turcot syndrome

V.A. Aliev, Z.Z. Mamedli, A.I. Ovchinnikova, O.A. Rakhimov, L.N. Lyubchenko, T.S. Ayrapetyan

N.N. Blokhin National Medical Research Center of Oncology, Ministry of Health of Russia; 24 Kashirskoe Shosse, Moscow 115478, Russia

We report a case of successful treatment of a 15-year-old female patient (body mass index 16) diagnosed with Turcot syndrome (familial adenomatous polyposis of the colon) combined with multiple primary malignant tumors, including anaplastic astrocytoma (received combination therapy in 2007), metachronous cecal cancer (underwent subtotal colectomy and 12 courses of polychemotherapy in 2016–2017), and metachronous stage III pT3N1M0 rectal cancer at 8 cm. The patient underwent laparoscopic low resection with extirpation of the ileosigmoid anastomosis, creation of a reservoir-rectal anastomosis, and preventive ileostomy. The patient had minimal intraoperative blood loss and uneventful postoperative period (with an accelerated rehabilitation protocol). She was discharged from a hospital on day 9. Considering previous treatment episodes and the disease stage, we also included into the treatment regimen adjuvant FOLFOX polychemotherapy in a reduced dose for 6 months. During one-year follow up, there was no evidence of disease progression. Later, the patient underwent ileostomy closure with forming a side-to-side mechanical anastomosis. The patient is fully rehabilitated in term of her social activity.

Key words: Turcot syndrome, familial adenomatous polyposis of the colon, constitutional mismatch repair-deficiency syndrome

For citation: Aliev V.A., Mamedli Z.Z., Ovchinnikova A.I. et al. Successful treatment of a patient with Turcot syndrome. *Onkologicheskaya Koloproktologiya = Colorectal Oncology* 2018;8(3):46–50.

История открытия синдрома Тюрко связана с именем канадского врача J. Turcot, который в 1959 г. впервые описал 2 случая сочетания полипоза толстой кишки с опухолью головного мозга у кровных брата и сестры. У брата отмечался рак сигмовидной кишки (аденокарцинома) на фоне полипоза толстой кишки в сочетании с медуллобластомой, у сестры – глиобла-

стома и аденома гипофиза [1]. В 1962 г. американский врач V.A. McKusick назвал сочетание первичных опухолей мозга и колоректального полипоза синдромом Тюрко (Turcot's syndrome). В зарубежной литературе данный синдром описан как constitutional mismatch repair-deficiency syndrome (CMMRD), или сокращенно mismatch repair cancer syndrome (MMRCS) [2]. Синдром

Тюрко характеризуется ранней манифестацией опухолей головного мозга, заболеваний крови, колоректального рака, злокачественных образований тонкой кишки, эндометрия, яичника, мочевыводящих путей, сарком, рабдомиосарком и других редких злокачественных новообразований, например инфантильного миофиброматоза, кожных особенностей нейрофиброматоза-1 [2–4]. Этот синдром был впервые признан в 1999 г. Он может проявляться синхронными или метахронными злокачественными опухолями разных типов [5]. В целом у большинства пациентов заболевание проявляется в детстве, а медиана выживаемости после диагностики первичной опухоли составляет менее 30 мес [6].

Синдром Тюрко – редкое генетическое заболевание, которое возникает в результате мутации гена *APC* (локус 5q21–22) или генов, отвечающих за репарацию неспаренных нуклеотидов ДНК (*MLH1* или *PMS2*), и имеет аутосомно-рецессивный вид наследования [7]. Синдром Тюрко редко обнаруживают до начала полового созревания, но к 25 годам, как правило, уже устанавливают диагноз; половая и расовая предрасположенность к этому заболеванию неизвестны [6, 8]. При данном синдроме среди опухолей центральной нервной системы наиболее часто встречаются медуллобластома и глиобластома. Основное лечение – хирургическое в объеме колоректэктомии или колэктомии [9].

На сегодняшний день существует не более 151 публикации по поводу синдрома Тюрко. Одно из последних наблюдений было опубликовано в 2005 г. М. Agostini и описывает семейный случай наследования синдрома Тюрко. У матери пробанда диагностирован полипоз толстой кишки, у деда по материнской линии – рак тощей кишки, у отца пробанда – рак легкого, у дяди по отцовской линии – рак толстой кишки. У самого пробанда отмечались пигментные кофейные пятна по всему телу, рак двенадцатиперстной кишки и глиобластома [3]. Становится очевидным, что пациенты с синдромом Тюрко являются гетерогенной группой, с различными клинико-онкологическими проявлениями заболевания.

Клиническое наблюдение

Пациентка Б., 15 лет. Индекс массы тела – 16. В октябре 2017 г. госпитализирована в хирургическое отделение № 3 (проктологии) ФГБУ «Национальный медицинский исследовательский центр онкологии им. Н.Н. Блохина» Минздрава России («НМИЦ онкологии им. Н.Н. Блохина») с диагнозом «синдром Тюрко; семейный аденоматозный полипоз толстой кишки; первично-множественные злокачественные опухоли (анпластическая астроцитомы головного мозга, состояние после комбинированного лечения (2007 г.); метахронный рак слепой кишки, рТ3N1M0, состояние после субтотальной колэктомии и 12 курсов полихимиотерапии в 2016–2017 гг.; метахронный рак прямой кишки на 8 см, рТ3N1M0, III стадия».

Из онкоанамнеза: прадед (по материнской линии) умер в 50 лет от рака легкого, прабабушка (по отцовской линии) – в 38 лет от рака молочной железы.

*Второго октября 2017 г. пациентка осмотрена врачом-генетиком в НМИЦ онкологии им. Н.Н. Блохина. При проведении генетического исследования констатирован рак толстой кишки на фоне семейного полипоза, который имеет аутосомно-рецессивный тип наследования. В ДНК, полученной из материала опухоли и лейкоцитов периферической крови, выявлена нонсенс-мутация в 11-м экзоне гена *PMS2*: с. А1939Т, р. К647* в гетерозиготном состоянии. Методом мультиплексной амплификации лигазно-связанных проб протяженных делеций в гене *PMS2* не выявлено. Аналогичная мутация с.А1939Т, р.К647* в 11-м экзоне гена *PMS2* в гетерозиготном состоянии в ДНК, полученной из лейкоцитов периферической крови, выявлена у матери. В ДНК из лейкоцитов периферической крови отца аналогичного изменения в гене *PMS2* не обнаружено.*

Из анамнеза: с 2007 по 2009 г. получала комплексное лечение по поводу плеоморфной ксантоастроцитомы правого зрительного бугра (19.03.2007 выполнено оперативное лечение в объеме удаления опухоли). В дальнейшем на зону зрительного бугра справа проведена лучевая терапия до суммарной очаговой дозы 60 Гр на фоне химиотерапии темодалом. Через 3 мес при контрольном обследовании отмечен продолженный рост опухоли, в связи с чем 26.06.2007 больная была повторно оперирована, проведена трансплантация костного мозга с последующей иммунотерапией. Лечение закончилось 26.05.2009, далее пациентка находилась под динамическим наблюдением. В марте 2015 г. отмечено появление алой крови в стуле (в течение 1,5 года в анализах крови отмечалась анемия); обратилась в Морозовскую ДКБ, где при обследовании были выявлены полипы в толстой кишке и опухоль в куполе слепой кишки. Седьмого декабря 2015 г. пациентке выполнена субтотальная колэктомия с формированием илеосигмоанастомоза «конец в конец». При гистологическом заключении – перстневидноклеточный рак. Далее обратилась в НИИ детской онкологии и гематологии ФГБУ «НМИЦ онкологии им. Н.Н. Блохина», где с учетом гистологического заключения (рТ3N1M0) получила 12 курсов полихимиотерапии по схеме FOLFOX-6. Лечение перенесла удовлетворительно, токсичность не зарегистрирована. В августе 2016 г. отмечены повышение уровней печеночных ферментов (аспартатаминотрансферазы и аланинаминотрансферазы) в 3 раза, желтушность кожных покровов. При контрольном обследовании диагностирован гепатит В, а также выполнена магнитно-резонансная томография (МРТ) брюшной полости, при которой были выявлены дополнительные ткани в области фатерова соска (большого дуоденального сосочка, БДС) размером до 1,6 × 1,0 см, а также расширение внутри- и внепеченочных желчных протоков, изменение формы образования в области БДС. Эндоскопическое ультразвуковое исследование: картина

бластоматозного поражения БДС. Пациентка вновь обратилась в НИИ детской онкологии и гематологии ФГБУ «НМИЦ онкологии им. Н.Н. Блохина», где ей была выполнена эндоскопическая полипэктомия БДС (при гистологическом исследовании — ворсинчатая аденома БДС). В послеоперационном периоде отмечалась эрозия БДС. Пятнадцатого марта 2017 г. выполнена биопсия образования луковицы двенадцатиперстной кишки (по данным гистологического исследования — аденома), 04.04.2017 — эндоскопическое удаление полипа луковицы двенадцатиперстной кишки. Пациентка регулярно обследуется по поводу плеоморфной ксантоастроцитомы правого зрительного бугра, данных, указывающих на прогрессирующее и рецидив, не получено. При контрольном обследовании по данным колоноскопии в ноябре 2017 г. у больной на 7 см от ануса по левой стенке в прямой кишке выявлена опухолевая язва, при биопсии — умеренно дифференцированная аденокарцинома кишечного типа.

Местный статус на ноябрь 2017 г.: живот симметричный, при пальпации безболезненный. По белой линии живота определяется послеоперационный рубец без признаков воспаления и рецидива. По данным колоноскопии 02.10.2017 на уровне илеосигмоанастомоза определяется полип до 10 мм в диаметре, округлой формы, на широком основании. Слизистая оболочка осмотренных участков не изменена, розового цвета, гладкая, блестящая. На 5–7 см от ануса по левой стенке определяется язвенный дефект до 30 мм в диаметре с кратерообразным втяжением в центре (гистологическое заключение № 38275/2017 от 05.10.2017 по опухоли прямой кишки: умеренно дифференцированная аденокарцинома). Дуоденоскопия 22.09.2017: дуоденоскоп проведен в вертикальный отдел двенадцатиперстной кишки. В просвете желудка умеренное количество светлой, неизменной желчи. В вертикальном отделе двенадцатиперстной кишки по медиальной стенке в зоне БДС определяется устье холедоха до 3 мм, из него поступает светлая, неизменная желчь, в зоне выполненной полипэктомии — белесый рубец. Рентгеновская компьютерная томография (КТ) органов грудной клетки 28.09.2017: в легких метастазы не выявлены. МРТ брюшной полости 04.10.2017: печень не увеличена, данных, указывающих на наличие метастазов, не выявлено, внутривенные и внепеченочные протоки прежних размеров. Убедительных признаков дополнительных образований в области БДС не отмечено. При внутривенном контрастировании участков патологического накопления контрастного вещества не выявлено. МРТ малого таза 04.10.2017: в прямой кишке опухоль определяется в виде полуциркулярного утолщения стенок верхнеампулярного отдела прямой кишки до 9 мм. Дистальный край опухоли определяется на расстоянии 78 мм от анального края, выше уровня верхнего края т. *puborectalis* на 54 мм. В краниокаудальном направлении опухоль имеет протяженность 35 мм. Проксимальный край опухоли располагается на уровне тазовой брюшины. Опухолевая ткань инфильтрирует все

слои кишечной стенки, кишечную стенку на 11–5 ч, нельзя исключить минимальную инвазию мезоректальной клетчатки на 3 ч. В мезоректальной клетчатке определяются единичные лимфатические узлы на 3 ч без явных признаков злокачественности, размером 6 × 2 мм. Лимфатические узлы таза не увеличены. Паховые лимфатические узлы не увеличены. Признаков инвазии экстрамуральных сосудов не отмечено. Наименьшее расстояние до мезоректальной фасции и тазовой брюшины на уровне ее перехода на 12 ч (менее 1 мм) обусловлено распространением самой опухоли (на этом уровне выхода за пределы мышечного слоя стенки кишки не выявляется). МРТ: стадия T2/3aN0Mx, EMVI-.

Пациентка обсуждена на консилиуме с участием онколога-проктолога, нейрохирурга, анестезиолога, невропатолога. Учитывая отягощенный наследственный анамнез (подтвержденный синдром Тюрко), ввиду высокого риска развития метакронных опухолей в оставшейся части толстой кишки было решено выполнить операцию в объеме удаления оставшейся части сигмовидной и прямой кишки с формированием тонкокишечного резервуара и резервуаро-ректального анастомоза, превентивной илеостомии. Об объеме операции больная и ее родственники проинформированы, согласие пациентки на операцию получено. Шестнадцатого октября 2017 г. больной выполнены лапароскопическая низкая резекция прямой кишки с экстирпацией илеосигмоанастомоза и формированием резервуаро-ректального анастомоза, превентивная илеостомия (рис. 1). Продолжительность операции составила 480 мин, объем кровопотери — 200 мл.

Послеоперационный период протекал гладко. Осложнений нет. Проводилась инфузионная, антикоагулянтная терапия. Дренаж удален на 4-е сутки. Илеостома функционирует.

Гистологическое заключение операционного материала № 40251/2017: фрагмент толстой кишки длиной 15 см. На расстоянии 3 и 9 см от краев резекции определяется опухолевый узел блюдцеобразной формы с валикообразно приподнятыми краями размером 3,5 × 3,0 × 1,5 см, на разрезах серовато-белый, плотный, имеет строение умеренно дифференцированной аденокарциномы, прорастающей всю толщу стенки кишки с инфильтрацией в жировую клетчатку. На расстоянии 1,5 см от одного из краев резекции определяется полиповидное образование 0,5 см в диаметре, серовато-розовое, сосочкового вида. В стенке кишки тубуло-виллезная аденома с умеренной и тяжелой степенью дисплазии эпителия желез. В жировой клетчатке обнаружено 5 серовато-розовых плотностястичных лимфатических узлов по 0,5 см в диаметре, в 2 из которых имеются метастазы рака кишки, в остальных 3 — реактивные изменения. Фиброзно-жировая ткань без элементов опухолевого роста.

Больная консультирована химиотерапевтом. Учитывая III стадию болезни и тот факт, что с момента окончания предыдущего лечения прошло более 14 мес, показано проведение 8 курсов химиотерапии по схеме

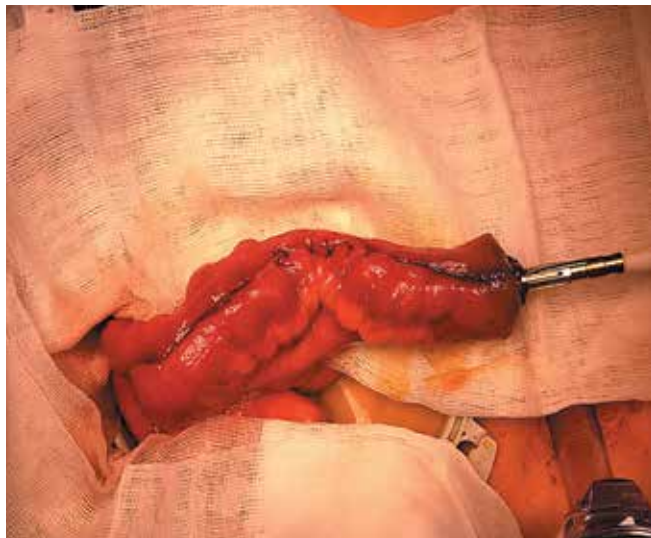
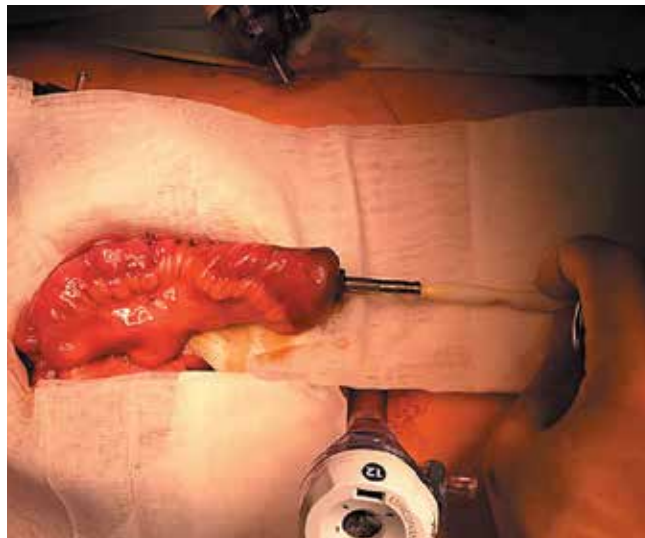


Рис. 1. Формирование резервуара
Fig. 1. Forming a reservoir



FOLFOX в редуцированных дозах: оксалиплатин 85 мг/м² внутривенно капельно в 1-й день, лейковорин 400 мг/м² внутривенно капельно в 1-й день, 5-фторурацил 1920 мг/м² внутривенно в течение 46 ч с 1-го дня 1 раз в 2 недели – 12 курсов. Больной проведено 8 курсов полихимиотерапии по схеме *FOLFOX-6* в НИИ детской онкологии и гематологии ФГБУ «НМИЦ онкологии им. Н.Н. Блохина». Данных, указывающих на токсичность, не получено, и 11.05.2018 пациентка госпитализирована для хирургического лечения в объеме закрытия илеостомы.

Местный статус на май 2018 г.: живот мягкий, безболезненный, не вздут. Перитонеальной симптоматики нет. Печень и периферические лимфатические узлы не увеличены. Опухолевые образования через переднюю брюшную стенку не пальпируются. В правой подвздошной области определяется двухствольная илеостома, функционирует. *Per rectum*: в 5 см от перианальной области пальпируется анастомоз без признаков рецидива и наличия свищей. МРТ малого таза: объемных образований в области резервуаро-ректального анастомоза не выявлено, тело, шейка матки и яичники не изменены. Ультразвуковое исследование и КТ брюшной полости: печень не увеличена, данных, указывающих на наличие метастазов, не получено, забрюшинные лимфатические узлы не увеличены. КТ грудной клетки: метастазов в легких не выявлено. Резервуарография: резервуаро-ректальный анастомоз без признаков рецидива и затека (рис. 2). Сфинктерометрия: отмечается анальная инконтиненция I степени.

Четырнадцатого мая 2018 г. пациентке выполнено закрытие илеостомы с формированием аппаратного анастомоза «бок в бок». Послеоперационный период протекал гладко. Проведена инфузионная, антибактериальная, антикоагулянтная терапия. Физиологические



Рис. 2. Резервуарография
Fig. 2. Reservoir imaging

отправления в норме. Выписана 17.05.2018 под наблюдение онколога по месту жительства.

В июне 2018 г. больной проведена оценка анальной инконтиненции по Кливлендской шкале недержания кала (шкале Векснера) (см. таблицу), общая сумма баллов составила 9. Пациентка полностью адаптирована к социальной жизни, с отличием окончила школу.

Синдром Тюрко является редким генетическим заболеванием. На сегодняшний день как в русской, так и в зарубежной литературе очень мало сообщений, посвященных данной проблеме. На наш взгляд, публикация данного клинического наблюдения и анализа литературы является актуальной.

Оценка анальной инконтиненции с использованием Кливлендской шкалы недержания кала (шкалы Векснера)
Assessment of anal incontinence using the Cleveland fecal incontinence scale (Wexner scale)

Контроль функции сфинктера прямой кишки Control of rectal sphincter function	Частота неконтролируемых выделений, балл Frequency of incontinence, score				
	Никогда Never	Редко Rarely	Иногда Sometimes	Часто Frequently	Постоянно Constantly
Твердый стул Solid stool	0 (+)	1	2	3	4
Жидкий стул Liquid stool	0	1	2	3 (+)	4
Газы Gas	0 (+)	1	2	3	4
Использование прокладок Wearing pad	0	1	2	3 (+)	4
Влияние на качество жизни Lifestyle altered	0	1	2	3 (+)	4

ЛИТЕРАТУРА / REFERENCES

- Turcot J., Després J.P., St.-Pierre F. Malignant tumors of the central nervous system associated with familial polyposis of the colon: report of two cases. *Dis Colon Rectum* 1959;2(5):465–68. PMID: 13839882.
- Wimmer K., Kratz C.P. Constitutional mismatch repair-deficiency syndrome. *Haematologica* 2010;95(5):699–701. PMID: 20442441. DOI: 10.3324/haematol.2009.021626.
- Agostini M., Tibiletti M.G., Lucci-Cordisco E. Two PMS2 mutations in a Turcot syndrome family with small bowel cancers. *Am J Gastroenterol* 2005;100(8):1886–91. PMID: 16144131.
- Lavoine N., Colas C., Muleris M. et al. Constitutional mismatch repair deficiency syndrome: clinical description in a French cohort. *J Med Genet* 2015;52(11):770–8. PMID: 26318770. DOI: 10.1136/jmedgenet-2015-103299.
- Vasen H.F., Ghorbanoghli Z., Bourdeaut F. et al. Guidelines for surveillance of individuals with constitutional mismatch repair-deficiency proposed by the European Consortium “Care for CMMR-D” (C4CMMR-D). *J Med Genet* 2014;51(5):283–93. PMID: 24556086. DOI: 10.1136/jmedgenet-2013-102238.
- Wimmer K., Kratz C.P., Vasen H.F. et al. Diagnostic criteria for constitutional mismatch repair deficiency syndrome: suggestions of the European consortium “Care for CMMRD” (C4CMMRD). *J Med Genet* 2014;51(6):355–65. PMID: 24737826. DOI: 10.1136/jmedgenet-2014-102284.
- Sarin S., Bernath A. Turcot syndrome. *South Med J* 2008;101(12):1273–4. PMID: 19005436. DOI: 10.1097/SMJ.0b013e31818883853.
- Качанов Д.Ю., Абдуллаев Р.Т., Шаманская Т.В. и др. Генетические синдромы у детей со злокачественными новообразованиями. *Онкогематология* 2010;3:29–35. [Kachanov D. Yu., Abdullaev R. T., Shamanskaya T. V. et al. Genetic syndromes in children with malignant tumors. *Onkogematologiya = Oncohematology* 2010;3:29–35. (In Russ.).]
- Paraf F., Jothy S., van Meir E.G. Brain tumor-polyposis syndrome: two genetic diseases? *J Clin Oncol* 1997;15(7):2744–58. PMID: 9215849. DOI: 10.1200/JCO.1997.15.7.2744.

Конфликт интересов. Авторы заявляют об отсутствии конфликта интересов.
Conflict of interest. The authors declare no conflict of interest.

ORCID авторов / ORCID of authors

3.3. Мамедли / Z.Z. Mamedli: <https://orcid.org/0000-0002-9289-1247>

Информированное согласие. Родители пациентки подписали информированное согласие на публикацию ее данных.
Informed consent. There is given the parental informed consent to the publication of child’s data.

Статья поступила: 03.09.2018. **Принята к публикации:** 02.10.2018.
Article received: 03.09.2018. **Accepted for publication:** 02.10.2018.