

Осложненные формы неходжкинских лимфом тонкой и толстой кишки

О.А. Малихова, Л.В. Черкес, А.О. Туманян, В.А. Шаленков, А.Г. Малихов, Ю.П. Кувшинов, Г.В. Унгиадзе
ФГБУ «РОНЦ им. Н.Н. Блохина» РАМН, Москва

Контакты: Ольга Александровна Малихова malikhova@inbox.ru

Задачи исследования: изучить клинико-морфологические особенности и результаты лечения осложненных форм неходжкинских лимфом тонкой и толстой кишки.

Материал и методы. Неходжкинские лимфомы тонкой и толстой кишки изучены у 189 больных, лечившихся в ФГБУ «РОНЦ им. Н.Н. Блохина» РАМН за период с 1985 по 2010 г., из которых поражение толстой кишки встречалось у 64 пациентов.

Результаты. 20 пациентов лечены консервативно (химиотерапия), 9 пациентов оперированы в другом учреждении по поводу острой кишечной непроходимости и 18 пациентов оперированы по поводу опухолей толстой кишки без морфологической верификации, 17 больных получили хирургическое лечение в РОНЦ по поводу осложнений. Поражение подвздошной кишки отмечено в 74 случаях, из них консервативное лечение получили 26 пациентов, оперированы в других больницах по поводу кишечной непроходимости 23 пациента, оперированы в РОНЦ по поводу осложнений 25; в тощей кишке опухоль встречалась у 26 пациентов, которые были прооперированы по поводу кишечной непроходимости; в 12-перстной кишке лимфома диагностирована у 25 больных, из которых 18 пациентов лечились консервативно, а 7 оперированы по поводу осложнений. Таким образом, хирургические вмешательства по поводу кишечной непроходимости, кровотечения или перфорации в области опухолевого поражения выполнены 92 пациентам, что составило 48,7%. Поражение кишечника было первичным в 58,9%, а вторичным в 41,0%. Общая 3-летняя выживаемость у пациентов с неосложненными формами лимфом составила 82,5%, с осложненными — 70,1% ($p < 0,05$).

Выводы. Развитие осложнений ухудшает прогноз общей выживаемости у больных неходжкинскими лимфомами желудочно-кишечного тракта (ЖКТ). Все вышесказанное требует особого подхода к больным неходжкинскими лимфомами ЖКТ в связи с высоким риском развития хирургических осложнений.

Ключевые слова: лимфома, толстая кишка, тонкая кишка, неходжкинские лимфомы

Complicated forms of non-Hodgkin's lymphomas of colon and small intestine

O.A. Malikhova, L.V. Cherkes, A.O. Tumanyan, V.A. Shalencov, A.G. Malikhov, Yu.P. Kuvshinov, G.V. Ungiadze

N.N. Blokhin Russian Cancer Research Center, Russian Academy of Medical Sciences, Moscow

Purpose: to estimate clinical and morphological features and results of treatment of the complicated forms of non-Hodgkin's lymphomas of small intestine and colon.

Material and methods. Non-Hodgkin's lymphomas of small intestine and colon are studied at 189 patients treated in N.N. Blokhin Russian Cancer Research Center during 1985–2010, in 64 cases tumor localized in colon.

Results. 20 were treated by chemotherapy, 9 were operated on for intestinal obstruction in other hospitals and 18 patients were operated on for a tumor of colon without morphological verification, and 17 patients were operated on for tumor complications in N.N. Blokhin Russian Cancer Research Center; tumor was localized in ileum in 74 cases, 26 of them received conservative treatment, 23 patients were operated due to complications in N.N. Blokhin Russian Cancer Research Center, 25 patients was operated on for ileus in other hospitals; tumor was localized in jejunum in 26 patients who all were operated on for ileus; in duodenum lymphoma was located in 25 patients from whom 18 patients were treated conservatively, and 7 had surgery because of complications. Thus, surgical interventions for ileus, bleeding or perforation on primary tumor were made in 92 (48.7%) patients. Intestinal tumor lesion was primary in 41.0% and secondary tumor lesion was observed in 58.9%. 3-year overall survival in patients with uncomplicated lymphomas was 82.5%, with complicated lymphomas — 70.1% ($p < 0,05$).

Conclusions. Development of complications worsens the forecast of the overall survival in non-Hodgkin's lymphomas of a gastrointestinal tract. It demands special approach to patients with non-Hodgkin's lymphomas of a gastrointestinal tract because of high risk of development of surgical complications.

Key words: lymphoma, colon, small intestine, non-Hodgkin's lymphoma

Введение

Одной из наиболее частых экстранодальных форм неходжкинских лимфом являются лимфомы желудочно-кишечного тракта (ЖКТ) [1]. Среди всех опухолей ЖКТ от 5 до 10% представлены лимфомами, в подавляющем большинстве случаев неходжкинскими. Дан-

ный вид лимфомы ЖКТ составляет 30–45% всех экстранодальных форм неходжкинских лимфом [2, 3].

С конца 80-х годов прошлого столетия отмечается неуклонная тенденция к росту заболеваемости [1, 3].

Первичное поражение ЖКТ встречается у 2/3 пациентов. Вторичное поражение происходит либо ме-

тастатически (90 %), либо вследствие прорастания опухоли из соседних структур (10 %) [4, 5].

Наиболее часто лимфомы этой локализации встречаются у мужчин (соотношение мужчина/женщина – 2:1). Пик заболеваемости приходится на возраст от 50 до 70 лет [6]. По данным мировой литературы, чаще всего из органов ЖКТ поражается желудок (43–74,4 %), на 2-м месте находится тонкая кишка (12,8–45 %), на 3-м толстая кишка (96–22 %). По данным E. Rosa Marcos et al., лимфома 12-перстной кишки составляет не более 12 % всех злокачественных образований этого органа. Частота лимфом прямой кишки не превышает 5 % всех больных неходжкинскими лимфомами ЖКТ [7]. У подавляющего числа пациентов (96 %) в опухолевый процесс вовлекается один отдел пищеварительного тракта, и лишь у 4 % выявляют поражение 2 отделов и более. У 15–20 % больных неходжкинскими лимфомами наблюдается мультицентричное поражение одного отдела ЖКТ [8].

Среди всех опухолей лимфоидной ткани 90 % составляют В-клеточные варианты лимфом, которые подразделяются на индолентные, агрессивные и высокоагрессивные формы:

1. Индолентные лимфомы:
 - хронический лимфолейкоз;
 - фолликулярная лимфома;
 - лимфома из клеток маргинальной зоны.
2. Агрессивные лимфомы:
 - диффузная В-клеточная крупноклеточная лимфома;
 - лимфома из зоны мантии.
3. Высокоагрессивные лимфомы:
 - лимфома Беркитта;
 - лимфобластная лимфома;
 - вич-ассоциированная лимфома.

При лимфомах тонкой кишки преобладает диффузная В-крупноклеточная лимфома (26–69 %), однако возрастает частота лимфомы Беркитта до 36 %. В 25–50 % обнаруживается IPSID-лимфома, характерная только для лимфом тонкой кишки. MALT-лимфома наблюдается редко – у 8 % больных. Морфологические варианты лимфом толстой кишки встречаются со следующей частотой: диффузная В-крупноклеточная лимфома у 47–81 %, лимфома из клеток мантии у 9–17 %, MALT у 6 %, фолликулярная лимфома у 5 %, лимфома Беркитта у 3 % [9].

Проявления лимфом, локализованных в органах ЖКТ, крайне разнообразны. На сравнительно ранних стадиях клинические симптомы отсутствуют, а общее состояние больного длительное время остается удовлетворительным. По мере развития опухолевого процесса у большинства больных превалирующими симптомами являются боль в животе, рвота и кахексия. На любой стадии заболевание может осложниться кровотечением, стенозом и перфорацией непосредственно в зоне опухолевого поражения. Указанные осложнения

могут становиться причиной летального исхода у 12–19 % больных.

Методы

Работа основана на ретроспективном анализе результатов лечения 189 пациентов с неходжкинскими лимфомами тонкой и толстой кишки, проходивших лечение в ФГБУ «РОНЦ им. Н.Н. Блохина» РАМН в период с 1985 по 2010 г. Из них лимфомы толстой кишки – у 64 пациентов, лимфомы 12-перстной кишки – у 25, тощая кишка поражена у 26 пациентов, подвздошная кишка у 74. Встречаются следующие формы роста опухоли: инфильтративная в 50 % случаев, экзофитная в 20–25 %, язвенная и смешанная формы менее чем в 15 %.

Анализировались частота локализации поражения различных отделов кишечника, влияние частоты развития осложнений на прогноз пациентов, частота развития осложнений в зависимости от стадии заболевания. У всех пациентов диагноз «лимфома» был верифицирован методами световой микроскопии и иммуногистохимии. Стадирование опухолевого процесса осуществлялось по классификации, утвержденной в Lugano (1993).

Для макроскопической оценки лимфом, локализованных в тонкой и толстой кишке, применялась классификация WUOOD P. 1983 г.

Для статистического анализа использовалась программа Statistica v. 7.0, выживаемость рассчитывалась по методу Kaplan–Meier, для определения достоверности различий использовался log-rank test (различия считались достоверными при $p < 0,05$). Достоверность различий оценивалась при помощи таблиц 2×2 , Chi-square теста.

Результаты

Хирургические вмешательства по поводу кишечной непроходимости, кровотечения или перфорации в области опухолевого поражения выполнены у 92 (48,7 %) пациентов: 51 (55,4 %) оперирован в ФГБУ «РОНЦ им. Н.Н. Блохина» РАМН, а 41 (44,6 %) пациент – в других лечебных учреждениях с последующей госпитализацией в РОНЦ для химиотерапии. Спектр осложнений лимфом кишечника среди пациентов с первичными и вторичными формами представлен в табл. 1. Частота осложнений лимфом тонкой и толстой кишки составляет 37,8 % (для первичных – 45,2 %, для вторичных – 30,6 %).

Выявлены следующие формы роста: у 28 (50,0 %) пациентов – констриктивный (рис. 1), у 13 (23,2 %) – язвенный (рис. 2а, б), у 12 (21,4 %) – смешанный (рис. 3) и у 3 (5,4 %) – полиповидный (рис. 4, 5). Осложнения достоверно ($p = 0,03$) чаще развивались у больных с IV стадией заболевания (75 %).

Спектр осложнений лимфом тонкой и толстой кишки включал: кишечную непроходимость – 60,7 %

Таблица 1. Первичные и вторичные неходжкинские лимфомы кишечника

Формы лимфом	Вид осложнений			
	Число осложненных форм	Кровотечение	Кишечная непроходимость	Перфорация
Первичные	33	7 (21,2 %)	21 (63,6 %)	5 (15,1 %)
Вторичные	23	5 (21,7 %)	13 (56,5 %)	5 (21,7 %)

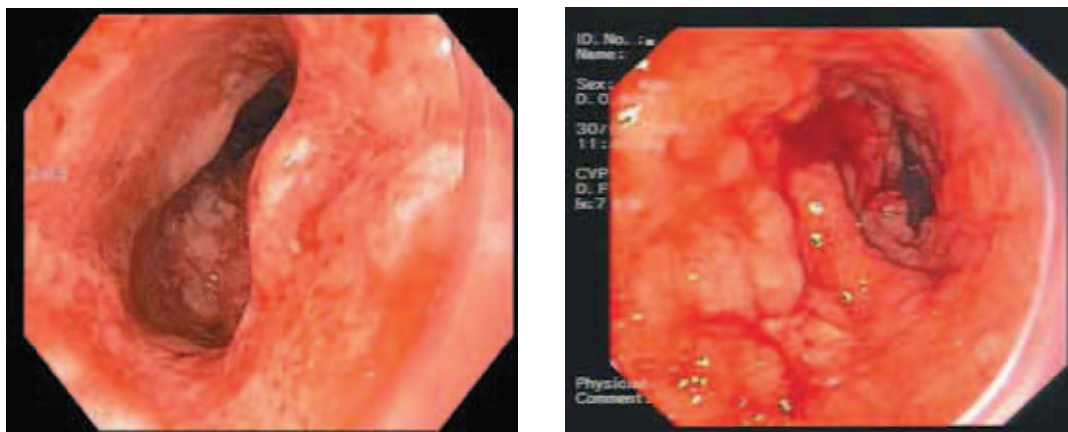


Рис. 1. Констриктивный рост лимфомы толстой кишки

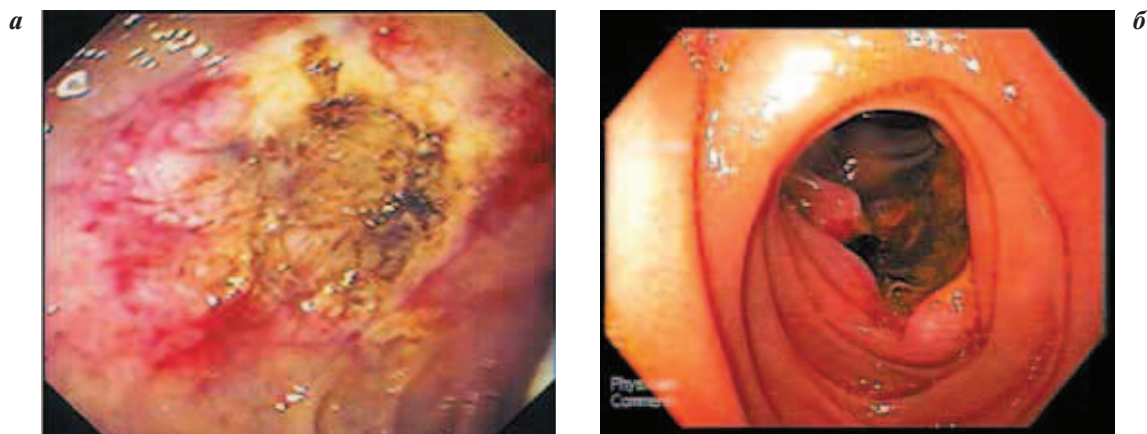


Рис. 2. Язвенный рост лимфомы прямой кишки (а), 12-перстной кишки (б)

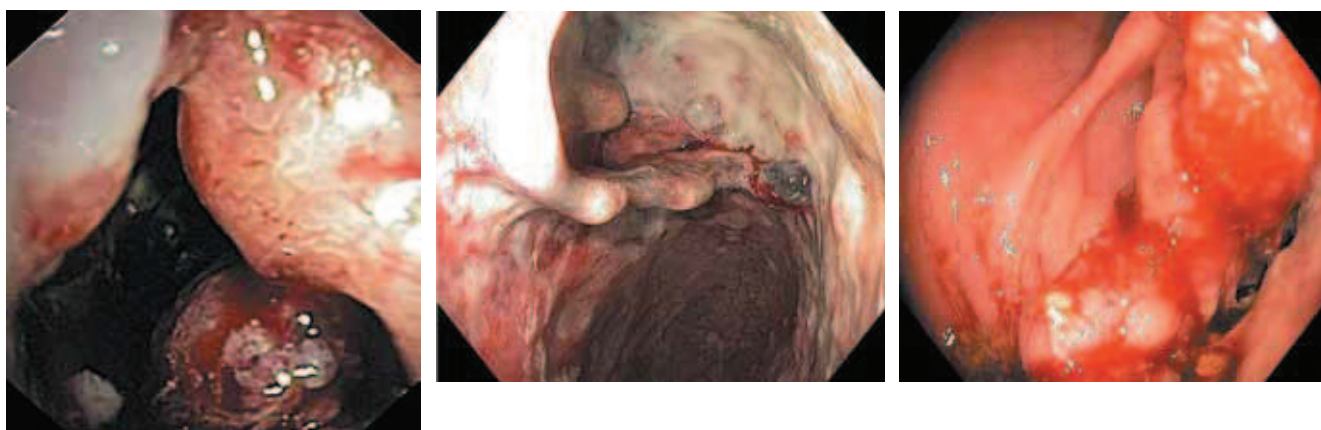


Рис. 3. Смешанный тип роста лимфомы толстой кишки

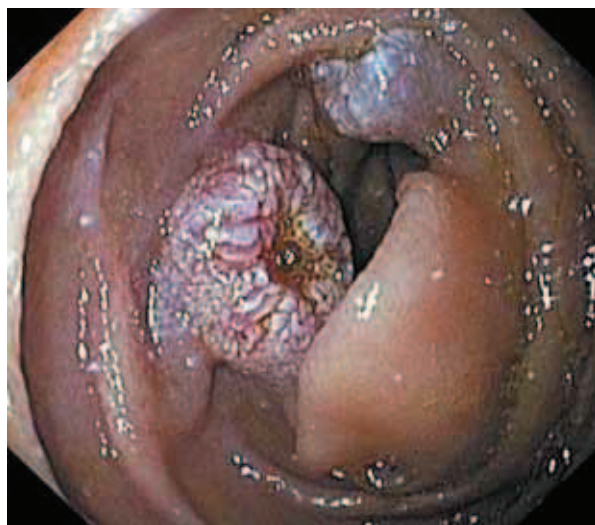


Рис. 4. Полиповидный рост лимфомы 12-перстной кишки

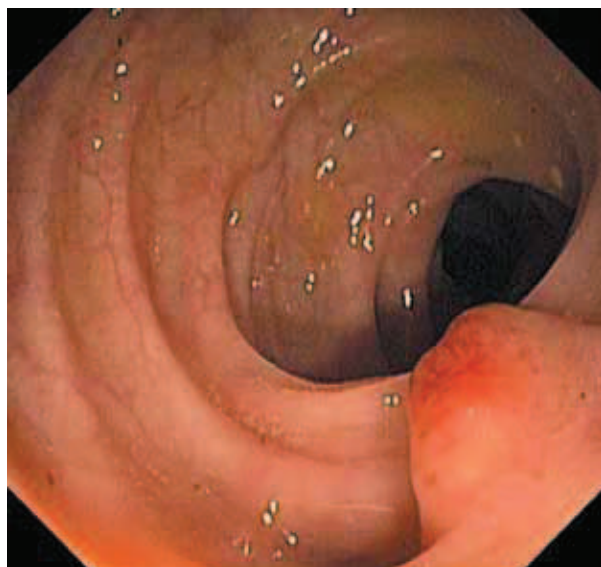
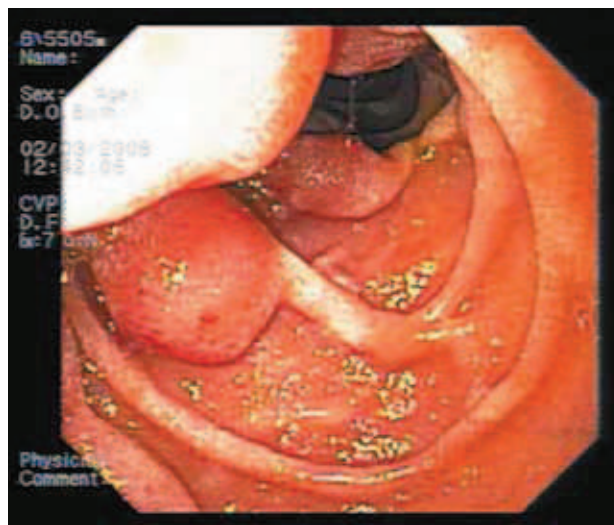


Рис. 5. Полиповидный рост лимфомы сигмовидной кишки

случаев, кровотечение – 21,4 %, перфорацию стенки кишки – 17,8 %. Наиболее частым осложнением у больных лимфомой тощей, подвздошной и ободочной кишок являлась кишечная непроходимость, в группе больных с лимфомами 12-перстной кишки достоверно преобладало кровотечение – 71,4 %.

У 46 из 56 пациентов осложнение возникло на фоне завершённой или незавершённой химиотерапии. Среднее количество курсов до развития осложнения составило 6,5. Хирургическое вмешательство было выполнено у 51 (91 %) из 56 пациентов. Радикальное вмешательство удалось выполнить 9 (17,6 %) пациентам, паллиативные операции выполнены 33 (64,7 %) пациентам. В связи со значительной местной распространённостью и вращанием опухоли в неудаляемые анатомические структуры у 9 (17,6 %) пациентов вы-

полнены симптоматические операции: формирование гастроэнтероанастомоза в случае стеноза 12-перстной кишки у 2 пациентов, илеостомия у 2 и колостомия у 2 пациентов. У 1 пациента выполнено прошивание кровоточащей язвы опухоли 12-перстной кишки с временным эффектом. У 2 больных в связи с перфорацией неудаляемой опухоли тонкой кишки вмешательство ограничено ушиванием и тампонадой перфоративного отверстия большим сальником, санацией дренированием брюшной полости. Осложнения купированы консервативно у 5 из 56 пациентов: остановка кишечного кровотечения достигнута эндоскопическим методом (электрокоагуляцией опухоли, клипированием кровоточащих сосудов, инъекцией сосудосуживающих препаратов в ткани, окружающие опухоль) в сочетании с системной гемостатической терапией, у 1 пациента явления кишечной непроходимости разрешилось в результате интенсификации химиотерапии (рис. 6).

Общая 3-летняя выживаемость у пациентов с несложненными формами лимфом составила 82,5 %, с осложненными – 70,1 % ($p < 0,05$).

Обсуждение и выводы

Таким образом, эффективность консервативной терапии при кровотечениях из опухоли ЖКТ при неходжкинских лимфомах невысока, но тем не менее оправдана, особенно у пациентов с тромбоцитопенией, развившейся на фоне химиотерапии. Противоопухолевая терапия как средство спасения допускается при стенозах желудка и не может использоваться при развитии клинических симптомов кишечной непроходимости. В последнем случае показана активная хирургическая тактика.

Развитие осложнений клинического течения болезни ухудшает показатели общей выживаемости у больных лимфомами тонкой и толстой кишки (общая 3-летняя выживаемость при лимфомах тонкой

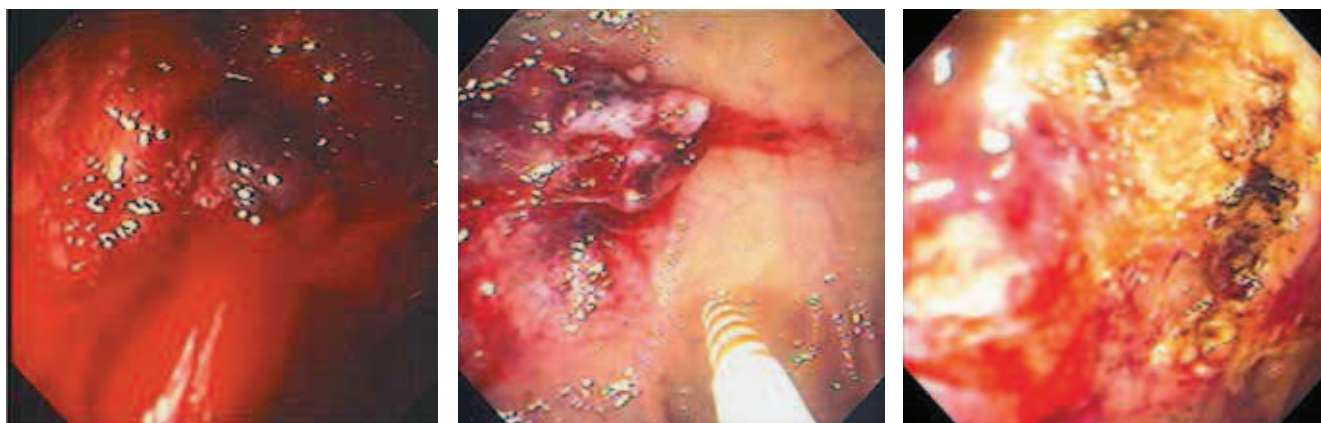

Рис. 6. Эндоскопическая остановка кровотечения из опухолевой язвы 12-перстной кишки термозондом

и толстой кишки составила 70,1%), причем наихудшие отдаленные результаты отмечены при перфорации опухоли (переживших 5-летний срок не было). Все

вышесказанное требует особого подхода к больным неходжкинскими лимфомами ЖКТ в связи с высоким риском развития хирургических осложнений.

Л И Т Е Р А Т У Р А

1. Thorling M.S. Gastrointestinal lymphomas. Clinical features, treatment and prognosis. *Acta Radiol Oncol* 1984;23(2-3):193-7.
2. Ковынев И.Б., Поспелова Т.И., Агеева Т.А., Лосева М.И. Особенности частоты и структуры неходжкинских злокачественных лимфом в Новосибирске, НСО и городах Сибирского федерального округа. *Бюллетень СО РАМН* 2006;4(122):175-81.
3. Mihaljevic B., Nedeljkov-Jancic R., Vujicic V. et al. Primary extranodal

- lymphomas of gastrointestinal localization: a single institution 5-yr experience. *Med Oncol* 2006;23(2):225-35.
4. Berthold D. Clinical and therapeutic consideration of rectal lymphoma. *World J Gastroenterol* 2005;134(33-34):472-80.
5. Feller A.C., Diebold J. Histopathology of nodal and extranodal non-Hodgkin's lymphomas. Berlin: Springer-Verlag, 2004.
6. Ferreri A.J., Abrey L.E., Blay J.Y. et al. Summary statement on primary central nervous system lymphomas from the Eighth International Conference on Malignant

- Lymphoma, Lugano, Switzerland, June 12 to 15, 2002. *J Clin Oncol* 2003;21(12):2407-14.
7. Rosas Marcos E., Frisancho Velarde O., Yábar Berrocal A. Malignant duodenal neoplasia: clinic-pathologic profile. *Rev Gastroenterol Peru* 2003;23(2):99-106.
8. Ghimire P., Wu G.Y., Zhu L. Primary gastrointestinal lymphoma. *World J Gastroenterol* 2011;117(6):697-707.
9. Balfé P., O'Brian S., Daly P., Reynolds J.V. Management of gastric lymphoma. *Surgeon* 2008;6(5):262-5.