

Новые технологии лучевых исследований | New technologies in radiology

ISSN 1607-0763 (Print); ISSN 2408-9516 (Online)
<https://doi.org/10.24835/1607-0763-2020-1-119-132>

Биохимические основы визуализации при позитронной эмиссионной томографии в онкологии. Часть 2

© Леонтьев А.В.*, Рубцова Н.А., Халимон А.И., Хамадеева Г.Ф., Кулиев М.Т., Пылова И.В., Лазутина Т.Н., Костин А.А., Каприн А.Д.

МНИОИ имени П.А. Герцена – филиал ФГБУ “Национальный медицинский исследовательский центр радиологии” Минздрава России; 125284 Москва, 2-й Боткинский пр., д. 3, Российская Федерация

Настоящая статья содержит обзор основных литературных данных, посвященных биохимическим основам и клиническому применению позитронной эмиссионной томографии – одной из перспективных технологий лучевой визуализации в онкологии.

В данной части подробно рассмотрены особенности биокинетики радиофармацевтических препаратов, применяемых для визуализации различных групп рецепторов, представленных в опухолевых клетках. К ним относятся маркеры ангиогенеза – RGD-пептиды, лиганды к рецепторам соматостатина, агенты для визуализации рецепторов к половым гормонам, лиганды к простатспецифическому мембранному антигену и киназе, активируемой мутацией EGFR. Представлены результаты исследований по поиску оптимальных модификаций этих радиофармацевтических препаратов для повышения диагностической эффективности, проведен их сравнительный анализ, освещены результаты их применения у пациентов онкологического профиля и перспективы развития в данной отрасли.

Ключевые слова: ПЭТ/КТ, радиофармпрепараты, РФП, рецепторная визуализация, лиганды к рецепторам, RGD-пептиды, нейроэндокринные опухоли, DOTA-пептиды, DOTATATE, DOTATOC, DOTANOC, лиганды к ПСМА, лиганды к эстрогеновым рецепторам, ФЭС, лиганды к рецепторам половых гормонов, EGFR

Исследование не финансировалось какими-либо источниками. Авторы заявляют, что данная работа, ее тема, предмет и содержание не затрагивают конкурирующих интересов.

Для цитирования: Леонтьев А.В., Рубцова Н.А., Халимон А.И., Хамадеева Г.Ф., Кулиев М.Т., Пылова И.В., Лазутина Т.Н., Костин А.А., Каприн А.Д. Биохимические основы визуализации при позитронной эмиссионной томографии в онкологии. Часть 2. *Медицинская визуализация*. 2020; 24 (1): 119–132. <https://doi.org/10.24835/1607-0763-2020-1-119-132>

Поступила в редакцию: 25.11.2019. Принята к печати: 22.03.2020. Опубликовано online: 27.04.2020.

Biochemical basics of imaging in positron emission tomography in oncology. Part 2

© Alexey V. Leontyev*, Natalia A. Rubtsova, Alexander I. Khalimon, Gulnara F. Khamadeeva, Magomed T. Kuliev, Irina V. Pylova, Tatyana N. Lazutina, Andrey A. Kostin, Andrey D. Kaprin

P.A. Herzen Moscow Research Oncology Institute – branch of “National Medical Research Center of Radiology” of the Ministry of Healthcare of Russia; 3, 2nd Botkinsky pr., Moscow 125284, Russian Federation

This article provides an overview of the main literature data of biochemical basics and the clinical application of positron emission tomography, one of the promising technologies of radiation imaging in oncology.

In the current part we discuss in detail the biokinetics of radiopharmaceuticals used to visualize various groups of tumor cells receptors. These include angiogenesis markers - RGD peptides, ligands for somatostatin receptors,



agents for sex hormone imaging, ligands for prostate-specific membrane antigen and to activating EGFR mutant kinase. It contains results of studies that were dedicated to search for optimal modifications of these radiopharmaceuticals to increase diagnostic efficiency, their comparative analysis is carried out, the results of their use in cancer research and development prospects in this industry are highlighted.

Keywords: PET/CT, radiopharmaceuticals, receptor imaging, receptor ligands, RGD-peptides, NET, DOTA-conjugated peptides, DOTATATE, DOTATOC, DOTANOC, PSMA ligands, estrogen receptors imaging, FES, sex hormone imaging, EGFR

Conflict of interest. The authors declare no conflict of interest. The study had no sponsorship.

For citation: Leontyev A.V., Rubtsova N.A., Khalimon A.I., Khamadeeva G.F., Kuliev M.T., Pylova I.V., Lazutina T.N., Kostin A.A., Kaprin A.D. Biochemical basics of imaging in positron emission tomography in oncology. Part 2. *Medical Visualization*. 2020; 24 (1): 119–132. <https://doi.org/10.24835/1607-0763-2020-1-119-132>

Received: 25.11.2019.

Accepted for publication: 22.03.2020.

Published online: 27.04.2020.

Позитронная эмиссионная томография (ПЭТ) с радиофармпрепаратами (РФП) на основе радиомеченых лигандов к рецепторам позволяет оценить экспрессию последних *in vivo*, что может быть очень полезно для неинвазивной диагностики многих заболеваний¹. Общеизвестно, что гиперэкспрессия различных рецепторов сопряжена с развитием и прогрессированием ряда заболеваний, в том числе злокачественных новообразований (ЗНО). Например, экспрессия рецепторов эстрогена повышена при отдельных типах рака молочной железы (РМЖ), рецепторов андрогенов – при раке предстательной железы (РПЖ), а рецептор эпидермального фактора роста (EGFR) играет важную роль в патогенезе опухолей головы и шеи и немелкоклеточного рака легкого (НМРЛ). Ниже рассмотрены РФП на основе радиомеченых лигандов к интегину, соматостатиновым рецепторам, рецепторам половых гормонов, простат-специфическому мембранному антигену (ПСМА), маркер активирующих мутаций EGFR.

RGD-пептиды

Опухолевый ангиогенез представляет собой процесс формирования новых кровеносных сосудов, который является важным сопутствующим фактором развития опухоли. Процесс ангиогенеза зависит от миграции и инвазии сосудистых эндотелиальных клеток и в основном регулируется рецепторами VEGF (Vascular endothelial growth factor) и интегрирующими рецепторами адгезии клеток – интегринными.

Интегрины – это один из классов рецепторов, по структуре – гетеродимерных трансмембранных гликопротеинов, участвующих в процессах адге-

зии клеток. Они содержат две нековалентно связанные трансмембранные α - и β -субъединицы. Интегрины выступают “мостиками” для взаимодействия по типу “клетка–клетка” и “клетка–внеклеточная матрица”, реализующегося во время диссоциации отдельных клеток из первичной опухоли и инвазии соседних тканей, адгезии на эндотелиальном слое капилляров и в ходе экстравазации в поражаемом органе (рис. 1). Ключевая роль интегрин $\alpha_v\beta_3$, также известного как рецептор витронектина, при инвазии опухолей и метастазировании реализуется за счет его способности связывать и активировать матриксные металлопротеиназы-2 и плазмин, которые разрушают компоненты базальной мембраны и интерстициального матрикса [1].

Концентрация рецепторов витронектина значительно повышается на активированных эндотелиальных клетках в ходе ангиогенеза. Следовательно, интегрин $\alpha_v\beta_3$ представляет собой потенциальный молекулярный маркер для *in vivo*-визуализации ангиогенеза и соответственно планирования антиангиогенной терапии [2, 3].

РФП, применяемые для ПЭТ-визуализации $\alpha_v\beta_3$ интегрин (например, ^{18}F -галакто-RGD – первый РФП из данной группы, апробированный на человеке), содержат пептидный связывающий “карман”, специфичный для аминокислотной последовательности RGD (arg-gly-asp). ^{18}F -галакто-RGD был разработан путем конъюгирования RGD-содержащего циклического циклопентапептида с аминокислотами (-Arg-Gly-Asp-dPhe-Val-) на галактозе [4, 5]. В настоящее время в данной группе существует большое множество РФП, объединенных общим названием “RGD-пептиды”, например: ^{18}F -FPPRGD2, ^{18}F -Alfatide II, ^{18}F -RGD-K5, ^{18}F -Fluciclatide, ^{18}F -AIF-NOTA-PRGD2 и др.

По результатам различных исследований отмечают следующие недостатки применения ПЭТ с ^{18}F -галакто-RGD: высокий физиологический

¹ Для детального ознакомления с основами теории рецепторов, выходящего за пределы данной статьи, рекомендуем классический биографический учебник: Варфоломеев С.Д., Гуревич К.Г. Биокинетика. Практический курс. М. ФАИР-Пресс, 1999. 720 с.

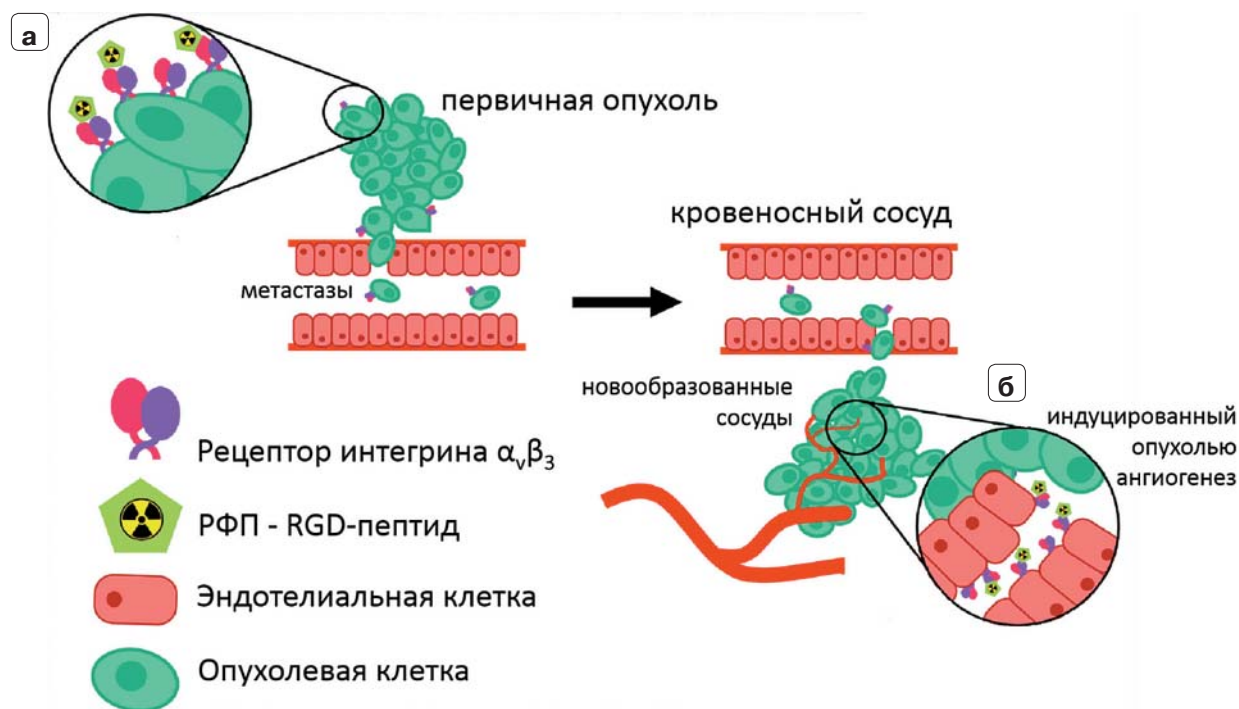



Рис. 1. Целевые сайты для визуализации опухоли на основе РФП, аффинных к рецепторам интегринa $\alpha_v\beta_3$ (обозначены как РФП – RGD-пептид). Интегрины группы $\alpha_v\beta_3$ интенсивно экспрессируются в опухолевых клетках, способных к инвазии эндотелия сосудов (а) и на эндотелиальных клетках, участвующих в неоангиогенезе (б) [2].

Fig. 1. Target sites for $\alpha_v\beta_3$ integrin receptors imaging. The integrins of the $\alpha_v\beta_3$ group are expressed intensively in tumor cells capable of invading vascular endothelium (a) and on endothelial cells involved in neoangiogenesis (b) [2].

захват в органах брюшной полости и забрюшинного пространства (печень, кишечник, селезенка, почки и мочевые пути) затрудняет визуализацию опухолей данных локализаций; низкая чувствительность в выявлении метастатического поражения лимфатических узлов (около 33–54%) и отдаленных метастазов (46–78%) по сравнению с ПЭТ/КТ с ^{18}F -ФДГ и КТ с внутривенным контрастированием при таких нозологиях, как ЗНО головы и шеи, НМРЛ, РМЖ, меланома кожи, саркомы, почечно-клеточный рак [3].

РФП-лиганды к интегрину $\alpha_v\beta_3$ потенциально применимы в качестве прогностического биомаркера для отбора претендентов на таргетную терапию ингибиторами ангиогенеза, а также для оценки как ответа на данное лечение, так и для выявления развивающейся резистентности. Примечательно, что в ходе антиангиогенной терапии чаще всего наблюдается замедление роста опухоли, а не уменьшение ее объема, поэтому традиционные методы лучевой визуализации не могут предоставить объективной информации об ответе опухоли на лечение. Однако исследователями подчеркиваются потенциальные трудности, с которыми может столкнуться врач при интерпретации ПЭТ/КТ с лигандами к интегрину $\alpha_v\beta_3$.

Например, снижение накопления РФП не обязательно будет означать снижение экспрессии интегринa, а может быть связано со снижением плотности опухолевых клеток; экспрессия интегринa $\alpha_v\beta_3$ на поверхности опухолевых и эндотелиальных клеток новообразованных сосудов различных ЗНО может быть вариабельна, поэтому оценка ответа в значительной степени будет зависеть от типа анализируемой опухоли. В настоящее время клинических данных об этом аспекте применения данной группы РФП недостаточно, однако первые исследования демонстрируют многообещающие результаты, в частности при ранней оценке эффективности конкурентной химиолучевой терапии глиом [6, 7].

Лиганды к рецепторам соматостатина

Соматостатиновые рецепторы (ССР) представляют собой связанные с G-белком мембранные рецепторы, которые состоят из единственной полипептидной цепи с семью трансмембранными доменами. При активации лигандом ССР фосфорилируется, после этого лиганд-рецепторный комплекс интернализируется и заключается в эндосоме [8]. ССР экспрессируются с высокой плотно-

**Таблица 1.** Аффинность РФП-аналогов соматостатина к ССР различных подтипов. Указаны ингибирующие константы (в нмоль/л) [13]. Отмечается исключительно высокая селективность к ССР2 РФП-антагонистов ССР**Table 1.** The affinity of the analogues of somatostatin for the various subtypes of SSTR. Inhibitory constants (nmol/L) are indicated [13]. Note an extremely high selectivity of antagonists to SSTR2 subtype

Аналоги соматостатина	ССР ₁	ССР ₂	ССР ₃	ССР ₄	ССР ₅	Статус разработки
Агонисты						
¹¹¹ In-DTPA-octreotide	>10000	22 ± 3,6	182 ± 13	>1000	237 ± 52	Одобрено FDA II фаза исследований
⁶⁸ Ga-DOTATOC	>10000	2,5 ± 0,5	613 ± 140	>1000	73 ± 21	
⁶⁸ Ga-DOTATATE	>10000	0,2 ± 0,04	>1000	300 ± 140	377 ± 18	Одобрено FDA II фаза исследований
⁶⁸ Ga-DOTANOC	>10000	1,9 ± 0,4	40,0 ± 5,8	260 ± 74	7,2 ± 1,6	
Антагонисты						
⁶⁸ Ga-DOTA-JR11	>1000	29 ± 2,7	>1000	>1000	>1000	Пилотное исследование 1/2 фаза исследований
⁶⁸ Ga-NODAGA-JR11	>1000	1,2 ± 0,2	>1000	>1000	>1000	

стью на мембранах клеток многих нейроэндокринных опухолей (НЭО), поэтому они представляют собой удобную мишень для диагностики, радионуклидной и таргетной терапии. Кроме того, установлено, что рецепторы этой группы также широко представлены на поверхности клеток других ЗНО [9].

Были выделены шесть различных подтипов ССР человека: ССР₁, ССР_{2a}, ССР_{2b}, ССР₃, ССР₄, ССР₅. РФП-лигандами к ним выступают модифицированные формы октреотида, связанные с радиоактивным позитрон-излучающим металлом (⁶⁸Ga или ⁶⁴Cu) посредством хелатора, которым может выступать DOTA (1,4,7,10-тетраазациклододекан-1,4,7,10-тетраацетатная кислота), NOTA (1,4,7-триазациклононан-1,4,7-триацетатная кислота) или TETA (1,4,8,11-тетраазациклотетрадекан-1,4,8,11-тетраацетатная кислота) [10]. В настоящее время наиболее часто используемым РФП для визуализации ССР при ПЭТ является ⁶⁸Ga-DOTATATE.

Такие DOTA-пептиды, как ⁶⁸Ga-DOTATOC, ⁶⁸Ga-DOTANOC и ⁶⁸Ga-DOTATATE, связываются преимущественно с ССР₂, а также имеют различные профили аффинности для других подтипов ССР [11] (табл. 1). Установлено, что эти маркеры имеют наибольшую аффинность к ССР₂ и ССР₅, которые встречаются среди прочих ССР при ЗНО чаще всего [9]. В целом все они были успешно протестированы в клинических исследованиях и показали высокую эффективность в визуализации высокодифференцированных НЭО. Установлено, что общая чувствительность ПЭТ с аналогами соматостатина в выявлении НЭО достигает 93%, а специфичность – 95%, что превосходит результаты та-

ких традиционных методов визуализации, как сцинтиграфия соматостатиновых рецепторов и КТ с внутривенным контрастированием [2].

Крайне важно отметить, что при нейроэндокринной карциноме выполнение ПЭТ с радиомечеными аналогами соматостатина нецелесообразно ввиду малого количества ССР на поверхности опухолевых клеток и соответственно низкой чувствительности метода. В данной клинической группе более информативным методом выступает ПЭТ с ¹⁸F-ФДГ в связи с высокой гликолитической активностью низкодифференцированных НЭО. Однако, при значениях Ki-67 в пределах 10–20% для повышения эффективности диагностики рекомендуется проведение ПЭТ как с лигандами к ССР, так и с ¹⁸F-ФДГ (dual tracer imaging). Кроме того, стоит дополнять ПЭТ с лигандами к ССР исследованием с ¹⁸F-ФДГ при клиническом подозрении на дедифференцировку НЭО на фоне проводимой терапии. Для удобства интегральной оценки результатов исследований с обоими РФП (DOTA-пептиды и ¹⁸F-ФДГ) разработана 6-балльная шкала оценки (от 0 до 5), так называемая NETPET score, где 0 баллов соответствует отсутствию патологического накопления обоих РФП, 1 балл – патологическому захвату лигандов ССР без гиперфиксации ¹⁸F-ФДГ, 5 баллов – гиперфиксации ¹⁸F-ФДГ без накопления лигандов к ССР, 2–4 балла – положительным результатам сканирований с обоими РФП с увеличением балла соответственно нарастанию интенсивности накопления ¹⁸F-ФДГ [14]. Экспрессия ССР, статус дифференцировки клеток НЭО и гликолитическая активность опухоли являются важными прогностическими факторами, поэтому исследования ПЭТ с двумя различными

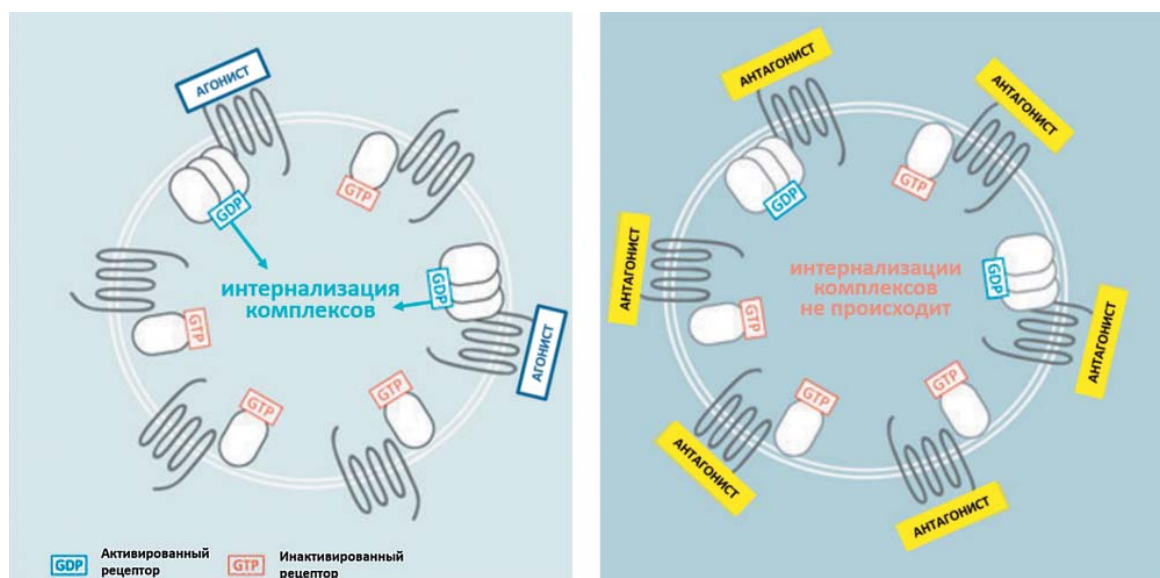



Рис. 2. Схема механизма накопления РФП – агонистов и антагонистов ССР [19]. Агонисты интернализируются при связывании с активированными формами ССР, что приводит к повышению концентрации РФП в клетке. В отличие от них антагонисты связываются как с активированными, так и с неактивированными формами ССР и не интернализируются.

Fig. 2. Accumulation of radiopharmaceuticals – agonists and antagonists of the SSTR [19]. Agonists are internalized by binding to activated forms of SSTR, which leads to an increase in the concentration of radiopharmaceuticals in the cell. In contrast, antagonists bind to both activated and non-activated forms of SSTR and are not internalized.

РФП являются комплементарными. Такой подход может помочь с выбором тактики в отношении конкретного пациента: динамическое наблюдение, терапия аналогами соматостатина или более агрессивная терапия. Уже опубликованы работы, доказывающие прогностическую значимость баллов по “NETPET score” в отношении общей выживаемости у пациентов с НЭО [15].

Аналоги соматостатина – агонисты ССР – легко интернализируются внутрь клетки в комплексе с рецептором, активно накапливаются в опухолевых клетках, что позволяет визуализировать их распределение [16]. Длительно считалось, что феномен интернализации имеет большое значение для высокого и длительного накопления РФП опухолью. Однако ряд наблюдений позволил пересмотреть точку зрения на эту стратегию [17].

Все большее внимание исследователей обращается к РФП-антагонистам ССР, например ^{64}Cu -NODAGA-JR11 (на основе октапептида JR11 (p-Cl-Phe-cyclo(DCys-Aph(Hor)-DAph(Cbm)-Lys-Thr-Cys)DTyr-NH₂)). Оказалось, что антагонисты связываются с большим количеством рецепторов, чем агонисты. Так, исследование группы ученых под руководством М. Ginj показало, что антагонисты ССР₂ и ССР₃, хотя и не подвергаются интернализации, имеют большее число рецептор-связывающих сайтов, чем агонист [18] (рис. 2). Вероятно,

причина кроется в способности антагонистов связываться как с активированной, так и с инактивированной формой ССР, в то время как агонисты образуют лиганд-рецепторный комплекс лишь с активированной формой ССР.

Более современное доклиническое исследование показывает, что ^{64}Cu -NODAGA-JR11 в сравнении с агонистом ССР ^{64}Cu -DOTATATE обладает рядом несомненных преимуществ: на порядок большее специфическое связывание с ССР₂ (B_{max} $4,1 \pm 0,18$ нМ против $0,48 \pm 0,04$ нМ, где B_{max} – объем связанных рецепторов), более высокое соотношение “очаг-фон”, более длительная ретенция в опухоли при быстром клиренсе из крови [20]. Помимо этого, антагонисты химически более стабильны, чем агонисты, что приводит к увеличению продолжительности “жизненного цикла” РФП [21].

Во II фазе исследования G. Nicolas и соавт., где сравнивались ^{68}Ga -OPS202 (^{68}Ga -NODAGA-JR11) с ^{68}Ga -DOTATOC у пациентов с высоко- и умеренно дифференцированными НЭО (n = 12), показана большая чувствительность первого в выявлении метастатических очагов в печени (88–94% против 59%, p < 0,01), более высокое соотношение “очаг-фон” в печени (рис. 3) и отсутствие преимуществ в выявлении вторично пораженных лимфатических узлов [22].

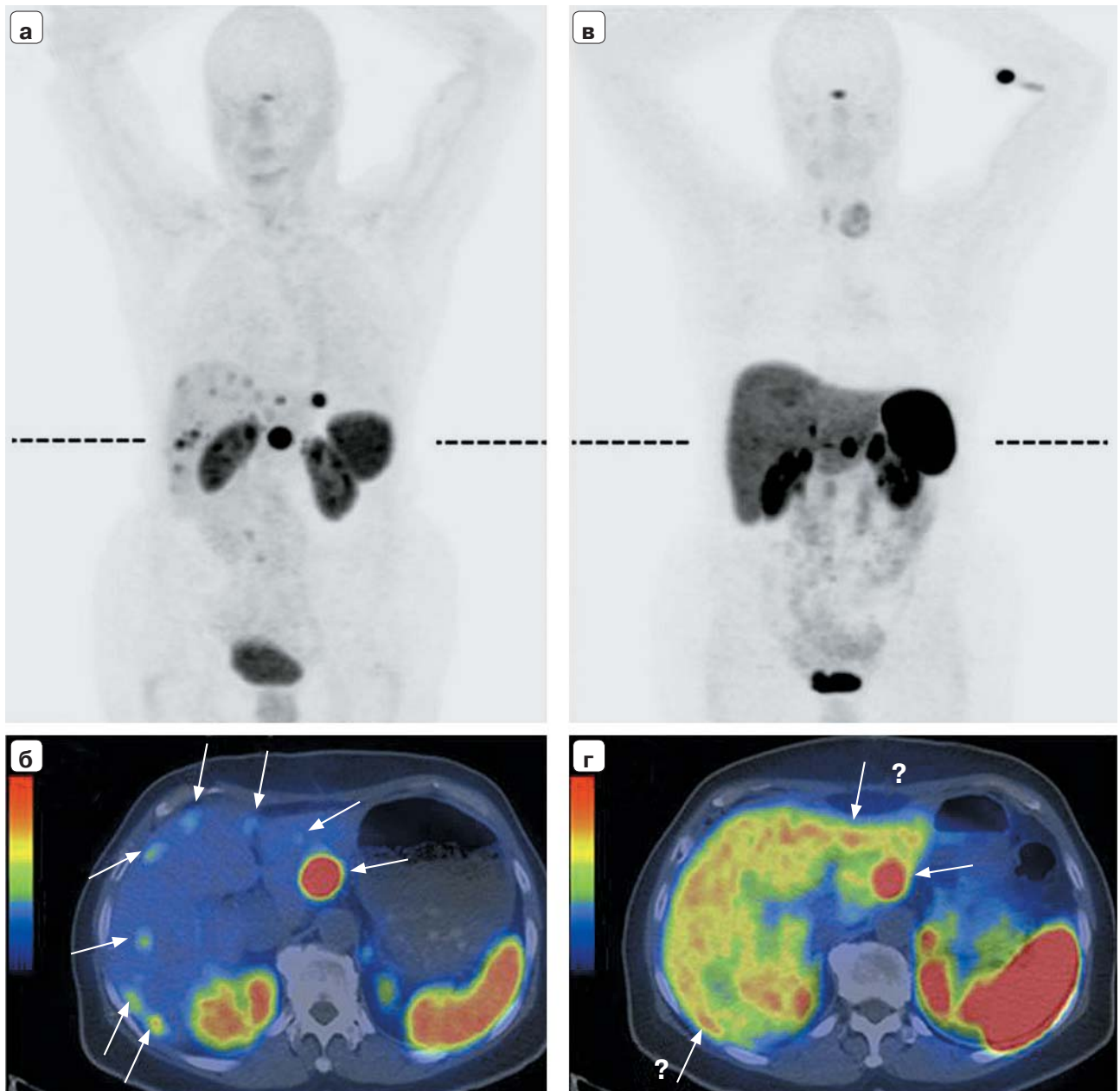



Рис. 3. MIP-изображения и совмещенные аксиальные томограммы пациента с НЭО подвздошной кишки и билобарным метастатическим поражением печени при ПЭТ/КТ с ^{68}Ga -OPS202 (**а** и **б**), ^{68}Ga -DOTATOC (**в** и **г**). Пунктирными линиями отмечен уровень аксиальных срезов. Низкая фоновая активность в печени и кишечнике при ПЭТ с ^{68}Ga -OPS202 позволяет более точно определять локализацию и распространенность метастатического процесса [22].

Fig. 3. MIP images and fusion axial tomograms of a patient with neuroendocrine tumour of the ileum and bilobar liver metastasis, PET/CT with ^{68}Ga -OPS202 (**a** and **б**), ^{68}Ga -DOTATOC (**в** and **г**). Dashed lines indicate the level of axial sections. Low background activity in the liver and intestine on PET with ^{68}Ga -OPS202 allows more accurate determination of the localization and prevalence of the metastatic process [22].



Согласно рекомендациям Европейского общества ядерной медицины (EANM), ПЭТ с РФП-агонистами ССР может быть выполнена с целью выявления первичной опухоли, стадирования, для оценки резидуальных масс, прогрессирования и рецидива, определения ССР-статуса с целью отбора пациентов с распространенным заболеванием для радионуклидной терапии [11]. Интенсивное накопление таких РФП на первичном этапе диагностики свидетельствует о высокой степени дифференцировки и низкой пролиферативной активности опухолевых клеток, что является благоприятным прогностическим фактором, а также позволяет отобрать пациентов на терапию препаратами октреотида [23].

Кроме того, в данных рекомендациях предложены оптимальные диагностические стратегии при НЭО различных локализаций.

Одной из особенностей НЭО, имеющей принципиальное значение при выборе РФП для ПЭТ, является гетерогенность их биологических характеристик в зависимости от происхождения относительно отделов эмбриональной кишечной трубки: из верхней, средней и концевой части – foregut, midgut, hindgut соответственно. В этих подгруппах для опухолей характерны определенные общие биологические и клинические характеристики (табл. 2).

Так, ПЭТ с радиомечеными аналогами соматостатина должна рассматриваться в качестве метода выбора при параганглиоме головы и шеи, при НЭО из верхнего и среднего отделов кишечной трубки (foregut и midgut), а также при CUP-синдроме, при подозрении на локализацию первичного очага в верхнем отделе кишечной трубки. При локализации НЭО в концевых отделах кишечной трубки (соответствующих зоне кровоснабже-

ния нижней брыжеечной артерии, hindgut) методом выбора должна быть ПЭТ с ^{18}F -ФДГ. ПЭТ с лигандами к ССР следует рассматривать как неосновное, опциональное исследование при медуллярном раке щитовидной железы, феохромоцитоме, параганглиоме брюшной полости и малого таза ввиду низкой или варьирующей экспрессии ССР [25].

Клинических данных по применению РФП-антагонистов ССР пока недостаточно, однако РФП данной группы имеют определенно высокий диагностический потенциал.

Лиганды к рецепторам эстрогенов


16α - ^{18}F -17 β -эстрадиол (^{18}F -ФЭС) был впервые синтезирован для визуализации рецепторов к эстрогену (РЭ) в 1980-х годах и в настоящее время используется как в клинических испытаниях, так и в рутинной практике при РЭ-положительном (люминальные типы А и В) РМЖ. Предполагается, что этот РФП – фторированный эстрадиол – попадает внутрь клетки путем пассивной диффузии и, аналогично нативному эстрадиолу, связывается с цитоплазматическими эстрогеновыми рецепторами, накапливаясь в клетке. В настоящее время ПЭТ с ^{18}F -ФЭС успешно применяется для неинвазивного определения рецепторного статуса РМЖ, поскольку интенсивность накопления РФП коррелирует с уровнем экспрессии РЭ, установленным при иммуногистохимическом исследовании (сродство к подтипу РЭ α в 6,3 раза выше, чем к подтипу РЭ β , экспрессия которого выше при РМЖ) [26].

Выполнение ПЭТ с ^{18}F -ФЭС при первичном стадировании у пациенток с РЭ-положительным РМЖ может привести к коррекции лечебной тактики

Таблица 2. Группы нейроэндокринных опухолей в зависимости от эмбриогенеза [24]

Table 2. Groups of neuroendocrine tumors depending on embryogenesis [24]

Отдел эмбриональной кишечной трубки	Группа опухолей	Характеристика
Верхний (foregut)	Опухоли легкого, тимуса, желудка, двенадцатиперстной кишки и поджелудочной железы	Низкое содержание серотонина, высокое содержание предшественника серотонина – 5-гидрокситриптофана, усиленная секреция гистамина, атипичное течение карциноидного синдрома. Высокий риск метастазирования в кости
Средний (midgut)	Опухоли тонкой кишки, аппендикса, правых отделов толстой кишки	Редкая гормональная секреция. Усиленная секреция серотонина и вазоактивных субстанций (кинины, простагландины, субстанция Р)
Концевой (hindgut)	Опухоли левой половины ободочной кишки и прямой кишки	Высокий риск метастазирования в печень



у значительной доли больных (до 26%) [27]. Данный РФП может быть использован для определения принадлежности метастазов при первично-множественных ЗНО, одним из которых является люминальный тип РМЖ, а также для дифференциальной диагностики с неопухолевыми заболеваниями [28]. Помимо этого, ^{18}F -ФЭС применяется для оценки эффективности гормональной терапии тамоксифеном, в том числе при распространенном заболевании [29]. Установлено, что у пациентов, получающих терапию антагонистами эстрогенов, SUV_{max} при ПЭТ с ^{18}F -ФЭС в метастатических очагах в среднем на 42,1% ниже ($p < 0,001$), чем у группы, не получающей антиэстрогенной терапии (отличий в фоновом накоплении РФП не выявлено) [29]. Важно отметить, что для получения достоверных результатов ПЭТ с ^{18}F -ФЭС необходимо прекращение приема ингибиторов РЭ за 6–8 нед до исследования (таких, как фулвестрант и тамоксифен), при этом в отмене ингибиторов ароматазы нет необходимости.

ПЭТ с ^{18}F -ФЭС как метод неинвазивного мониторинга состояния РЭ может применяться при оценке прогноза. Пациентки, получающие терапию фулвестрантом в комбинации с доцетакселом и длительностью безрецидивной выживаемости более 12 мес, имеют достоверно более выраженную динамику снижения SUV_{max} в ответ на лечение, чем пациентки с рецидивом в первый год наблюдения ($91,0 \pm 12,0\%$ против $20,7 \pm 16,2\%$; $p = 0,01$) [30].

Лиганды к рецепторам андрогенов

Экспрессия рецепторов к андрогенам (АР) играет важную роль в развитии РПЖ. В норме АР активируются дигидротестостероном (ДГТ), производным тестостерона, который становится промотором для экспрессии множества следующих вдоль ДНК генов, включая кодирующие ПСА. Со временем АР могут мутировать, вследствие этого ДГТ больше не требуется для инициации экспрессии нижестоящих генов, и опухоль становится гормон-резистентной. $^{16}\beta$ - ^{18}F -фтор-5-альфа-дигидротестостерон (^{18}F -ДГТ) – это РФП для ПЭТ, который разрабатывался для определения экспрессии АР при распространенном РПЖ, оценки гормонального статуса и целесообразности гормональной терапии.

Этот агент характеризуется быстрым метаболизмом и невысокой стабильностью в организме и в основном используется при разработке лекарственных препаратов. Например, при разработке такого антиандрогенного препарата, как энзалутамид, ПЭТ с ^{18}F -ДГТ была использована для оценки

блокировки ДГТ-связывающего сайта на АР, через которую реализуется терапевтический эффект. Данный РФП за пределами исследовательских лабораторий широко не используется [31].


Лиганды к ПСМА

Молекула ПСМА, экспрессируемая в эпителии выводных канальцев ткани предстательной железы (а также в проксимальных канальцах почек, в слюнных, слезных железах, печени, селезенке, тонкой кишке и симпатических ганглиях), оказалась удобной мишенью для визуализации РПЖ. По своей природе она представляет собой поверхностный гликопротеин-фермент, имеющий интрацеллюлярный, трансмембранный и экстрацеллюлярный домены [32]. Наиболее высокую диагностическую эффективность продемонстрировали РФП, связывающиеся именно с экстрацеллюлярным доменом молекулы ПСМА [33].

В настоящее время “лидерами” среди лигандов к ПСМА признаны РФП-ингибиторы ПСМА (в силу малой молекулярной массы их также называют “малыми молекулами”). К ним относятся РФП, меченные ^{68}Ga , – PSMA-11, PSMA-I&T, PSMA-617. Механизм накопления РФП заключается в связывании с активным доменом на внеклеточной части ПСМА с последующей интернализацией в клетку и накоплении в эндосомах [34].

Радио меченные лиганды к ПСМА характеризуются интенсивным и длительным накоплением в первичном РПЖ и его метастазах, обеспечивающим высокую контрастность изображения и визуализацию мелких опухолевых фокусов [35]. Основной точкой приложения является определение локализации опухолевого процесса при биохимическом рецидиве РПЖ и в меньшей степени первичное стадирование у пациентов высокого риска. По данным А. Afshar-Oromieh и соавт., частота обнаружения биохимического рецидива РПЖ с помощью ПЭТ/КТ с ^{68}Ga -PSMA-11 ($n = 1007$) достигает 79,5% [36]. На этом фоне распространенная в настоящее время ПЭТ/КТ с ^{11}C -холином обладает меньшей чувствительностью и специфичностью в выявлении биохимического рецидива РПЖ (особенно у пациентов с низким уровнем сывороточного ПСА): частота его обнаружения варьирует в пределах 40–60% [37].

По данным различных исследований результаты ПЭТ/КТ с ^{68}Ga -ПСМА имеют существенное влияние на лечебную тактику у 60–70% пациентов с биохимическим рецидивом РПЖ [38–40]. Однако для этой группы маркеров было выявлено потенциальное ограничение: визуализация локальных рецидивов РПЖ может быть затруднена в связи с экскрецией РФП почками, его накоплением в мо-



чевом пузыре и сканированием мелких очагов в этой области. Некоторые авторы предлагают дополнять стандартное сканирование через 60 мин ранней фазой (в течение первых 5 мин после введения РФП) для получения изображений органов малого таза до появления высокой концентрации РФП в мочевых путях [41]. Стоит также отметить, что недавно разработанный, меченный ^{18}F лиганд – ^{18}F -PSMA-1007 имеет преобладающую гепатобилиарную экскрецию и обеспечивает визуализацию РПЖ, в том числе местного рецидива, с большей диагностической точностью по сравнению с лигандами, меченными ^{68}Ga [34, 42].

Маркер активирующих мутаций EGFR

Разнообразные клинические исследования показали, что пациенты с распространенным НМРЛ, имеющие активирующие мутации в гене EGFR и получавшие таргетную терапию ингибиторами тирозинкиназы, имеют лучшие показатели выживаемости, длительности безрецидивного периода и ответа на терапию по сравнению с пациентами, получавшими стандартную химиотерапию [43]. В связи с этим в настоящее время у пациентов с неплоскоклеточным НМРЛ на первом этапе рекомендовано выполнение генетического анализа для определения наличия мутаций EGFR и транслокации гена ALK, ROS1 с целью селективного отбора для назначения таргетной терапии [44].

Группой исследователей из Китая и США разработан новый низкомолекулярный РФП, обладающий высокой специфичностью к киназе EGFR с активирующими мутациями – полиэтиленгликоль-модифицированное производное анилинхиазолина, ^{18}F -MPG (N-(3-chloro-4-fluorophenyl)-7-(2-(2-(2-(2- ^{18}F -fluoroethoxy) ethoxy) ethoxy) ethoxy)-6-methoxyquinazolin-4-amine). Доклинические исследования показали, что ^{18}F -MPG позволяет неинвазивно выявлять мутационный статус EGFR в мышинных моделях НМРЛ (линии HCC827, H1975, H358, H520) с высокой чувствительностью и специфичностью ($R^2 = 0,9050$). Кроме того, впервые оценка эффективности данного РФП проводилась и у пациентов с НМРЛ. Продемонстрирован потенциал ПЭТ с ^{18}F -MPG в качестве дополнительного метода диагностики при НМРЛ для выявления пациентов с активирующими мутациями EGFR в опухоли (первичной или метастатической локализации) с точностью 84,3%. У лиц с гиперфиксацией ^{18}F -MPG в опухоли отмечались удовлетворительные результаты терапии ингибиторами тирозинкиназы EGFR: ответ на лечение зарегистрирован у 82% против 6% у больных без гиперфиксации РФП и более длительная

медиана выживаемости без прогрессирования (348 дней против 183 дней). Эти данные демонстрируют, что неинвазивная оценка активирующего EGFR мутационного статуса в первичных и метастатических опухолях при ПЭТ/КТ с ^{18}F -MPG является приемлемой стратегией для стратификации пациентов с НМРЛ для терапии ингибиторами тирозинкиназы EGFR [45].

Участие авторов

Леонтьев А.В. – ответственность за целостность всех частей статьи, подготовка и редактирование текста.

Рубцова Н.А. – подготовка, создание опубликованной работы.

Халимон А.И. – написание текста, подготовка и редактирование текста.

Хамадеева Г.Ф. – сбор и обработка данных, написание текста, подготовка и редактирование текста.

Кулиев М.Т. – написание текста, подготовка и редактирование текста.

Пылова И.В. – написание текста, подготовка и редактирование текста.

Лазутина Т.Н. – написание текста, подготовка и редактирование текста.

Костин А.А. – утверждение окончательного варианта статьи.

Каприн А.Д. – утверждение окончательного варианта статьи.

Authors' participation

Leontyev A.V. – responsibility for the integrity of all parts of the article, text preparation and editing.

Rubtsova N.A. – preparation and creation of the published work.

Khalimon A.I. – writing text, text preparation and editing.

Khamadeeva G.F. – collection and analysis of data, writing text, text preparation and editing.

Kuliev M.T. – writing text, text preparation and editing.

Pylova I.V. – writing text, text preparation and editing.

Lazutina T.N. – writing text, text preparation and editing.

Kostin A.A. – approval of the final version of the article.


Kaprin A.D. – approval of the final version of the article.

Список литературы

- Brooks P.C., Strömblad S., Sanders L.C., von Schalscha T.L., Aimes R.T., Stetler-Stevenson W.G., Quigley J.P., Cheresch D.A. Localization of matrix metalloproteinase MMP-2 to the surface of invasive cells by interaction with integrin $\alpha_v\beta_3$. *Cell*. 1996; 85 (5): 683–693. [https://doi.org/10.1016/s0092-8674\(00\)81235-0](https://doi.org/10.1016/s0092-8674(00)81235-0)
- Haubner R., Wester H.J., Reuning U., Senekowitsch-Schmidtke R., Diefenbach B., Kessler H., Stöcklin G., Schwaiger M. Radiolabeled $\alpha_v\beta_3$ Integrin Antagonists: A New Class of Tracers for Tumor Targeting. *J. Nucl. Med.* 1999; 40: 1061–1071.
- Chen H., Niu G., Wu H., Chen X. Clinical application of radiolabeled RGD peptides for PET imaging of integrin $\alpha_v\beta_3$. *Theranostics*. 2016; 6 (1): 78–92. <https://doi.org/10.7150/thno.13242>



4. Karen A., Kurdziel M.D., Lindenberg L., Choyke P.L. Oncologic angiogenesis imaging in the clinic – how and why. *Imaging Med.* 2011; 3 (4): 445–457.
5. Haubner R., Wester H.J., Reuning U., Senekowitsch-Schmidtke R., Diefenbach B., Kessler H., Stöcklin G., Schwaiger M. Radiolabeled $\alpha_v\beta_3$ integrin antagonists: A new class of tracers for tumor targeting. *J. Nucl. Med.* 1999; 40 (6): 1061–1071.
6. Niu G., Chen X. RGD PET: From Lesion Detection to Therapy Response Monitoring. *J. Nucl. Med.* 2015; 57 (4): 501–502. <https://doi.org/10.2967/jnumed.115.168278>
7. Zhang H., Liu N., Gao S., Hu X., Zhao W., Tao R., Chen Z., Zheng J., Sun X., Xu L., Li W., Yu J., Yuan S. Can an 18F-AIF-NOTA-PRGD2 PET/CT scan predict the treatment sensitivity of concurrent chemoradiotherapy in patients with newly diagnosed glioblastoma? *J. Nucl. Med.* 2016; 57: 524–529. <https://doi.org/10.2967/jnumed.115.165514>
8. Cescato R., Schulz S., Waser B., Eltschinger V., Rivier J.E., Wester H.J., Culler M., Ginj M., Liu Q., Schonbrunn A., Reubi J.C. Internalization of sst2, sst3, and sst5 receptors: effects of somatostatin agonists and antagonists. *J. Nucl. Med.* 2006; 47 (3): 502–511. <https://doi.org/10.1111/bph.12551>
9. Sollini M., Erba P.A., Fraternali A. PET and PET/CT with ^{68}Ga -labeled somatostatin analogues in non GEP-NETs tumors. *Sci. Wld J.* 2014; 2014: Article ID 194123. <https://doi.org/10.1155/2014/194123>
10. Hofland L.J., Lamberts S.W. The pathophysiological consequences of somatostatin receptor internalization and resistance. *Endocr. Rev.* 2003; 24: 28–47. <https://doi.org/10.1210/er.2000-0001>
11. Virgolini I., Ambrosini V., Bomanji J.B., Baum R.P., Fanti S., Gabriel M., Papathanasiou N.D., Pepe G., Oyen W., De Cristoforo C., Chiti A. Procedure guidelines for PET/CT tumour imaging with ^{68}Ga -DOTA-conjugated peptides: ^{68}Ga -DOTA-TOC, ^{68}Ga -DOTA-NOC, ^{68}Ga -DOTA-TATE. *Eur. J. Nucl. Med. Mol. Imaging.* 2010; 37: 2004–2010. <https://doi.org/10.1007/s00259-010-1512-3>
12. Geijer H., Breimer L.H. Somatostatin receptor PET/CT in neuroendocrine tumours: update on systematic review and meta-analysis. *Eur. J. Nucl. Med. Mol. Imaging.* 2013; 40 (11): 1770–1780. <https://doi.org/10.1007/s00259-013-2482-z>
13. Fani M., Nicolas G.P., Wild D. Somatostatin Receptor Antagonists for Imaging and Therapy. *J. Nucl. Med.* 2017; 58 (Suppl. 2): 61S–66S. <https://doi.org/10.2967/jnumed.116.186783>
14. Chan D.L.H., Pavlakis N., Schembri G.P., Bernard E.J., Hsiao E., Hayes A., Barnes T., Diakos C., Khasraw M., Samra J., Eslick E., Roach P.J., Clarke S.J., Bailey D.L. Dual somatostatin receptor/FDG PET/CT imaging in metastatic neuroendocrine tumours: proposal for a novel grading scheme with prognostic significance. *Theranostics.* 2017; 7 (5): 1149–1158. <https://doi.org/10.7150/thno.18068>
15. Hindíe E. The NETPET Score: Combining FDG and Somatostatin Receptor Imaging for Optimal Management of Patients with Metastatic Well-Differentiated Neuroendocrine Tumors. *Theranostics.* 2017; 7 (5): 1159–1163. <https://doi.org/10.7150/thno.19588>
16. Fani M., Nicolas G.P., Wild D. Somatostatin receptor antagonists for imaging and therapy. *J. Nucl. Med.* 2017; 58: 61S–66S. <https://doi.org/10.2967/jnumed.116.186783>
17. Fani M., Peitl P.K., Velikyan I. Current Status of Radiopharmaceuticals for the Theranostics of Neuroendocrine Neoplasms. *Pharmaceuticals.* 2017; 10 (1): 30. <https://doi.org/10.3390/ph10010030>
18. Ginj M., Zhang H., Waser B., Cescato R., Wild D., Wang X., Erchegyi J., Rivier J., Mäcke H.R., Reubi J.C. Radiolabeled somatostatin receptor antagonists are preferable to agonists for in vivo peptide receptor targeting of tumors. *Proceedings of the National Academy of Sciences.* 2006; 103 (44): 16436–16441. <https://doi.org/10.1073/pnas.0607761103>
19. Lenzo N., Cardaci J., Meyrick D., Henderson A., Crouch J., Yeo S., Turner H. Lu-177 OPS-201 (satareotide) Trial for Metastatic Neuroendocrine Tumour. Доступно по: <http://theranostics.com.au/wp-content/uploads/2016/05/Lu-177-OPS-201-Satareotide-Trial-for-Metastatic-Neuroendocrine-Tumours.pdf>. Ссылка активна на 01.07.2019г.
20. Rylova S.N., Stoykow C., Del Pozzo L., Abiraj K., Tamma M.L., Kiefer Y., Fani M., Maেকে H.R. The somatostatin receptor 2 antagonist ^{64}Cu -NODAGA-JR11 outperforms ^{64}Cu -DOTA-TATE in a mouse xenograft model. *PLoS One.* 2018; 13 (4): e0195802. <https://doi.org/10.1371/journal.pone.0195802>
21. Ginj M., Zhang H., Waser B., Cescato R., Wild D., Wang X., Erchegyi J., Rivier J.R. Mäcke H.R., Reubi J.C. Radiolabeled somatostatin receptor antagonists are preferable to agonists for in vivo peptide receptor targeting of tumors. *Proc. Natl. Acad. Sci. USA.* 2006; 3 (44): 16436–16441. <https://doi.org/10.1073/pnas.0607761103>
22. Nicolas G.P., Schreiter N., Kaul F., Uiters J., Bouterfa H., Kaufmann J., Wild D. Sensitivity comparison of ^{68}Ga -OPS202 and ^{68}Ga -DOTATOC PET/CT in patients with gastroenteropancreatic neuroendocrine tumors: a prospective phase II imaging study. *J. Nuclear Med.* 2017; 59 (6): 915–921. <https://doi.org/10.2967/jnumed.117.199760>
23. Kunz P.L. Carcinoid and neuroendocrine tumors: building on success. *J. Clin. Oncol.* 2015; 33: 1855–1863. <https://doi.org/10.1200/JCO.2014.60.2532>
24. Эндокринология: Национальное руководство. Краткое издание / Под ред. И.И. Дедова, Г.А. Мельниченко. М.: ГЭОТАР-Медиа, 2013. 752 с.
25. Bozkurt M.F., Virgolini I., Balogova S., Beheshti M., Rubello D., Decristoforo C., Ambrosini V., Kjaer A., Delgado-Bolton R., Kunikowska J., Oyen W.J.G., Chiti A., Giammarile F., Sundin A., Fanti S. Guideline for PET/CT imaging of neuroendocrine neoplasms with ^{68}Ga -DOTA-conjugated somatostatin receptor targeting peptides and ^{18}F -DOPA. *Eur. J. Nucl. Med. Mol. Imaging.* 2017; 44 (9): 1588–1601. <https://doi.org/10.1007/s00259-017-3728-y>
26. Khayum M.A., Doorduyn J., Glaudemans A.W.J.M., Dierckx R.A.J.O., E.F.J., de Vries R.A.J.O. PET and SPECT of Neurobiological Systems. Chapter 14. Berlin; Heidelberg: Springer-Verlag, 2014.
27. Liu C., Gong C., Liu S., Zhang Y., Zhang Y., Xu X., Yuan H., Wang B., Yang Z. ^{18}F -FES PET/CT influences the staging and management of newly diagnosed Oestrogen Receptor positive Breast Cancer Patients: A Retrospective Comparative Study with ^{18}F -FDG PET/CT. *J. Nucl. Med.* 2019; 60 (1): 596.
28. Sun Y., Yang Z., Zhang Y., Xue J., Wang M., Shi W., Zhu B., Hu S., Yao Z., Pan H., Zhang Y. The preliminary study of $^{16\alpha}$ -[^{18}F]fluoroestradiol PET/CT in assisting the individualized treatment decisions of breast cancer




- patients. *PLoS ONE*. 2015; 10 (1): e0116341. <https://doi.org/10.1371/journal.pone.0116341>
29. Nienhuis H.H., van Kruchten M., Elias S.G., Glaudemans A.W.J.M., de Vries E.F.J., Bongaerts A.H.H., Schröder C.P., de Vries E.G.E., Hospers G.A.P. ¹⁸F-Fluoroestradiol Tumor Uptake Is Heterogeneous and Influenced by Site of Metastasis in Breast Cancer Patients. *J. Nucl. Med.* 2018; 59 (8): 1212–1218. <https://doi.org/10.2967/jnumed.117.198846>
 30. Gong C., Yang Z., Sun Y., Zhang J., Zheng C., Wang L., Zhang Y., Xue J., Yao Z., Pan H., Wang B., Zhang Y. A preliminary study of ¹⁸F-FES PET/CT in predicting metastatic breast cancer in patients receiving docetaxel or fulvestrant with docetaxel. *Scientific Reports*. 2017; 7: 6584. <https://doi.org/10.1038/s41598-017-06903-8>
 31. Mertan F.V., Lindenberg L., Choyke P.L., Turkbey B. PET imaging of recurrent and metastatic prostate cancer with novel tracers. *Future Oncol.* 2016; 12 (21): 2463–2477. <https://doi.org/10.2217/fon-2016-0270>
 32. Horoszewicz J.S., Kawinski E., Murphy G.P. Monoclonal antibodies to a new antigenic marker in epithelial prostatic cells and serum of prostatic cancer patients. *Anticancer Res.* 1987; 7 (7): 27–935.
 33. Afshar-Oromieh A., Babich J.W., Giesel C.K.F.L., Eisenhut M., Kopka K., Haberkorn U. The Rise of PSMA Ligands for Diagnosis and Therapy of Prostate Cancer. *J Nucl Med.* 2016; 57: 79S–89S. <https://doi.org/10.2967/jnumed.115.170720>
 34. Giesel F.L., Kesch C., Yun M., Cardinale J., Haberkorn U., Kopka K., Kratochwil C., Hadaschik B.A. ¹⁸F-PSMA-1007 PET/CT detects micrometastases in a patient with biochemically recurrent prostate cancer. *Clin. Genitourin Cancer.* 2017; 15 (3): 497–499. <https://doi.org/10.1016/j.clgc.2016.12.029>
 35. Леонтьев А.В., Рубцова Н.А., Халимон А.И., Кулиев М.Т., Пылова И.В., Лазутина Т.Н., Хамадеева Г.Ф., Алексеев Б.Я., Костин А.А., Каприн А.Д. Применение радиомеченых лигандов к простатспецифическому мембранному антигену для определения локализации биохимического рецидива рака предстательной железы методом ПЭТ/КТ (обзор литературы). *Медицинская визуализация*. 2018; 22 (3): 81–97. <https://doi.org/10.24835/1607-0763-2018-3-81-97>
 36. Afshar-Oromieh A., Holland-Letz T., Giesel F.L., Kratochwil C., Mier W., Haufe S., Debus N., Eder M., Eisenhut M., Schäfer M., Neels O., Hohenfellner M., Kopka K., Kauczor H.U., Debus J., Haberkorn U. Diagnostic performance of ⁶⁸Ga-PSMA-11 (HBED-CC) PET/CT in patients with recurrent prostate cancer: Evaluation in 1007 patients. *Eur. J. Nucl. Med. Mol. Imaging.* 2017; 44 (8): 1258–1268. <https://doi.org/10.1007/s00259-017-3711-7>
 37. Schwenck J., Rempp H., Reischl G., Kruck S., Stenzl A., Nikolaou K., Pfannenbergl C., la Fougère C. Comparison of ⁶⁸Ga-labelled PSMA-11 and ¹¹C-choline in the detection of prostate cancer metastases by PET/CT. *Eur. J. Nucl. Med. Mol. Imaging.* 2017; 44 (1): 92–101. <https://doi.org/10.1007/s00259-016-3490-6>
 38. Roach P.J., Francis R., Emmett L., Hsiao E., Kneebone A., Hruby G., Eade T., Nguyen Q.A., Thompson B.D., Cusick T., McCarthy M., Tang C., Ho B., Stricker P.D., Scott A.M. The impact of ⁶⁸Ga-PSMA PET/CT on management intent in prostate cancer: Results of an Australian prospective multicenter study. *J. Nucl. Med.* 2018; 59 (1): 82–88. <https://doi.org/10.2967/jnumed.117.197160>
 39. Albisinni S., Artigas C., Aoun F., Biau I., Grosman J., Gil T., Hawaux E., Limani K., Otte F.X., Peltier A., Sideris S., Sirtaine N., Flamen P., van Velthoven R. Clinical impact of ⁶⁸Ga-prostate-specific membrane antigen (PSMA) positron emission tomography/computed tomography (PET/CT) in patients with prostate cancer with rising prostate-specific antigen after treatment with curative intent: Preliminary analysis of a multidisciplinary approach. *BJU Int.* 2017; 120 (2): 197–203. <https://doi.org/10.1111/bju.13739>
 40. Велиев Е.И., Томилов А.А., Богданов А.Б. Спасительная лимфаденэктомия у пациентов с подтвержденным ПЭТ/КТ олигометастатическим рецидивом рака предстательной железы. *Онкоурология*. 2018; 14 (4): 79–86. <https://doi.org/10.17650/1726-9776-2018-14-4-79-86>
 41. Kabasakal L., Demirci E., Ocak M. et al. Evaluation of PSMA PET/CT imaging using a ⁶⁸Ga- HBED-CC ligand in patients with prostate cancer and the value of early pelvic imaging. *Nucl. Med. Commun.* 2015; 36 (6): 582–587.
 42. Giesel F.L., Knorr K., Spohn F. et al. Detection efficacy of [¹⁸F]PSMA-1007 PET/CT in 251 Patients with biochemical recurrence after radical prostatectomy. *J. Nucl. Med.* 2018; 60 (3): 362–368. <https://doi.org/10.2967/jnumed.118.212233>
 43. Сакаева Д.Д., Гордиев М. Г. Рецептор эпидермального фактора роста как мишень молекулярно-направленной терапии у непрелеченых пациентов с немелкоклеточным раком легкого. *Злокачественные опухоли*. 2016; 3 (19). <https://doi.org/10.18027/2224-5057-2016-3-54-59>
 44. Горбунова В.А., Артамонова Е.В., Бредер В.В., Лактионов К.К., Моисеенко Ф.В., Реутова Е.В. и др. Практические рекомендации по лекарственному лечению немелкоклеточного рака легкого. *Злокачественные опухоли: Практические рекомендации RUSSCO*; 3s2, 2017 (т. 7): с. 28–42.
 45. Sun X., Xiao Z., Chen G. et al. A PET imaging approach for determining EGFR mutation status for improved lung cancer patient management. *Sci Transl. Med.* 2018; 7: 10 (431). <https://doi.org/10.1126/scitranslmed.aan8840>

References

1. Brooks P.C., Strömblad S., Sanders L.C., von Schalscha T.L., Aimes R.T., Stetler-Stevenson W.G., Quigley J.P., Cheresch D.A. Localization of matrix metalloproteinase MMP-2 to the surface of invasive cells by interaction with integrin $\alpha_v\beta_3$. *Cell.* 1996; 85 (5): 683–693. [https://doi.org/10.1016/s0092-8674\(00\)81235-0](https://doi.org/10.1016/s0092-8674(00)81235-0)
2. Haubner R., Wester H.J., Reuning U., Senekowitsch-Schmidtke R., Diefenbach B., Kessler H., Stöcklin G., Schwaiger M. Radiolabeled $\alpha_v\beta_3$ Integrin Antagonists: A New Class of Tracers for Tumor Targeting. *J. Nucl. Med.* 1999; 40: 1061–1071.
3. Chen H., Niu G., Wu H., Chen X. Clinical application of radiolabeled RGD peptides for PET imaging of integrin $\alpha_v\beta_3$. *Theranostics*. 2016; 6 (1): 78–92. <https://doi.org/10.7150/thno.13242>
4. Karen A., Kurdziel M.D., Lindenberg L., Choyke P.L. Oncologic angiogenesis imaging in the clinic – how and why. *Imaging Med.* 2011; 3 (4): 445–457.
5. Haubner R., Wester H.J., Reuning U., Senekowitsch-Schmidtke R., Diefenbach B., Kessler H., Stöcklin G., Schwaiger M. Radiolabeled $\alpha_v\beta_3$ integrin antagonists: A new class of tracers for tumor targeting. *J. Nucl. Med.* 1999; 40 (6): 1061–1071.



6. Niu G., Chen X. RGD PET: From Lesion Detection to Therapy Response Monitoring. *J. Nucl. Med.* 2015; 57 (4): 501–502. <https://doi.org/10.2967/jnumed.115.168278>
7. Zhang H., Liu N., Gao S., Hu X., Zhao W., Tao R., Chen Z., Zheng J., Sun X., Xu L., Li W., Yu J., Yuan S. Can an ¹⁸F-AIF-NOTA-PRGD2 PET/CT scan predict the treatment sensitivity of concurrent chemoradiotherapy in patients with newly diagnosed glioblastoma? *J. Nucl. Med.* 2016; 57: 524–529. <https://doi.org/10.2967/jnumed.115.165514>
8. Cescato R., Schulz S., Waser B., Eltschinger V., Rivier J.E., Wester H.J., Culler M., Ginj M., Liu Q., Schonbrunn A., Reubi J.C. Internalization of sst2, sst3, and sst5 receptors: effects of somatostatin agonists and antagonists. *J. Nucl. Med.* 2006; 47 (3): 502–511. <https://doi.org/10.1111/bph.12551>
9. Sollini M., Erba P.A., Fraternali A. PET and PET/CT with ⁶⁸Gallium-labeled somatostatin analogues in non GEP-NETs tumors. *Sci. Wld J.* 2014; 2014: Article ID 194123. <https://doi.org/10.1155/2014/194123>
10. Hofland L.J., Lamberts S.W. The pathophysiological consequences of somatostatin receptor internalization and resistance. *Endocr. Rev.* 2003; 24: 28–47. <https://doi.org/10.1210/er.2000-0001>
11. Virgolini I., Ambrosini V., Bomanji J.B., Baum R.P., Fanti S., Gabriel M., Papathanasiou N.D., Pepe G., Oyen W., De Cristoforo C., Chiti A. Procedure guidelines for PET/CT tumour imaging with ⁶⁸Ga-DOTA-conjugated peptides: ⁶⁸Ga-DOTA-TOC, ⁶⁸Ga-DOTA-NOC, ⁶⁸Ga-DOTA-TATE. *Eur. J. Nucl. Med. Mol. Imaging.* 2010; 37: 2004–2010. <https://doi.org/10.1007/s00259-010-1512-3>
12. Geijer H., Breimer L.H. Somatostatin receptor PET/CT in neuroendocrine tumours: update on systematic review and meta-analysis. *Eur J. Nucl. Med. Mol. Imaging.* 2013; 40 (11): 1770–1780. <https://doi.org/10.1007/s00259-013-2482-z>
13. Fani M., Nicolas G.P., Wild D. Somatostatin Receptor Antagonists for Imaging and Therapy. *J. Nucl. Med.* 2017; 58 (Suppl. 2): 61S–66S. <https://doi.org/10.2967/jnumed.116.186783>
14. Chan D.L.H., Pavlakis N., Schembri G.P., Bernard E.J., Hsiao E., Hayes A., Barnes T., Diakos C., Khasraw M., Samra J., Eslick E., Roach P.J., Clarke S.J., Bailey D.L. Dual somatostatin receptor/FDG PET/CT imaging in metastatic neuroendocrine tumours: proposal for a novel grading scheme with prognostic significance. *Theranostics.* 2017; 7 (5): 1149–1158. <https://doi.org/10.7150/thno.18068>
15. Hindíe E. The NETPET Score: Combining FDG and Somatostatin Receptor Imaging for Optimal Management of Patients with Metastatic Well-Differentiated Neuroendocrine Tumors. *Theranostics.* 2017; 7 (5): 1159–1163. <https://doi.org/10.7150/thno.19588>
16. Fani M., Nicolas G.P., Wild D. Somatostatin receptor antagonists for imaging and therapy. *J. Nucl. Med.* 2017; 58: 61S–66S. <https://doi.org/10.2967/jnumed.116.186783>
17. Fani M., Peitl P.K., Velikyan I. Current Status of Radiopharmaceuticals for the Theranostics of Neuroendocrine Neoplasms. *Pharmaceuticals.* 2017; 10 (1): 30. <https://doi.org/10.3390/ph10010030>
18. Ginj M., Zhang H., Waser B., Cescato R., Wild D., Wang X., Erchegyi J., Rivier J., Mäcke H.R., Reubi J.C. Radiolabeled somatostatin receptor antagonists are preferable to agonists for in vivo peptide receptor targeting of tumors. *Proceedings of the National Academy of Sciences.* 2006; 103 (44): 16436–16441. <https://doi.org/10.1073/pnas.0607761103>
19. Lenzo N., Cardaci J., Meyrick D., Henderson A., Crouch J., Yeo S., Turner H. Lu-177 OPS-201 (satareotide) Trial for Metastatic Neuroendocrine Tumour. Доступно по: <http://theranostics.com.au/wp-content/uploads/2016/05/Lu-177-OPS-201-Satareotide-Trial-for-Metastatic-Neuroendocrine-Tumours.pdf>. Ссылка активна на 01.07.2019г.
20. Rylova S.N., Stoykow C., Del Pozzo L., Abiraj K., Tamma M.L., Kiefer Y., Fani M., Maecke H.R. The somatostatin receptor 2 antagonist ⁶⁴Cu-NODAGA-JR11 outperforms ⁶⁴Cu-DOTA-TATE in a mouse xenograft model. *PLoS One.* 2018; 13 (4): e0195802. <https://doi.org/10.1371/journal.pone.0195802>
21. Ginj M., Zhang H., Waser B., Cescato R., Wild D., Wang X., Erchegyi J., Rivier J.R. Mäcke H.R., Reubi J.C. Radiolabeled somatostatin receptor antagonists are preferable to agonists for in vivo peptide receptor targeting of tumors. *Proc. Natl. Acad. Sci. USA.* 2006; 3 (44): 16436–16441. <https://doi.org/10.1073/pnas.0607761103>
22. Nicolas G.P., Schreiter N., Kaul F., Uiters J., Bouterfa H., Kaufmann J., Wild D. Sensitivity comparison of ⁶⁸Ga-OPS202 and ⁶⁸Ga-DOTATOC PET/CT in patients with gastroenteropancreatic neuroendocrine tumors: a prospective phase II imaging study. *J. Nuclear Med.* 2017; 59 (6): 915–921. <https://doi.org/10.2967/jnumed.117.199760>
23. Kunz P.L. Carcinoid and neuroendocrine tumors: building on success. *J. Clin. Oncol.* 2015; 33: 1855–1863. <https://doi.org/10.1200/JCO.2014.60.2532>
24. Endocrinology: National guidelines. Brief Edition / Eds I.I. Dedova, G.A. Melnichenko. M.: GEOTAR-Media, 2013. 752 p. (In Russian)
25. Bozkurt M.F., Virgolini I., Balogova S., Beheshti M., Rubello D., Decristoforo C., Ambrosini V., Kjaer A., Delgado-Bolton R., Kunikowska J., Oyen W.J.G., Chiti A., Giammarile F., Sundin A., Fanti S. Guideline for PET/CT imaging of neuroendocrine neoplasms with ⁶⁸Ga-DOTA-conjugated somatostatin receptor targeting peptides and ¹⁸F-DOPA. *Eur. J. Nucl. Med. Mol. Imaging.* 2017; 44 (9): 1588–1601. <https://doi.org/10.1007/s00259-017-3728-y>
26. Khayum M.A., Doorduyn J., Glaudemans A.W.J.M., Dierckx R.A.J.O., E.F.J., de Vries R.A.J.O. PET and SPECT of Neurobiological Systems. Chapter 14. Berlin; Heidelberg: Springer-Verlag, 2014.
27. Liu C., Gong C., Liu S., Zhang Y., Zhang Y., Xu X., Yuan H., Wang B., Yang Z. ¹⁸F-FES PET/CT influences the staging and management of newly diagnosed Oestrogen Receptor positive Breast Cancer Patients: A Retrospective Comparative Study with ¹⁸F-FDG PET/CT. *J. Nucl. Med.* 2019; 60 (1): 596.
28. Sun Y., Yang Z., Zhang Y., Xue J., Wang M., Shi W., Zhu B., Hu S., Yao Z., Pan H., Zhang Y. The preliminary study of ¹⁶α-[¹⁸F]fluoroestradiol PET/CT in assisting the individualized treatment decisions of breast cancer patients. *PLoS ONE.* 2015; 10 (1): e0116341. <https://doi.org/10.1371/journal.pone.0116341>
29. Nienhuis H.H., van Kruchten M., Elias S.G., Glaudemans A.W.J.M., de Vries E.F.J., Bongaerts A.H.H., Schröder C.P., de Vries E.G.E., Hospers G.A.P. ¹⁸F-Fluoroestradiol Tumor Uptake Is Heterogeneous and Influenced by Site of Metastasis in Breast Cancer Patients. *J. Nucl. Med.* 2018; 59 (8): 1212–1218. <https://doi.org/10.2967/jnumed.117.198846>



30. Gong C., Yang Z., Sun Y., Zhang J., Zheng C., Wang L., Zhang Y., Xue J., Yao Z., Pan H., Wang B., Zhang Y. A preliminary study of ^{18}F -FES PET/CT in predicting metastatic breast cancer in patients receiving docetaxel or fulvestrant with docetaxel. *Scientific Reports*. 2017; 7: 6584. <https://doi.org/10.1038/s41598-017-06903-8>
31. Mertan F.V., Lindenberg L., Choyke P.L., Turkbey B. PET imaging of recurrent and metastatic prostate cancer with novel tracers. *Future Oncol*. 2016; 12 (21): 2463–2477. <https://doi.org/10.2217/fo-2016-0270>
32. Horoszewicz J.S., Kawinski E., Murphy G.P. Monoclonal antibodies to a new antigenic marker in epithelial prostatic cells and serum of prostatic cancer patients. *Anticancer Res*. 1987; 7 (7): 27–935.
33. Afshar-Oromieh A., Babich J.W., Giesel C.K.F.L., Eisenhut M., Kopka K., Haberkorn U. The Rise of PSMA Ligands for Diagnosis and Therapy of Prostate Cancer. *J Nucl Med*. 2016; 57: 79S–89S. <https://doi.org/10.2967/jnumed.115.170720>
34. Giesel F.L., Kesch C., Yun M., Cardinale J., Haberkorn U., Kopka K., Kratochwil C., Hadaschik B.A. ^{18}F -PSMA-1007 PET/CT detects micrometastases in a patient with biochemically recurrent prostate cancer. *Clin. Genitourin Cancer*. 2017; 15 (3): 497–499. <https://doi.org/10.1016/j.clgc.2016.12.029>
35. Leontyev A.V., Rubtsova N.A., Khalimon A.I., Kuliev M.T., Pylova I.V., Lazutina T.N., Khamadeeva G.F., Alekseev B.Ya., Kostin A.A., Kaprin A.D. Application of radiolabeled ligands to the prostate-specific membrane antigen for determine localization of biochemical recurrence of prostate cancer by PET/CT (literature review). *Medical Visualization*. 2018; 22 (3): 81–97. <https://doi.org/10.24835/1607-0763-2018-3-81-97> (In Russian)
36. Afshar-Oromieh A., Holland-Letz T., Giesel F.L., Kratochwil C., Mier W., Haufe S., Debus N., Eder M., Eisenhut M., Schäfer M., Neels O., Hohenfellner M., Kopka K., Kauczor H.U., Debus J., Haberkorn U. Diagnostic performance of ^{68}Ga -PSMA-11 (HBED-CC) PET/CT in patients with recurrent prostate cancer: Evaluation in 1007 patients. *Eur. J. Nucl. Med. Mol. Imaging*. 2017; 44 (8): 1258–1268. <https://doi.org/10.1007/s00259-017-3711-7>
37. Schwenck J., Rempp H., Reischl G., Kruck S., Stenzl A., Nikolaou K., Pfannenbergl C., la Fougère C. Comparison of ^{68}Ga -labelled PSMA-11 and ^{11}C -choline in the detection of prostate cancer metastases by PET/CT. *Eur. J. Nucl. Med. Mol. Imaging*. 2017; 44 (1): 92–101. <https://doi.org/10.1007/s00259-016-3490-6>
38. Roach P.J., Francis R., Emmett L., Hsiao E., Kneebone A., Hruby G., Eade T., Nguyen Q.A., Thompson B.D., Cusick T., McCarthy M., Tang C., Ho B., Stricker P.D., Scott A.M. The impact of ^{68}Ga -PSMA PET/CT on management intent in prostate cancer: Results of an Australian prospective multicenter study. *J. Nucl. Med*. 2018; 59 (1): 82–88. <https://doi.org/10.2967/jnumed.117.197160>
39. Albinini S., Artigas C., Aoun F., Biaou I., Grosman J., Gil T., Hawaux E., Limani K., Otte F.X., Peltier A., Sideris S., Sirtaine N., Flamen P., van Velthoven R. Clinical impact of ^{68}Ga -prostate-specific membrane antigen (PSMA) positron emission tomography/computed tomography (PET/CT) in patients with prostate cancer with rising prostate-specific antigen after treatment with curative intent: Preliminary analysis of a multidisciplinary approach. *BJU Int*. 2017; 120 (2): 197–203. <https://doi.org/10.1111/bju.13739>
40. Veliev E.I., Tomilov A.A., Bogdanov A.B. Salvage lymph node dissection in patients with oligometastatic recurrence of prostate cancer confirmed by PET-CT. *Cancer Urology*. 2018; 14 (4): 79–86. <https://doi.org/10.17650/1726-9776-2018-14-4-79-86> (In Russian)
41. Kabasakal L., Demirci E., Ocak M. et al. Evaluation of PSMA PET/CT imaging using a ^{68}Ga - HBED-CC ligand in patients with prostate cancer and the value of early pelvic imaging. *Nucl. Med. Commun*. 2015; 36 (6): 582–587.
42. Giesel F.L., Knorr K., Spohn F. et al. Detection efficacy of ^{18}F PSMA-1007 PET/CT in 251 Patients with biochemical recurrence after radical prostatectomy. *J. Nucl. Med*. 2018; 60 (3): 362–368. <https://doi.org/10.2967/jnumed.118.212233>
43. Sakaeva D.D., Gordiev M.G. Epidermal growth factor receptor as target of molecular-targeted therapy in patients with primary non-small cell lung cancer. *Malignant Tumours*. 2016; 3: 54–59. <https://doi.org/10.18027/2224-5057-2016-3-54-59> (In Russian)
44. Gorbunova V.A., Artamonova E.V., Breder V.V., Laktionov K.K., Moiseenko F.V., Reutova E.V. et al. Practical guidelines for the treatment of non-small cell lung cancer. *Malignant tumors: Practical guidelines for RUSSCO*; 3s2, 2017 (Volume 7). p. 28–42. (In Russian)
45. Sun X., Xiao Z., Chen G. et al. A PET imaging approach for determining EGFR mutation status for improved lung cancer patient management. *Sci Transl. Med*. 2018; 7: 10 (431). <https://doi.org/10.1126/scitranslmed.aan8840>

Для корреспонденции*: Леонтьев Алексей Викторович – 125284 Москва, 2-й Боткинский проезд, д. 3. Тел.: +7 (495) 9458718. E-mail: alekseleont@yandex.ru

Леонтьев Алексей Викторович – канд. мед. наук, заведующий отделением радионуклидной диагностики МНИОИ имени П.А. Герцена – филиала ФГБУ “Национальный медицинский исследовательский центр радиологии” Минздрава России, Москва. <https://orcid.org/0000-0002-6345-9500>. E-mail: alekseleont@yandex.ru

Рубцова Наталья Алефтиновна – доктор мед. наук, руководитель отдела лучевой диагностики МНИОИ имени П.А. Герцена – филиала ФГБУ “Национальный медицинский исследовательский центр радиологии” Минздрава России, Москва. <https://orcid.org/0000-0001-8378-4338>. E-mail: rna17@yandex.ru

Халимон Александр Игоревич – врач-рентгенолог отделения КТ и МРТ МНИОИ имени П.А. Герцена – филиала ФГБУ “Национальный медицинский исследовательский центр радиологии” Минздрава России, Москва. <https://orcid.org/0000-0002-8905-4202>. E-mail: markyhaws@gmail.com

Хамадеева Гульнара Фаридовна – клинический ординатор отделения радионуклидной диагностики МНИОИ имени П.А. Герцена – филиала ФГБУ “Национальный медицинский исследовательский центр радиологии” Минздрава России, Москва. <https://orcid.org/0000-0002-4864-0643>. E-mail: g.hamadeeva@yandex.ru



Кулиев Магомед Темирланович – клинический ординатор кафедры онкологии, радиотерапии и пластической хирургии лечебного факультета ФГАОУ ВО Первый МГМУ имени И.М. Сеченова (Сеченовский Университет) на базе отделения радионуклидной диагностики МНИОИ имени П.А. Герцена – филиала ФГБУ “Национальный медицинский исследовательский центр радиологии” Минздрава России, Москва. <https://orcid.org/0000-0002-3508-1782>. E-mail: kul502@yandex.ru

Пылова Ирина Валентиновна – канд. мед. наук, врач-радиолог отделения радионуклидной диагностики МНИОИ имени П.А. Герцена – филиала ФГБУ “Национальный медицинский исследовательский центр радиологии” Минздрава России, Москва. <https://orcid.org/0000-0002-1280-620X>. E-mail: irinapylova@mail.ru

Лазутина Татьяна Николаевна – канд. мед. наук, врач-радиолог отделения радионуклидной диагностики МНИОИ имени П.А. Герцена – филиала ФГБУ “Национальный медицинский исследовательский центр радиологии” Минздрава России, Москва. <https://orcid.org/0000-0002-7835-4939>. E-mail: t.n.lazutina@yandex.ru

Костин Андрей Александрович – доктор мед. наук, профессор, первый заместитель генерального директора ФГБУ “Национальный медицинский исследовательский центр радиологии” Минздрава России; заведующий кафедрой урологии, онкологии, радиологии факультета повышения квалификации медицинских работников медицинского института ФГАОУ ВО “Российский университет дружбы народов”, Москва. <https://orcid.org/0000-0002-0792-6012>. E-mail: andocrey@mail.ru

Каприн Андрей Дмитриевич – академик РАН, член-корр. РАО, доктор мед. наук, профессор, главный уролог РАН, заслуженный врач РФ, генеральный директор ФГБУ “Национальный медицинский исследовательский центр радиологии” Минздрава России; заведующий кафедрой урологии и оперативной нефрологии с курсом онкоурологии медицинского факультета медицинского института ФГАОУ ВО “Российский университет дружбы народов”, Москва. <https://orcid.org/0000-0001-8784-8415>. E-mail: kaprin@mail.ru

Contact*: Alexey V. Leontyev – 3, 2th Botkinskij proezd, 125284, Moscow, Russia. Moscow Research Oncology Institute named after P. A. Herzen. Phone: +7 (495) 945-87-18. E-mail: aleksleont@yandex.ru

Alexey V. Leontyev – Cand. of Sci. (Med.), Head of Nuclear Medicine Department of Moscow Research Oncology Institute named after P. A. Herzen – branch of “National Medical Research Center of Radiology” of the Ministry of Healthcare of Russia, Moscow. <https://orcid.org/0000-0002-6345-9500>. E-mail: aleksleont@yandex.ru

Natalia A. Rubtsova – Doct. of Sci. (Med.), Head of Radiology Department of Moscow Research Oncology Institute named after P.A. Herzen – branch of “National Medical Research Radiological Center” of the Ministry of Healthcare of Russia, Moscow. <https://orcid.org/0000-0001-8378-4338>. E-mail: rna17@yandex.ru

Alexander I. Khalimon – radiologist of CT and MRI Department of Moscow Research Oncology Institute named after P.A. Herzen – branch of “National Medical Research Center of Radiology” of the Ministry of Healthcare of Russia, Moscow. <https://orcid.org/0000-0002-8905-4202>. E-mail: markyhaws@gmail.com

Gulnara F. Khamadeeva – Resident of Nuclear Medicine Department of Moscow Research Oncology Institute named after P. A. Herzen – branch of “National Medical Research Center of Radiology” of the Ministry of Healthcare of Russia, Moscow. <https://orcid.org/0000-0002-4864-0643>. E-mail: g.hamadeeva@yandex.ru

Magomed T. Kuliev – Resident of Oncology, Radiotherapy and Plastic Surgery Department of Federal State Autonomous Educational Institution of Higher Education I.M. Sechenov First Moscow State Medical University of the Ministry of Health of the Russian Federation (Sechenov University) based at the Nuclear Medicine Department of Moscow Research Oncology Institute named after P. A. Herzen – branch of “National Medical Research Radiological Center” of the Ministry of Healthcare of Russia, Moscow. <https://orcid.org/0000-0002-3508-1782>. E-mail: kul502@yandex.ru

Irina V. Pylova – Cand. of Sci. (Med.), nuclear medicine physician of Nuclear Medicine Department of Moscow Research Oncology Institute named after P.A. Herzen – branch of “National Medical Research Center of Radiology” of the Ministry of Healthcare of Russia, Moscow. <https://orcid.org/0000-0002-1280-620X>. E-mail: irinapylova@mail.ru

Tatyana N. Lazutina – Cand. of Sci. (Med.), nuclear medicine physician of Nuclear Medicine Department of Moscow Research Oncology Institute named after P.A. Herzen – branch of “National Medical Research Center of Radiology” of the Ministry of Healthcare of Russia, Moscow. <https://orcid.org/0000-0002-7835-4939>. E-mail: t.n.lazutina@yandex.ru

Andrey A. Kostin – Doct. of Sci. (Med.), Professor, First Deputy of General director of “National Medical Research Center of Radiology” of the Ministry of Healthcare of Russia, Head of Urological, oncological and radiological department of Faculty of advanced training of medical workers of medical institute of The Peoples’ Friendship University of Russia, Moscow. <https://orcid.org/0000-0002-0792-6012>. E-mail: andocrey@mail.ru

Andrey D. Kaprin – Full Member of the Russian Academy of Sciences, Corresponding member of Russian Academy of Education, Doct. of Sci. (Med.), Professor, Honored Doctor of the Russian Federation, Chief urologist of the Russian Academy of Sciences, General Director of “National Medical Radiological Research Center” of the Ministry of Healthcare of Russia, Head of Department of urology and surgical nephrology with a course of oncology at the medical faculty of medical institute of The Peoples’ Friendship University of Russia, Moscow. <https://orcid.org/0000-0001-8784-8415>. E-mail: kaprin@mail.ru