

Artículo de Revisión

ISSN (Impreso): 1812 - 7886 ISSN (Digital): 24019-2717

KIRU. 2017 ene-jun; 14(1): 91 - 97
<http://doi.org/10.24265/kiru.2017.v17n1.13>

COMUNICACIÓN BUCOSINUSAL: REVISIÓN DE LA LITERATURA

OROANTRAL COMMUNICATION: A SURGICAL COMPLICATION. REVIEW

Vásquez-Villafane Ana-Silvia^{1a}, Arias-Lucano Jenniffer^{1a}, Seminario-Amez María-Ysabel^{1a}, Guevara-Canales Janet-Ofelia^{1b}, Morales-Vadillo Rafael^{1c}, Alberca Ramos Erika^{1d}

RESUMEN

La comunicación bucosinusal es un tipo de complicación quirúrgica que se caracteriza por la presencia de una solución de continuidad entre la cavidad bucal y el seno maxilar. Su etiología está relacionada con diferentes factores. Para su diagnóstico y tratamiento es necesario evaluar las características clínicas de la misma, como sintomatología asociada, tiempo de evolución y tamaño. En caso de que esta quede expuesta y no reciba el tratamiento adecuado, podría desarrollarse un proceso infeccioso o inflamatorio en el seno maxilar.

Palabras clave: Cirugía bucal, fístula oroantral, seno maxilar.

ABSTRACT

Oralantral communication is a surgical complication that manifests itself with the connection of the oral cavity and the maxillary sinus. Its etiology is related multiple factors. For its diagnosis and treatment it is necessary evaluate clinical characteristics like the symptoms associated with the oralantral communication, onset and the size it manifests itself. If the oralantral communication is not corrected, inflammatory and infectuous conditions can occur in the maxillary sinus.

Key words: Oral surgery, oroantral fistula, maxillary sinus

Recibido: 22 de abril de 2017

Aprobado: 22 de junio de 2017

Publicado: 30 de junio de 2017

¹ Facultad de Odontología de la Universidad de San Martín de Porres.Lima, Perú

^a Cirujano dentista.

^b Doctor en Estomatología. Especialista en Medicina Bucal.

^c Doctor en Educación. Especialista en Salud Pública.

^d Especialista en Cirugía Bucal y Maxilofacial. Facultad de Odontología de la Universidad de San Martín de Porres.

Este es un artículo Open Access distribuido bajo la licencia Creative Commons Atribución-NoComercial-CompartirIgual 4.0



Correspondencia:

Ana Vásquez Villafane

Dirección: Av. Parque Zonal Lt 18 Mz. E1 III Etapa Santo Domingo, Carabayllo.Teléfono: 5431107

Correo electrónico: avasquezvillafane@gmail.com

Citar como: Vásquez-Villafane A., Arias-Lucano J., Seminario-Amez M, Guevara-Canales J, Morales-Vadillo R. Cava- Vergiu C, Alberca Ramos E. Comunicación bucosinusal: Revisión de la literatura. KIRU. 2017;14(1): 91 - 97
<http://doi.org/10.24265/kiru.2017.v17n1.13>.

INTRODUCCIÓN

La comunicación bucosinusal (CBS) o comunicación oroantral (COA) es una condición patológica que se caracteriza por la pérdida de los tejidos duros y blandos que separan a la cavidad bucal del seno maxilar; existiendo entre ambos compartimentos anatómicos una solución de continuidad⁽¹⁻⁷⁾.

EPIDEMIOLOGÍA

La mayoría de estudios muestra un predominio de esta complicación en pacientes de género femenino⁽⁸⁾. Es más frecuente entre la tercera y la quinta década de vida, aunque la posibilidad de que ocurra una CBS tras una extracción dentaria aumenta con la edad^(9,10).

Algunas estadísticas también muestran un predominio de la zona maxilar superior izquierda, aduciendo un aumento de la probabilidad de que ocurra una CBS por la posición incómoda de trabajo y la mala visualización del campo quirúrgico por parte del clínico⁽¹⁻³⁾.

ETIOLOGÍA

Existen diferentes factores relacionados a su etiología (iatrogénica traumática, iatrogénica fisiológica y asociadas a entidades clínicas)^(1,4) dentro de los cuales destacan: la exodoncia de dientes posterosuperiores⁽¹¹⁻¹⁵⁾ debido a la íntima relación (1 a 7 mm) de los ápices de las raíces de dichos dientes con el piso del seno maxilar^(2,5,7,9). Las más involucradas el segundo premolar, el primer y el segundo molar superior (este último también denominado “diente antral”)^(2,5,7), o el elevado grado de traumatismos, lesiones quísticas, tumores benignos y malignos del seno maxilar, radioterapia de cabeza y cuello y la técnica quirúrgica empleada para la colocación de implantes dentales^(13,16,17).

Sin embargo, esta complicación suele presentar bajos porcentajes de incidencia, así lo demuestra el metanálisis realizado por Rothamel *et al.*⁽⁸⁾, en un estudio multicéntrico en el que evaluaron más de 1000 extracciones de terceros molares superiores, en las cuales encontraron una incidencia de CBS de 13% tras la exodoncia de esas piezas dentales. Demostraron además una correlación entre el grado de erupción y la incidencia de la CBS, y encontraron que, en piezas totalmente impactadas se presenta en un 24%, mientras que en las que se encontraban parcialmente impactadas en un 10% de los casos, y solo en un 5% de aquellas totalmente erupcionadas⁽⁸⁾.

Se concluye al igual que otros autores que las posibilidades de que se produzca una CBS aumentan cuando se fracturan las raíces durante el procedimiento, debido al mayor grado de impactación y en pacientes de edad avanzada, debido a la temprana pérdida de dientes y a la neumatización del seno maxilar^(8,15,17).

Así mismo, Del Rey *et al.*⁽²⁾, realizaron un estudio en el que evaluaron 389 casos de exodoncia de terceras molares superiores, encontrando un 5.1% de incidencia de CBS⁽²⁾.

DIAGNÓSTICO

Para el correcto diagnóstico de este tipo de afección se debe realizar una cuidadosa anamnesis, exploración física y exámenes radiológicos⁽⁹⁾.

Cabe resaltar que la sintomatología es muy variada y está asociada al tamaño y tiempo de evolución de la misma por lo cual los signos y síntomas que se puede encontrar con mayor frecuencia son: reflujo y escape de líquidos, variaciones en la fonación, alteraciones de la ventilación sinusal, sensación de escape de aire y presencia de procesos inflamatorios en el seno maxilar, sobre todo en las CBS recidivantes^(4,9).

La evaluación radiográfica de alta calidad antes de la cirugía revela, por lo general, la presencia de un seno maxilar excesivamente neumatizado o de raíces muy divergentes o dilaceradas, que pueden llegar a presentar compromiso con el seno maxilar o causar fracturas en el piso del antro durante su extracción⁽¹⁰⁾.

Entre las radiografías utilizadas para observar la relación estrecha entre el ápice radicular y el seno maxilar, encontramos la radiografía periapical, la radiografía panorámica y la proyección de Waters, que está indicada para la evaluación de los senos paranasales^(2,9).

Según Galvis⁽⁹⁾ y Franco *et al.*⁽⁵⁾, para el diagnóstico de la CBS es muy importante el conocimiento y experiencia del operador^(5,9). Su diagnóstico debe ser inmediato para evitar futuras complicaciones como una sinusitis maxilar o una fistula bucosinusal (FBS), que se produce pasada las 48 a 72 horas^(18,19).

TRATAMIENTO

La literatura describe diversos procedimientos quirúrgicos – plásticos que pueden ser empleados para lograr el cierre por primera intención de este

tipo de complicación ⁽²⁰⁾, pero hace énfasis en tres técnicas quirúrgicas, por ser las de mayor uso; estas corresponden al colgajo palatino rotatorio, colgajo vestibular desplazado y al colgajo de la bola adiposa de Bichat ^(5,17) (Figura1).

Para la selección de las técnicas quirúrgicas, con el fin de lograr el cierre, de CBS grandes se tiene que tener en cuenta ciertos criterios como el tamaño, ubicación y tiempo de evolución ^(3,9,14) (Figura 2).

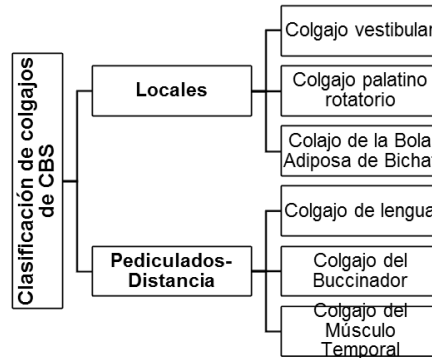


Figura 1. Clasificación de colgajos en comunicación bucosinusal

	COLGAJO VESTIBULAR	COLGAJO PALATINO ROTATORIO	COLGAJO DE LA BOLA ADIPOSA BICHAT
VENTAJAS	<ul style="list-style-type: none"> Fácil realización^{2,9} Alta irrigación² 	<ul style="list-style-type: none"> Excelente vascularización, dada por la Arteria palatina mayor^{9,13,24} Más estable por su queratinización y grosor en comparación con el colgajo vestibular⁹ Por su ubicación no hay pérdida de la profundidad del surco vestibular^{2,9,13} 	<ul style="list-style-type: none"> No hay pérdida de profundidad de surco^{2,21} Facilidad de realización² Alta vascularización dada por la Arteria bucal, temporal profunda anterior y posterior, ramas de la arteria facial y la arteria transversal de la cara^{12,21,24} Presenta una buena epitelización, produciéndose una metaplasia del tejido¹³
DESVENTAJAS	<ul style="list-style-type: none"> Perdida de profundidad de surco^{2,9,13} Puede desgarrarse durante su manipulación⁹ 	<ul style="list-style-type: none"> Puede producirse una necrosis, si es que se gira excesivamente^{2,13} No se recomienda en CBS a nivel de las molares por crear un exceso y obliterar la arteria² 	<ul style="list-style-type: none"> Posible asimetría por la extrusión de la bola adiposa de Bichat unilateral⁹
	<p>Fig. 1</p>	<p>Fig. 2</p>	<p>Fig. 3</p>

Figura 2. Ventajas y desventajas de las técnicas quirúrgicas

Según tamaño:

Pequeñas: 1 a 2 mm; según la literatura no es necesario realizar algún tipo de procedimiento quirúrgico ya que va a cicatrizar espontáneamente, a expensas de un coágulo estable ⁽²⁰⁻²²⁾.

Medianas: 3 a 4 mm de diámetro (5,9). Vissher et al. ⁽⁷⁾ menciona que cuando el defecto tiene un tamaño menor que 5 mm se puede cerrar espontáneamente, aunque generalmente depende de la presencia de afección sinusal. El tiempo de evolución del defecto y el tejido disponible, se analizará si es necesario realizar un tratamiento quirúrgico o si esta puede formar un coágulo estable ^(5,22,23).

Grandes: mayor a 5 mm, según los estudios es necesario realizar un tratamiento quirúrgico ^(6,21,23,24).

Según el tiempo de evolución:

Inmediata: Diagnosticada en el momento que se produce la lesión ^(1,18).

Mediata: Diagnosticada pasada las 24 horas ⁽¹⁾.

COLGAJO VESTIBULAR:

También llamado colgajo bucal, fue reportado por primera vez por Axhausen en 1930. Es de fácil realización y manipulación, puede extenderse 1 cm. más con incisiones relajantes periólicas, y posee una gran irrigación ^(11,12).

La técnica quirúrgica se inicia con la infiltración submucosa de lidocaína al 2% con epinefrina, posteriormente se realiza incisiones verticales divergentes vestibulares a nivel de los dientes adyacentes a la lesión para el levantamiento de un colgajo mucoperióstico; dado el caso de la necesidad de extensión del colgajo para posicionarlo sin tensión, se realizan incisiones secundarias relajantes periólicas. Finalmente se avanza y posiciona el colgajo sobre el defecto y se fija con sutura absorbible ^(9,11).

Las ventajas de este procedimiento son su fácil realización y alta vascularización. Sus desventajas radican en la pérdida del fondo de surco que representa un problema protésico; puesto que se necesitará de una vestibuloplastia adicional en pacientes que requieren prótesis removible ^(3,5,19,25). (Figura 3)

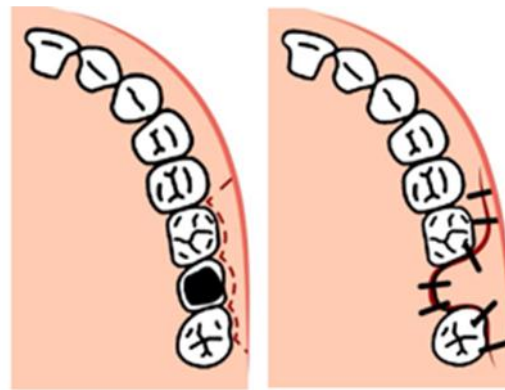


Figura 3. Colgajo vestibular

COLGAJO PALATINO:

El colgajo palatino está indicado para el área de premolares, ya que si se realiza una excesiva rotación –como es en el caso de la región molar– puede causar una isquemia del colgajo debido a la oclusión de la arteria palatina, y consecuentemente una necrosis del colgajo ^(11,16).

La técnica quirúrgica del colgajo palatino rotatorio se inicia con la infiltración submucosa de lidocaína al 2% con epinefrina, se diseña el colgajo, determinando su extensión según el tamaño de la lesión, y siempre dejando 1 cm más de extensión en el diseño, para evitar tensión al momento de su posicionamiento. La anchura del colgajo está determinada por el defecto óseo y el ángulo de rotación. El borde medial del colgajo es 2-3 mm lateral del rafe medio palatino, en la parte lateral del colgajo se deja aproximadamente 5 mm de encía marginal con el fin de evitar daños periodontales ^(11,16,17).

Posteriormente se hace el levantamiento del colgajo mucoperióstico, se realiza la rotación y posicionamiento, para finalmente suturar con material absorbible ^(13,14,16). Según Anavi, et al. ⁽¹⁶⁾, hay que prescribir antibióticos y antiinflamatorios vía oral preoperatoriamente 1 hora antes y posoperatoriamente durante 5 días, acompañado de enjuagues bucales por 2 semanas con clorhexidina 0.12% para evitar alguna infección aguda del seno maxilar ^(12,26).

Las ventajas del colgajo palatino incluyen una buena vascularización (de la arteria palatina superior, mayor o descendente) y secundariamente por la anastomosis de las ramas colaterales arteria palatina ascendente y arteria faríngea ascendente),

además de ser mucho más estable debido a su queratinización y grosor en comparación al colgajo vestibular^(9,11).

Entre las desventajas de esta técnica se describen: la exposición de la superficie palatina, dolor y la presencia de superficies irregulares que quedan después de realizar el colgajo, además puede ocurrir necrosis del colgajo por una rotación excesiva del mismo^(17-19,27). (Figura 4)

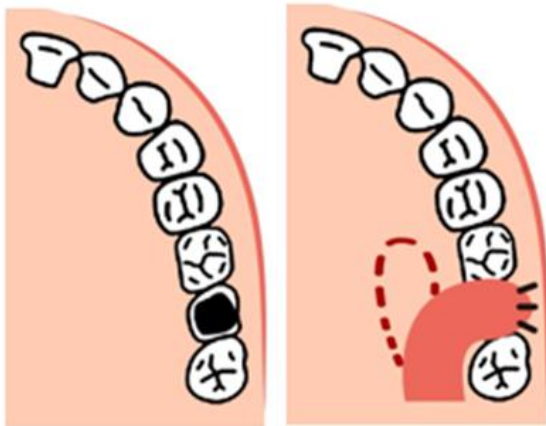


Figura 4. Colgajo palatino

COLGAJO DE LA BOLA ADIPOSA DE BICHAT:

La almohadilla de grasa bucal fue descrita por primera vez en 1801 por Xavier Bichat, por lo que lo denominaron "Bola Adiposa de Bichat"^(9,28).

La bola adiposa de Bichat es una masa lobulada sencilla cubierta por una fina cápsula, situada profundamente a lo largo de la zona posterior del maxilar superior y las fibras del músculo buccinador. Las funciones de la bola adiposa de Bichat son la prevención de la presión negativa en el lactante recién nacido, la separación de los músculos de la masticación, así como de las estructuras óseas y la protección de los paquetes neuromusculares^(13,29,30).

Las principales arterias que irrigan a la bola adiposa de Bichat se derivan de las ramas temporales bucales y profundas de la maxilar arteria, a partir de la rama de la cara transversal de la arteria temporal superficial y de algunas ramas de la arteria facial⁽²²⁾.

El procedimiento se inicia con infiltración del anestésico local. Luego se realiza una incisión de 1

cm de longitud en fondo de surco gingival vestibular, seguido por una ligera incisión del periostio y de la envoltura fascial de la bola adiposa de Bichat, exponiendo el tejido. Se arrastra hasta el sitio de la comunicación cubriéndolo completamente, se sutura con un hilo simple de seda sin tensión. Aproximadamente 15 días después se retira los puntos y se termina de epitelizar en un periodo de 3 a 4 semanas^(10,27,29-31).

La bola adiposa de Bichat proporciona una buena epitelización y una baja tasa de fracaso. La desventaja es la reducción leve de la altura vestibular, la posibilidad de trismo posoperatorio, no da soporte rígido, depresión de mejilla, y generar cambios discretos del habla⁽²⁷⁻³¹⁾. (Figura 5)

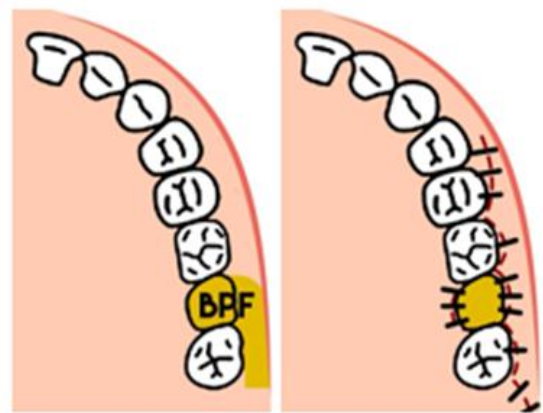


Figura 5. Colgajo bola adiposa de Bichat

CONCLUSIONES

Después de haber realizado una revisión de la bibliografía, podemos concluir:

La comunicación bucosinusal es una complicación quirúrgica, dada por una solución de continuidad entre la cavidad bucal y el seno maxilar. Mayormente producido por la exodoncia de dientes postero-superiores entre la tercera y cuarta década de vida.

El diagnóstico de una CBS se da con un examen físico oportuno, es decir durante el procedimiento quirúrgico de una extracción dental o alguna patología relacionada con la cavidad bucal o el seno maxilar, ya que después de las 48-72 horas puede producir alguna complicación como: Sinusitis del maxilar o una Fistula Bucosinusal.

Las opciones quirúrgicas más frecuentes son el Colgajo Vestibular, el Colgajo Palatino y el Colgajo de la Bola Adiposa de Bichat.

Para elegir alguna de ellas, para su adecuado manejo de la CBS, hay que tener en cuenta las características de la lesión y las ventajas y desventajas de cada técnica, para poder asegurar el éxito del tratamiento (figura 4).

Cabe resaltar que esta información no es un protocolo a seguir, más si es un aporte para tener un conocimiento básico sobre el plan de tratamiento.

REFERENCIAS BIBLIOGRÁFICAS:

1. Claveria R, Peña M, Gutierrez I, Consuelo M, Fauces Y. Comunicación Bucosinusal por Extracciones Dentales. *Medisan*. 2012;14(3):346-52.
2. del Rey-Santamaría M, Valmaseda Castellón E, Berini Aytés L, Gay Escoda C. Incidence of oral sinus communications in 389 upper thirdmolar extraction. *Med Oral Patol Oral Cir Bucal*. 2006 Jul 1;11(4):E334-8.
3. Estrada M, Sánchez C. Tratamiento Quirúrgico de la Comunicación Bucosinusal. *Acta Odontológica*. 2011; 49(4):1-15.
4. Huapaya O, Castelo R, Huanca J, Laureano N, Zuñiga A, Sialer H, et al. Cierre Comunicación Bucosinusal, con Injerto Pediculado de Bola Adiposa de Bichat: Casos Clínicos. *Odontología Sanmarquina*. 2012;15(1):35-8.
5. Franco-Carro B, Barona-Dorado C, Martínez-González MJ, Rubio-Alonso L, Martínez-González JM. Meta-analytic study on the frequency and treatment of oral antral communication. *Med Oral Patol Cir Bucal*. 2011;16(5): 682-7.
6. Batra H, Jindal G, Kaur S. Evaluation of different treatment modalities for closure of oro-antral communications and formulation of a rational approach. *J Maxillofac Oral Surg*. 2010; 9(1):13-8.
7. Visscher SH, van Minnen B, Bos RR. Closure of oroantral communications: a review of the literature. *J Oral Maxillofac Surg*. 2010 Jun; (6):1384-91.
8. Rothamel D, Wahl G, d'Hoedt B, Nentwig GH, Schwarz F, Becker J. Incidence and predictive factors for perforation of the maxillary antrum in operations to remove upper wisdom teeth: prospective multicentre study. *Br J Oral Maxillofac Surg*. 2007; 45:387-91.
9. Galvis A. Colgajos Locales y Pediculados en el Manejo de las Comunicaciones y Fístulas Oroantrales. *Revista Med*. 2011; 19(2):217-25.
10. Abuabara A, Cortez AL, Passeri LA, de Moraes M, Moreira RW. Evaluation of different treatments for oroantral/oronasal communications: experience of 112 cases. *Int J Oral Maxillofac Surg*. 2006 Feb; 35(2):155-8.
11. Borgonovo A, Berardinelli F, Favale M, Maiorana C. Surgical options in oroantral fistula treatment. *Open Dent J*. 2012; 6:94-8.
12. Khandelwal P, Hajira N. Management of Oro-antral Communication and Fistula: Various Surgical Options. *World J Plast Surg* 2017; 6(1):3-8.
13. Zanna G, Gai T, Faria G, Neri A, Iwaki L, Jacobucci G. Tratamento da fístula bucosinusal pela técnica do retalho pediculado do corpo adiposo bucal: relato de caso. *Arq Odontol, Belo Horizonte*. 2011;47(3):162-9.
14. Lee JJ, Kok SH, Chang HH, Yang PJ, Hahn LJ, Kuo YS. Repair of oroantral communications in the third molar region by random palatal flap. *J Maxillofac Oral Surg*. 2002 Dec; 31(6):677-80.
15. Punwutikorn J, Waikakul A, Pairuchvej V. Clinically significant oroantral communications-- a study of incidence and site. *Int J Oral Maxillofac Surg*. 1994 Feb; 23(1):19-21.
16. Anavi Y, Gal G, Silfen R, Calderon S. Palatal rotation-advancement flap for delayed repair of oroantral fistula: A retrospective evaluation of 63 cases. *Oral Surg Oral Med Oral Pathol Oral Radiol Endod* 2003; 96(5):527-34.
17. Hernando J, Gallego L, Junquera L, Villarreal P. Oroantral communications. A retrospective analysis. *Med Oral Patol Oral Cir Bucal*. 2010 May 1;15(3):e499-503.
18. Markovic A, Colic S, Drazic R, Stojcev L, Gacic B. Closure of a Large OroantralFistula with Resorbable Collagen Membrane – Case Report. *J Serbian Dental*. 2009; 56(4): 201-4.
19. Weinstock R, Nikoyan L, Dym H. Composite Three-Layer Closure of Oral Antral Communication. *J Oral Maxillofac Surg*. 2014; 72:266.e1-266.e7.
20. Waldrop T, Scott S. Closure of oroantral communication using guided tissue regeneration and absorbable gelatin membrane. *J Periodontol* 1993; 64:1061-6.
21. De Oliveira V, Giovanella F, Machado R, Torriani M. Oroantral Communication closure using pedicled buccal fat pad graft. *Revodontociênc*. 2010;25(1):100-3.
22. Yasuo Hanazawa, Kohsuke Itoh, Toshinori Mabashi, Kenichi Sato. Closure of Oroantral Communications using a pedicled buccal fat pad graft. *J Oral Maxillofac Surg*. 1995; 53:771-5.
23. Bodner L, Gatot A, Bar-Ziv J. Technical note: oroantral fistula: improved imaging with a dental computed tomography software program. *Br J Radiol*. 1995 Nov; 68(815):1249-50.

24. De Moraes E. Closure of Oroantral Communication with Buccal Fat Pad Flap in Zygomatic Implant Surgery: A Case Report. *Int J Oral Maxillofac implants*. 2008; 23(1):143-6.
25. Skoglund LA, Pedersen SS, Holst E. Surgical management of 85 perforations to the maxillary sinus. *Int J Oral Surg*. 1983 Feb; 12(1):1-5.
26. Kiran Kumar Krishanappa S, Prashanti E, Sumanth KN, Naresh S, Moe S, Aggarwal H, Mathew RJ. Interventions for treating oro-antral communications and fistulae due to dental procedures. *Cochrane Database e Syst Rev*. 2016 May 27; (5): CD011784.
27. Shishir M, Hasti K, Bhupendra H. The Use of the Buccal Fat Pad for Reconstruction of Oral Defects: Review of the Literature and Report of Cases. *J. Maxillofac. Oral Surg.* (Apr-June 2012) 11(2):128–31.
28. Manuel S, Kumar S, Nair PR. The Versatility in the Use of Buccal Fat Pad in the Closure of Oro-antral Fistulas. *J Maxillofac Oral Surg*. 2015 Jun;14(2):374-7.
29. Taegyun Youn, Choong-Sang Lee, Hye-Sun Kim, Kyoungmin Lim, Seung-June Lee, Bong Chul Kim, Woong Nam. Use of the pedicled buccal fat pad in the reconstruction of intraoral defects: a report of five cases. *J Korean Assoc Oral Maxillofac Surg*. 2012; 38:116-20.
30. Kim MK, Han W, Kim SG. The use of the buccal fat pad flap for oral reconstruction. *Maxillofacial Plastic and Reconstructive Surgery*. 2017; 39:5.
31. Stajčić Z. The buccal fat pad in the closure of oro-antral communications: a study of 56 cases. *J Craniomaxillofac Surg*. 1992 Jul; 20(5):193-7.
32. Galletti Cammaroto G, Galletti C, F, Camps-Font O, Gay-Escoda C, Bara-Casaus JJ. Dental implants after the use of bichat's buccal fat pad for the sealing of oro-antral communications. A case report and literature review. *J Clin Exp Dent*. 2016;8(5): e645-9.