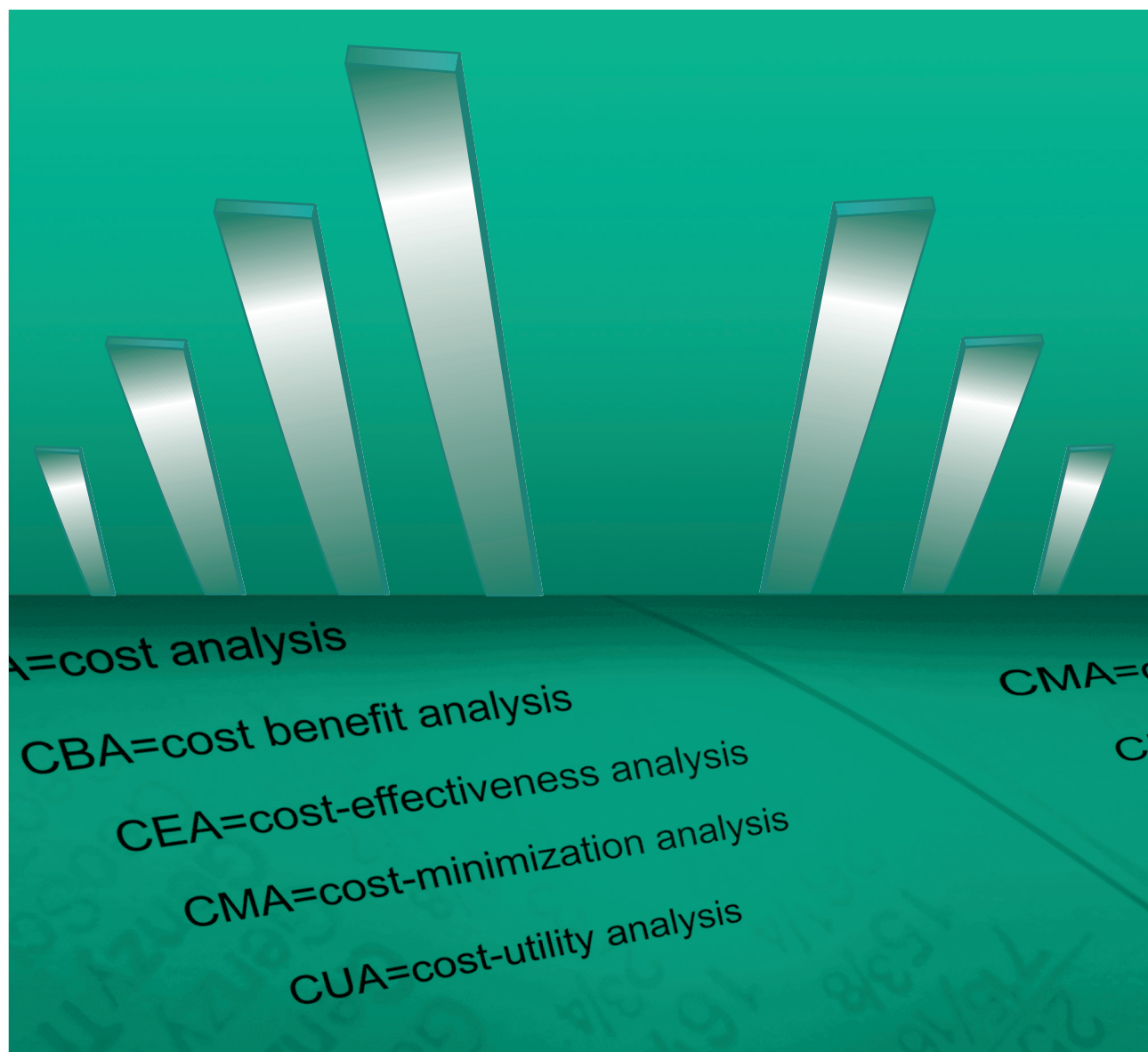


Фармакоэкономика

Современная Фармакоэкономика и Фармакоэпидемиология



FARMAKOEKONOMIKA

Modern Pharmacoeconomic and Pharmacoepidemiology

2020 Vol. 13 No1

www.pharmacoeconomics.ru

- Диагностика вируса, вызывающего COVID-19, методом ПЦР в реальном времени
- Фармакоэкономическая эффективность химиотерапии злокачественных новообразований бронхов и легкого
- Лекарственное обеспечение и оценка технологий здравоохранения во Франции

№1 **Том 13**
Информационно-репринтные статьи
2020



DOI: 10.17749/2070-4909.2020.13.1.36-42

ISSN 2070-4909 (print)

ISSN 2070-4933 (online)

Оценка медицинских технологий в акушерстве: преимущества индивидуального консервативного ведения монохориальной беременности, осложненной синдромом обратной артериальной перфузии, перед хирургическим вмешательством

Цибизова В.И.¹, Говоров И.Е.¹, Аверкин И.И.¹, Хамани Н.М.², Блинов Д.В.^{3,4}

¹ Федеральное государственное бюджетное учреждение «Национальный медицинский исследовательский центр имени В. А. Алмазова» Министерства здравоохранения Российской Федерации (ул. Аккуратова, д. 2, Санкт-Петербург 197341, Россия)

² Федеральное государственное автономное образовательное учреждение высшего образования Первый Московский государственный медицинский университет имени И.М. Сеченова Министерства здравоохранения Российской Федерации (Сеченовский Университет) (ул. Трубецкая, д. 8, стр. 2, Москва 119048, Россия)

³ Институт Превентивной и Социальной Медицины (ул. Садовая-Триумфальная, д. 4-10, Москва 127006, Россия)

⁴ Клинический госпиталь Лапино, ГК «Мать и Дитя» (1-е Успенское шоссе, д. 111, Московская область, Одинцовский район, Лапино, Россия)

Для контактов: Валентина Ивановна Цибизова, e-mail: tsibizova.v@gmail.com

РЕЗЮМЕ

Введение. Синдром обратной артериальной перфузии (СОАП) – один из видов осложнений монохориальной двойни (МХ) с частотой встречаемости 1:35000 родов, характеризующийся наличием магистрального сосуда вместо полноценного сердца у одного близнеца (акардиальный плод) и нарушениями внутриутробного развития разной степени. Данная беременность требует наблюдения с динамикой ультразвукового исследования (УЗИ) каждые 7 дней, что определено практическими рекомендациями. Операцией выбора является внутриутробная лазерная коагуляция сосудов, питающих акардиальный плод (АП) с целью не допустить развития угрожающих состояний для плода-помпы (ПП).

Цель – продемонстрировать возможности успешного консервативного ведения монохориальной беременности, осложненной СОАП.

Материалы и методы. УЗИ при монохориальной беременности двойней проводилось еженедельно, в течение 12-38 недель беременности. В первом триместре выполнялось исследование сывороточных концентраций биохимических маркеров PAPPA-A (англ. – pregnancy-associated plasma protein-A, ассоциированный с беременностью протеин-A плазмы) и β-ХГЧ (свободная бета-субъединица хорионического гонадотропина человека) с целью прогнозирования неблагоприятных перинатальных исходов.

Результаты. Продемонстрирована возможность пролонгации беременности, осложненной СОАП, без выполнения внутриутробного хирургического вмешательства (ВХ), в ходе которого в данной категории беременностей могут иметь место достаточно серьезные осложнения. У пациентки с монохориальной двойней, осложненной развитием СОАП, было выполнено 27 УЗИ в период 12-38 недель. Такой подход позволил динамически наблюдать за состоянием беременной и здорового плода и пролонгировать беременность без проведения хирургической операции до доношенного срока.

Заключение. Следование регламентированным практическим рекомендациям к проведению ВХ, без учета индивидуальных особенностей каждого отдельного случая, может потенциально приводить к необоснованному увеличению оперативных вмешательств, повышая прямые затраты. ВХ не только сопровождаются высоким риском осложнений (до 15%), но и накладывают высокую финансовую нагрузку на бюджет, определенный государством на сегодняшний день квотой 208000 рублей. Выполнение рутинного УЗИ, согласно протоколу обследования для МХ, может способствовать снижению риска осложнений, ассоциированных с ВХ, более качественному отбору потенциальных кандидатов для ВХ, а также связанному с этим снижению бюджетных затрат на оказание медицинской помощи.

КЛЮЧЕВЫЕ СЛОВА

Многоплодная беременность, скрининг I триместра, ассоциированный с беременностью протеин-А плазмы, PAPP-A, свободная бета-субъединица хорионического гонадотропина человека, β -ХГЧ, биохимический скрининг, двойня, акардиальный плод, синдром обратной артериальной перфузии.

Статья поступила: 02.03.2020 г.; в доработанном виде: 11.03.2020 г.; принята к печати: 16.03.2020 г.

Конфликт интересов

Авторы заявляют об отсутствии необходимости раскрытия финансовой поддержки или конфликта интересов в отношении данной публикации.

Вклад авторов в подготовку публикации

Цибизова В.И. – концепция и дизайн;

Цибизова В.И., Говоров И.Е., Блинов Д.В. – написание текста;

Цибизова В.И., Говоров И.Е., Аверкин И.И., Хамани Н.М., Блинов Д.В. – редактирование текста.

Для цитирования

Цибизова В.И., Говоров И.Е., Аверкин И.И., Хамани Н.М., Блинов Д.В. Оценка медицинских технологий в акушерстве: преимущества индивидуального консервативного ведения монохориальной беременности, осложненной синдромом обратной артериальной перфузии, перед с хирургическим вмешательством. *ФАРМАКОЭКОНОМИКА. Современная Фармакоэкономика и Фармакоэпидемиология*. 2020; 13 (1): 36-42. DOI: 10.17749/2070-4909.2020.13.1.36-42.

Health technology assessment in obstetrics: advantage of tailored conservative strategy vs surgical therapies of monochorionic twin complicated by TRAP-sequence

Tsibizova V.I.¹, Govorov I.E.¹, Averkin I.I.¹, Khamani N.M.², Blinov D.V.^{3,4}

¹ Almazov National Medical Research Center (2 Akkuratova Str., St Petersburg 197341, Russia)

² Sechenov University (8-2 Trubetskaya Str., Moscow 119048, Russia)

³ Institute of Preventive and Social Medicine (4-10 Sadovaya-Triumfalnaya Str., Moscow 127006, Russia)

⁴ Lapino Clinic Hospital, MD Medical Group (1st Uspenskoye Highway, 111, Moscow Region, Odintsovo District, Lapino, Russia)

Corresponding author: Valentina I. Tsibizova, e-mail: tsibizova.v@gmail.com

SUMMARY

Introduction. Twin reversed arterial perfusion (TRAP) syndrome is one of the types of complications of monochorionic twins (MT) with a frequency of occurrence of 1:35000 births. It is characterized by the presence of the main vessel instead of a normal 4 chambers heart and intrauterine developmental abnormalities. This pregnancy requires monitoring using dynamic ultrasound diagnostics every 7 days, in accordance with current recommendations. The treatment is intrauterine laser coagulation of blood vessels of the “acardial fetus” (AP) in order to prevent the development of a threatening condition for the “fetal pump” (PP).

Aim: to demonstrate the possibilities of comprehensive conservative management of monochorionic pregnancy complicated by TRAP.

Materials and methods. An ultrasound examinations were performed on a weekly basis in monochorionic pregnancy, complicated by TRAP within the period 12-38 weeks. Serum concentrations of biochemical markers PAPP-A (pregnancy-associated plasma protein-A) and β -hGC (β -subunit of human chorionic gonadotropin) were studied in the first trimester to predict adverse perinatal outcomes.

Results. The possibility of prolonging a pregnancy complicated by TRAP without performing intrauterine surgical intervention, during which quite serious complications can occur in this category of pregnancies, has been demonstrated. In a patient with monochorionic twins complicated by TRAP, totally 27 ultrasound examinations were performed within the period 12-38 weeks. This approach made it possible to dynamically monitor the condition of a pregnant and healthy fetus and to prolong pregnancy without surgery until the full term.

Conclusions. Following the existing guidelines, without tailoring for individual risk, may lead to an unreasonable increase in surgical interventions. In turn, surgery is not only accompanied by a high risk of complications (up to 15%), but also constitute a certain financial burden on the budget, determined by the state on the level of 208,000 rubles. Performing routine ultrasound examinations according to the examination protocol for monochorionic pregnancy will contribute to avoiding the complications associated with surgery and better selection for surgery as well as reducing the government costs.

KEY WORDS

Multiply pregnancy, first trimester screening, pregnancy associated plasma-A, PAPP-A, beta – human chorionic gonadotropin, β -hGC, biochemistry screening, twins, acardius fetus, TRAPS.

Received: 02.03.2020; in the revised form: 11.03.2020; accepted: 16.03.2020.

Conflict of interests

The authors declare they have nothing to disclose regarding the funding or conflict of interests with respect to this manuscript.

Authors' contribution

Tsibizova V.I. – conceptualization and design;

Tsibizova V.I., Govorov I.E., Blinov D.V. – drafting the manuscript;

Tsibizova V.I., Govorov I.E., Averkin I.I., Khamani N.M., Blinov D.V. – text editing.

For citation

Tsibizova V.I., Govorov I.E., Averkin I.I., Khamani N.M., Blinov D.V. Health technology assessment in obstetrics: advantage of tailored conservative strategy vs surgical therapies of monochorionic twin complicated by TRAP-sequence. *FARMAKOEKONOMIKA. Sovremennaya farmakoekonomika i farmakoepidemiologiya / FARMAKOEKONOMIKA. Modern Pharmacoconomics and Pharmacoepidemiology*. 2020; 13 (1): 36-42 (in Russ.). DOI: 10.17749/2070-4909.2020.13.1.36-42.

Основные моменты**Что уже известно об этой теме?**

▶ На сегодняшний день известно, что монохориальный тип плацентации ведет к неблагоприятным акушерским исходам. Правильная диагностика и своевременное лечение улучшают исходы беременности

Что нового дает статья?

▶ Данная статья показывает преимущества консервативного лечения, а также показывает экономическую выгоду консервативного ведения в сравнении с хирургическим

Как это может повлиять на клиническую практику в обозримом будущем?

- ▶ Снизятся затраты государства
- ▶ Снизится травматичность от хирургического лечения
- ▶ Снизятся акушерские осложнения

Highlights**What is already known about this subject?**

▶ Nowadays, it is known that the monochorionic type of placentation leads to adverse obstetric outcomes. Proper diagnosis and early treatment improve pregnancy outcomes

What are the new findings?

▶ This article shows the benefits of conservative treatment. It also shows the economic benefits of conservative management compared to surgical

How might it impact on clinical practice in the foreseeable future?

- ▶ Reduce government spending
- ▶ Reduces surgical trauma
- ▶ Decrease obstetrics complications

ВВЕДЕНИЕ / INTRODUCTION

Синдром обратной артериальной перфузии (СОАП) – один из видов осложнений монохориальной (МХ) многоплодной беременности, встречающийся с частотой 1:35000 родов. Данная патология должна быть установлена во время проведения первого ультразвукового скрининга [1]. СОАП характеризуется наличием грубых пороков развития и отсутствием функционирующего сердца у одного плода (плод-акардиакус, или акардиальный плод, АП), кровоснабжение которого обеспечивается за счет второго плода (плод-помпа, ПП) [2]. В большинстве случаев монохориальной плацентации плоды связаны между собой за счет сосудистых анастомозов в плаценте. Различают три вида анастомозов: артерио-артериальные (АА), вено-венозные (ВВ), которые могут располагаться на плодовой поверхности плаценты, и артерио-венозные (АВ) – в глубине ее котиледонов. Дисбаланс по объему гемотрансфузии по этим анастомозам является причиной развития таких специфических осложнений монохориального многоплодия, как фето-фетальный трансфузионный синдром (ФФТС), синдром анемии-полицитемии (САП). Особенности направления тока крови по анастомозам обуславливают формирование синдрома обратной артериальной перфузии – СОАП.

Патофизиологические аспекты монохориальной беременности при СОАП

Пренатальный период развития сердечно-сосудистой системы плода имеет особенности, сопровождающиеся необходимостью доставки кислорода к плоду через плаценту и незначительной функциональной нагрузкой на малый круг кровообращения. Кровь, обогащенная кислородом (80–90%), доставляется к плоду из плаценты по вене пуповины. Внутривенный отдел пупочной вены делится на сосуд, впадающий в воротную вену, и на венозный проток, впадающий в нижнюю полую вену, где кровь смешивается. В дальнейшем наиболее оксигенированная часть крови (65%), прошедшая через венозный проток, из нижней полой вены поступает в правое предсердие, откуда через овальное окно межпредсердной перегородки – в левое предсердие, затем – в левый желудочек и выбрасывается в восходящую аорту к коронарным артериям, а далее поступает к головному мозгу плода. Менее оксигенированная часть крови из нижней и верхней полых вен

поступает в правый желудочек, откуда меньшая часть крови направляется в легочный ствол, а основная часть – через артериальный проток – в нисходящий отдел аорты. Артерии пуповины, которые отходят от внутренних подвздошных артерий, доставляют низкооксигенированную кровь (не более 25%) в плаценту для последующей оксигенации. СОАП характеризуется наличием крупного АА-анастомоза между артериями пуповин двух плодов, по нему низкооксигенированная кровь направляется от тела плода-помпы по пупочной артерии и некоторый объем направляется в артерию пуповины второго плода. Впоследствии кровь с низким содержанием кислорода поступает ко второму плоду в обратном направлении. Кровь из тела второго плода по пупочной вене оттекает в плаценту для реоксигенации. Такая гемодинамика в артериях пуповины и явилась основанием для названия данной патологии «синдромом обратной артериальной перфузии». Эта специфика кровообращения не позволяет полноценно развиваться сердцу второго плода (ПА) и мы, как правило, визуализируем его в уже рудиментарном виде или даже констатируем его полное отсутствие. Его пренатальное развитие происходит за счет питания по АА анастомозу и поступления по нему низкооксигенированной крови от ПП [3].

Классификация

Классификация выделяет четыре морфологических типа плода-акардиакуса:

- *acardius anceps* – у плода дифференцируются органы грудной и брюшной полостей, верхние и нижние конечности. Голова представлена рудиментарно – кости мозгового черепа и кора головного мозга отсутствуют, иногда определяются структуры лицевого черепа – глазницы, верхняя челюсть;
- *acardius acephalus* – отсутствует голова, верхняя часть туловища с органами грудной полости, верхние конечности; дифференцируются органы брюшной полости, тазовые кости, нижние конечности;
- *acardius acormus* – у плода определяется голова, туловище отсутствует;
- *acardius amorphous* – бесформенное образование, в котором не определяются структуры головы, тела и конечностей. Wong A. E. с соавт. разработана клиническая классификация СОАП, которая позволяет оптимизировать тактику ведения при этом осложнении

Таблица 1. Клиническая классификация синдрома обратной артериальной перфузии (СОАП).

Table 1. The classification of twin reversed arterial perfusion sequence (TRAP).

Стадия	Соотношение ОЖ АП и ПП	Признаки декомпенсации ПП	Тактика
I a	< 50%	Не определяются	Наблюдение в динамике каждые 2 недели
I b	<50%	Определяются	Наблюдение в динамике каждые 2 недели
II a	>50%	Не определяются	Проведение внутриутробного вмешательства
II b	>50%	Определяются	Проведение экстренного внутриутробного вмешательства

Примечание. ОЖ – окружность живота; АП – акардиальный плод; ПП – плод-помпа.

Note. ОЖ – abdominal circumference; АП – acardius fetus; ПП – pump fetus.

монохориального многоплодия [4]. Авторами представлены принципы стадирования синдрома обратной артериальной перфузии, основанные на соотношении фетометрических параметров тела двух плодов и на выявлении признаков сердечной декомпенсации у плода-помпы при ультразвуковом исследовании (табл. 1).

Исходы

В 60–85% случаев данная беременность имеет неблагоприятные исходы. Основное осложнение возникает вследствие чрезмерного объема крови, поступающей от ПП [5]. С прогрессированием беременности объем циркулирующей крови значительно возрастает в общей системе кровообращения, что, в свою очередь, отражается на повышенной нагрузке на сердце ПП и приводит к кардиомиопатии с последующей сердечной недостаточной и гибелью ПП в конечном итоге. Одним из акушерских осложнений, также сопровождающим этот вид монохориальной беременности, является многоводие. В свою очередь, многоводие, которое возникает вследствие полиурии, приводит к укорочению шейки матки и преждевременным родам.

Методы хирургического вмешательства

Для улучшения перинатальных исходов беременности, осложненной СОАП, проводятся различные внутриутробные манипуляции, которые направлены на разделение общей системы кровообращения, сформированной АА, а именно на остановку кровообращения АП [6,7]. На сегодняшний день внутриутробные вмешательства, направленные на остановку кровоснабжения АП, проводятся несколькими способами и зависят от предпочтений хирурга и технического оснащения и возможностей медицинского учреждения.

Наиболее распространенным видом является проведение операции под местным обезболиванием. Иглой 18G проводится пункция передней брюшной стенки, стенки матки и туловища плода с акардией. Под постоянным ультразвуковым контролем с режимом цветового доплеровского картирования (ЦДК) конец иглы подводится к месту вхождения пуповины в туловище акардиального плода, мандрен извлекается, в просвет иглы вводится 0,7 мм световод Nd: YAG лазерной установки (Dornier Medilas Fibertom 8100, Dornier MedTech, Германия). Проводится несколько сессий коагуляции в режиме непрерывной волны с мощностью 30-40 Вт до прекращения регистрации кровотока в сосудах пуповины, по данным ЦДК. Благоприятные исходы беременности, осложненной СОАП, при выполненном внутриутробном лечении наблюдались 78–80%, по данным авторов [3].

Таким образом, внутриутробное оперативное вмешательство, хотя и увеличивает шансы на благоприятный исход с 15–30%

до 78–80%, характеризуется невысокой доступностью, поскольку не все детские стационары оснащены высокотехнологичной аппаратурой для лазерной коагуляции, и значительными прямыми бюджетными затратами. Сохраняющиеся шансы на неблагоприятный исход (порядка 20%), которые также дают потенциал к увеличению финансового бремени и стигматизации членов семьи, диктуют необходимость поиска альтернативных подходов к ведению такой беременности. Этим и была обусловлена цель данной работы.

Цель – продемонстрировать возможности успешного консервативного ведения монохориальной беременности, осложненной СОАП.

МАТЕРИАЛЫ И МЕТОДЫ / MATERIALS AND METHODS

У пациентки с монохориальной двойней, осложненной развитием СОАП, выполняли ультразвуковое исследование (УЗИ) еженедельно, в течение 12-38 недель беременности.

В первом триместре выполняли исследование сывороточных концентраций биохимических маркеров PAPP-A (англ. pregnancy-associated plasma protein-A, ассоциированный с беременностью протеин-А плазмы) и β-ХГЧ (свободная бета-субъединица хорионического гонадотропина человека) с целью прогнозирования неблагоприятных перинатальных исходов. При этом, помимо абсолютных значений концентрации данных сывороточных белков, учитывали МоМ (англ. multiples of median – значение, кратное медиане, то есть показатель того, насколько индивидуальный результат теста отклоняется от медианы) по методике, описанной в работе, посвященной изучению концентраций PAPP-A и β-ХГЧ при многоплодных беременностях, наступивших спонтанно или в результате экстракорпорального оплодотворения (ЭКО) [8,9]. В частности, рассчитывали относительную величину уровня маркера, равную его концентрации, деленной на медиану (норму) для данного срока беременности. Ориентировочными референсными значениями для медиан являются показатели от 0,5 до 2,0 МоМ.

РЕЗУЛЬТАТЫ И ОБСУЖДЕНИЕ / RESULTS AND DISCUSSION

Пациентка С., 28 лет. Данная беременность – спонтанная, вторая. Первая беременность закончилась естественными родами в 2012-м г., когда в 39 недель родился здоровый мальчик весом 3950 г. и ростом 51 см, с оценкой по шкале Апгар 8/9 баллов. Соматически здоров. Обратилась в женскую консультацию для проведения комбинированного пренатального скрининга первого триместра. По результатам скрининга определена беременность 11 недель 6 дней, МХ двойня, осложненная СОАП. КТР плода 1 –

59 мм; ТВП-1,7 мм; ЧСС – 172 уд. в мин.; ПИ в венозном протоке – 0,94; отсутствие трикуспидальной регургитации.

Анализ PAPP-A и β-ХГЧ

По результатам биохимического скрининга первого триместра, концентрация PAPP-A в сыворотке крови составила 1,453 МЕ/л (0,276 МоМ), β-ХГЧ – 50,45 МЕ/л (0,632 МоМ). Показатель PAPP-A МоМ – ниже референсных значений (0,5–2,0) – рассматривается как предиктор неблагоприятных исходов беременности. В случае отсутствия хромосомной патологии данный показатель связывают с возможным возникновением таких осложнений, как задержка внутриутробного развития плода, преждевременные роды, антенатальная гибель [10].

Характеристика акардиального плода

Плод 2 (акардиальный) длиной 27 мм, с позитивным кровотоком при цветовом доплеровском картировании (ЦДК) в главном сосуде. Морфологический тип *Acardius acephalus* с генерализованным отеком и единственным главным сосудом. Хорион – по передней стенке. Цервикальный канал длиной 38 мм. В дальнейшей оценке акардиальной массы заключалась в измерении объема и оценке наличия позитивного кровотока при ЦДК. Здоровый плод оценивается не только в ключе пренатального развития анатомических структур, но и в определении признаков сердечной недостаточности.

Ультразвуковые исследования

В данном наблюдении мы проводили ультразвуковые исследования в динамике каждые 7 дней. Ниже приведены результаты двух ультразвуковых исследований, выполненных в равные промежутки времени.

УЗИ 2-го триместра беременности при сроке 18–19 недель

ПП определяется в левых отделах матки, аномалии развития не определены. Вес – 390 г, объем живота (ОЖ) – 144 мм, что соответствовало 18/19 неделям гестации, ЧСС – 144 уд. в мин., признаки сердечной недостаточности – не определены. Максимальный карман околоплодных вод – 56 мм (нормальное количество), объем плода 2 (АП) – 321 мл³, ОЖ – 151 мм (что больше 50% от ОЖ ПП), определяется ангидрамнион и положительный кровоток в сосуде.

УЗИ при сроке 29–30 недель

Вес ПП (1227 г) соответствовал сроку 28⁺⁴ недель, признаков сердечной недостаточности не определялось, максимальный карман околоплодных вод – 51 мм (нормальное количество), АП соответствует объему 1027 мл³, максимальный карман околоплодных вод – 35 мм (нормальное количество). В главном сосуде регистрируется положительный кровоток.

Тактика индивидуального консервативного ведения

АП, согласно клинической классификации СОАП, соответствовал стадии IIa, что потребовало внутриутробного вмешательства. Но ни гемодинамических нарушений, ни многоводия выявлено не было. Нами была принята выжидательная тактика с еженедельным ультразвуковым наблюдением. Пациентка была прооперирована в плановом порядке на сроке 38 недель. Родился здоровый мальчик весом 3130 г и ростом 48 см. Оценка по шкале Апгар составила 8/9 баллов. АП соответствовал массе 3050 г (рис. 1).

ЗАКЛЮЧЕНИЕ / CONCLUSION

Существующие клинические рекомендации требуют проведения внутриутробного хирургического вмешательства с целью коррекции СОАП. Вместе с тем такой подход может потенциально

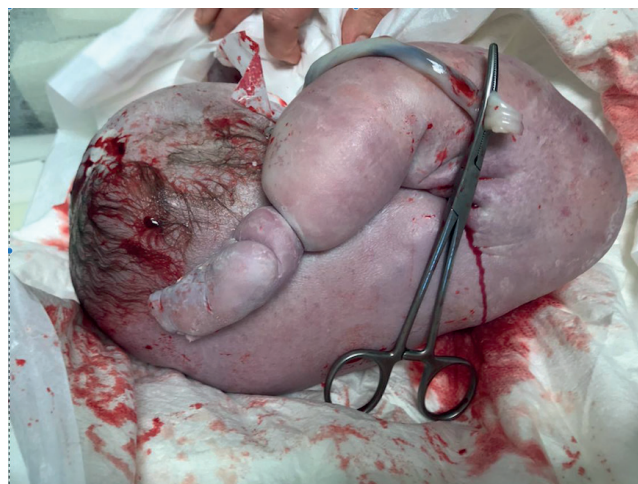

Рисунок 1. Акардиальный плод. Морфологический тип *Acardius acephalus*.

Figure 1. Acardius fetus. Morphological type *Acardius acephalus*.

приводить к развитию осложнений, частота возникновения которых в этой группе пациенток достаточно высокая. Также внутриутробное хирургическое вмешательство вместе с сопутствующими методами инструментальной диагностики характеризуется невысокой доступностью и накладывает значительную финансовую нагрузку на бюджет, определенный государством на сегодняшний день квотой 208000 рублей. Выполнение рутинных УЗИ, согласно протоколу обследования для МХ, является гораздо более доступным и дешевым методом, а также может способствовать снижению риска осложнений, ассоциированных с ВХ, и более качественному отбору потенциальных кандидатов для ВХ. Это позволяет предположить наличие перспектив для снижения бюджетных затрат на оказание медицинской помощи, хотя для более прецизионной оценки необходимо иметь результаты сравнительного исследования.

В ходе данного наблюдения мы показали возможность пролонгации беременности, осложненной синдромом обратной артериальной перфузии, без выполнения внутриутробного хирургического вмешательства, однако при условии еженедельного обследования в достаточном объеме. Такой подход оказывается состоятельным для того, чтобы пролонгировать беременность до доношенного срока. Необходимы дальнейшие клиничко-экономические исследования, чтобы подтвердить преимущества рассмотренной медицинской технологии перед внутриутробным хирургическим вмешательством при данной патологии беременности.

Этические аспекты / Ethical aspects

При выполнении пренатального скрининга и рутинных ультразвуковых исследований пациентка дала письменное информированное согласие, в котором оговаривалась возможность использования деидентифицированных результатов скрининга и ультразвуковых результатов в исследовательских целях.

Политика раскрытия данных клинических исследований

Протоколы ультразвуковых исследований, принципы анализа и данные, лежащие в основе результатов, представленных в этой статье, после деидентификации (текст, УЗИ, рисунки) будут доступны по запросу исследователей, которые предоставят методологически обоснованное предложение для анализа данных спустя 3 мес., и до 5 лет после публикации статьи. Предложения должны быть направлены на почтовый ящик tsibizova.v@gmail.com. Для получения доступа лицам, запрашивающим данные, необходимо подписать соглашение о доступе к данным.

Благодарности

Рябоконе Никите Романовичу, проводившему рутинные УЗИ-исследования

Согласие пациентов на публикацию

Получено

Одобрение этического комитета

Не требуется

Происхождение статьи и рецензирование

Журнал не заказывал статью; внешнее рецензирование

Acknowledgements

Ryabokon Nikita Romanovich, who conducted routine ultrasound examinations

Patient consent for publication

Obtained

Ethics approval

Not required

Provenance and peer review

Not commissioned; externally peer reviewed

ЛИТЕРАТУРА:

- Hartge D.R., Weichert J. Prenatal diagnosis and outcome of multiple pregnancies with reversed arterial perfusion (TRAP-sequence). *Arch Gynecol Obstet.* 2012; 286 (1): 81-8.
- Низяева Н., Ляпин В., Кузнецова М., Баранова Е., Трофимов Д., Туманова У. и др. Синдром обратной артериальной перфузии в монохориальной диамниотической плаценте с развитием плода-акардиуса. *Архив патологии.* 2016;78 (5): 33-6.
- Михайлов А., Романовский А., Кузнецов А., Каштанова Т., Шлыкова А., Кянксеп И. Синдром обратной артериальной перфузии: патофизиологические аспекты и принципы диагностики. *Таврический медико-биологический вестник.* 2018; 21; 2 (2): 195-201.
- Wong A.E., Sepulveda W. Acardiac anomaly: current issues in prenatal assessment and treatment. *Prenatal Diagnosis: Published in Affiliation With the International Society for Prenatal Diagnosis.* 2005; 25 (9): 796-806.
- Chandramouly M. and Namitha Case Series: TRAP Sequence. *Indian Journal of Radiology and Imaging.* 2009; 19, 81-83.
- Костюков К.В., Гладкова К.А., Сакало В.А., Шмаков Р.Г., Тетруашвили Н.К., Гус А.И. Медицина плода: обзор литературы и опыт Национального медицинского исследовательского центра акушерства, гинекологии и перинатологии имени академика В.И. Кулакова. *Доктор.Ру.* 2019; 11 (166): 35-43.

REFERENCES:

- Hartge D.R., Weichert J. Prenatal diagnosis and outcome of multiple pregnancies with reversed arterial perfusion (TRAP-sequence). *Arch Gynecol Obstet.* 2012; 286 (1): 81-8.
- Nizyaeva N., Lyapin V., Kuznetsova M., Baranova E., Trofimov D., Tumanova U. et al. Reverse arterial perfusion syndrome in a monochorionic diamniotic placenta with the development of an acardius fetus. *Arkhiv patologii.* 2016; 78 (5): 33-6 (in Russ).
- Mikhailov A., Romanovskii A., Kuznetsov A., Kashtanova T., Shlykova A., Kyanksep I. Reverse arterial perfusion syndrome in a monochorionic diamniotic placenta with the development of an acardius fetus. *Tavricheskii mediko-biologicheskii vestnik.* 2018; 21; 2 (2): 195-201 (in Russ).
- Wong A.E., Sepulveda W. Acardiac anomaly: current issues in prenatal assessment and treatment. *Prenatal Diagnosis: Published in Affiliation With the International Society for Prenatal Diagnosis.* 2005; 25 (9): 796-806.
- Chandramouly M. and Namitha Case Series: TRAP Sequence. *Indian Journal of Radiology and Imaging.* 2009; 19, 81-83.
- Kostyukov K., Gladkova K., Sakalo V., Shmakov R., Tetrushvili N., Gus A. Fetal medicine: a review of the literature and experience of the Academician V.I. Kulakov National Medical Research Center for Obstetrics, Gynecology and Perinatology. *Doktor.Ru.* 2019; 11 (166): 35-43 (in Russ).

- Livingston J.C., Lim F.Y., Polzin W., Mason J., Crombleholme T.M. Intrafetal radiofrequency ablation for twin reversed arterial perfusion (TRAP): a single-center experience. *Am J Obstet Gynecol.* 2007; 197 (4): 399 e1-3.
- Цибизова В.И., Говоров И.Е., Первунина Т.М., Комличенко Э.В., Кудряшова Е.К., Блинов Д.В., Макацария А.Д., Ди Ренцо Д.К. Пренатальный скрининг первого триместра при многоплодной беременности. Часть I: сравнительный анализ сывороточных белков PAPP-A and β -ХГЧ при беременности, наступившей спонтанно или в результате экстракорпорального оплодотворения. *Акушерство, гинекология и репродукция.* 2020; 14 (1): 25-33. DOI: 10.17749/2313-7347.2020.14.1.25-33.
- Цибизова В.И., Говоров И.Е., Первунина Т.М., Комличенко Э.В., Кудряшова Е.К., Блинов Д.В., Макацария А.Д., Ди Ренцо Д.К. Пренатальный скрининг первого триместра при многоплодной беременности. Часть II: сывороточные белки PAPP-A и β -hCG как маркеры неблагоприятных исходов беременности. *Акушерство, гинекология и репродукция.* 2020; 14 (1): 34-43. DOI: 10.17749/2313-7347.2020.14.1.34-43.
- Scott F., Coates A., McLennan A. Pregnancy outcome in the setting of extremely low first trimester PAPP-A levels. *Australian and New Zealand Journal of Obstetrics and Gynaecology.* 2009; 49 (3): 258-62.

- Livingston J.C., Lim F.Y., Polzin W., Mason J., Crombleholme T.M. Intrafetal radiofrequency ablation for twin reversed arterial perfusion (TRAP): a single-center experience. *Am J Obstet Gynecol.* 2007; 197 (4): 399 e1-3.
- Tsibizova V.I., Govorov I.E., Pervunina T.M., Komlichenko E.V., Kudryashova E.K., Blinov D.V., Makatsariya A.D., Di Rentso D.K. First trimester prenatal screening for multiple pregnancy. Part I: Comparative analysis of serum proteins PAPP-A and β -hCG during pregnancy, which occurred spontaneously or as a result of in vitro fertilization. *Akusherstvo, ginekologiya i reproduksiya / Obstetrics, gynecology and reproduction.* 2020; 14 (1): 25-33 (in Russ). DOI: 10.17749/2313-7347.2020.14.1.25-33.
- Tsibizova V.I., Govorov I.E., Pervunina T.M., Komlichenko E.V., Kudryashova E.K., Blinov D.V., Makatsariya A.D., Di Rentso D.K. First trimester prenatal screening for multiple pregnancy. Part II: PAPP-A and β -hCG serum proteins as markers of adverse pregnancy outcomes. *Akusherstvo, ginekologiya i reproduksiya / Obstetrics, gynecology and reproduction.* 2020; 14 (1): 34-43 (in Russ). DOI: 10.17749/2313-7347.2020.14.1.34-43.
- Scott F., Coates A., McLennan A. Pregnancy outcome in the setting of extremely low first trimester PAPP-A levels. *Australian and New Zealand Journal of Obstetrics and Gynaecology.* 2009; 49 (3): 258-62.

Сведения об авторах:

Цибизова Валентина Ивановна – врач отделения функциональной и ультразвуковой диагностики, ФГБУ «НМИЦ им. В. А. Алмазова» Минздрава России. ORCID ID: <https://orcid.org/0000-0001-5888-0774>. E-mail: tsibizova.v@gmail.com.

Говоров Игорь Евгеньевич – к.м.н., врач акушер-гинеколог, доктор философии по медицине, НИЛ оперативной гинекологии Института перинатологии и педиатрии, ФГБУ «НМИЦ им. В. А. Алмазова» Минздрава России. ORCID ID: <https://orcid.org/0000-0003-1809-0270>. Scopus Author ID: 57188586021. Researcher ID: P-1257-2015.

Аверкин Игорь Игоревич – врач-детский кардиолог, отделение детской кардиологии, ФГБУ «НМИЦ им. В. А. Алмазова» Минздрава России. ORCID ID: <https://orcid.org/0000-0002-6443-1796>.

Хамани Надин Моктаровна – аспирант кафедры акушерства и гинекологии Института здоровья детей, ФГАОУ ВО Первый МГМУ им. И.М. Сеченова Минздрава России (Сеченовский Университет).

Блинов Дмитрий Владиславович – к.м.н., руководитель по медицинским и научным вопросам, Институт Превентивной и Социальной Медицины, Москва, Россия; врач-невролог, Клинический Госпиталь Лапино, ГК «Мать и Дитя». ORCID ID: <https://orcid.org/0000-0002-3367-9844>. Researcher ID: E-8906-2017. RSCI: 9779-8290.

About the authors:

Valentina I. Tsibizova – Doctor, Departments of Functional and Ultrasound Diagnostics, Almazov National Medical Research Centre, Saint Petersburg, Russia. E-mail: tsibizova.v@gmail.com. ORCID ID: <https://orcid.org/0000-0001-5888-0774>.

Igor E. Govorov – MD, PhD, Obstetrician-Gynecologist, Research Laboratory of Operative Gynecology, Institute of Perinatology and Pediatrics, Almazov National Medical Research Centre. ORCID ID: <https://orcid.org/0000-0003-1809-0270>. Scopus Author ID: 57188586021. Researcher ID: P-1257-2015.

Igor I. Averkin – pediatric cardiologist, Department of Pediatric Cardiology, Almazov National Medical Research Centre. ORCID ID: <https://orcid.org/0000-0002-6443-1796>.

Nadin M. Khamani – Postgraduate student, Department of Obstetrics and Gynecology, Institute of Children's Health, Sechenov University.

Dmitry V. Blinov – MD, PhD, MBA, Head of Medical and Scientific Affairs, Institute for Preventive and Social Medicine, Moscow, Russia; Neurologist, Lapino Clinic Hospital, GC "Mother and Child", Moscow region, Russia. ORCID ID: <https://orcid.org/0000-0002-3367-9844>. Researcher ID: E-8906-2017. RSCI: 9779-8290.