

Sección: Comunicaciones

Acción de extracto de *Polygonum hidropiperoides* sobre componentes celulares y tisulares en heridas cutáneas en ratones. Estudio Preliminar.

Artículo de García MG, Salas C, Erviti P, Toribio M, Lacolla D

CIENCIA VETERINARIA, Vol. 22, N° 1, enero-junio de 2020, ISSN 1515-1883 (impreso) E-ISSN 1853-8495 (en línea), pp. 61-67

DOI: <http://dx.doi.org/10.19137/cienvet-202022104>

Acción de extracto de *Polygonum hidropiperoides* sobre componentes celulares y tisulares en heridas cutáneas en ratones. Estudio Preliminar

García MG¹, Salas C^{1,2}, Erviti P^{1,2}, Toribio M³, Lacolla D¹

¹ Cátedra de Histología. Facultad de Ciencias Veterinarias. Universidad Nacional de La Pampa. Calle 5 esq. 116. General Pico, La Pampa. Argentina. (6360)

² Becario de iniciación en la investigación. Facultad de Ciencias Veterinarias. Universidad Nacional de La Pampa.

³ Cátedra de Farmacología. Ciencias Veterinarias, Universidad Nacional de La Pampa.

Correo electrónico: dlacolla@hotmail.com

RESUMEN

Polygonum hidropiperoides (lagunilla) es una planta perenne de la familia *Polygonaceae*. Las especies del género *Polygonum* son cultivadas y comercializadas con fines medicinales y en el medio rural son usadas en los animales como cicatrizante. Se analizó la acción de los extractos de sus partes aéreas sobre componentes celulares y tisulares en heridas netas provocadas en ratones. Las lesiones provocadas fueron tratadas tópicamente durante 10 días con extractos diluidos de la especie nombrada obteniéndose muestras diarias para realizar estudios histológicos. En forma paralela, y para poder comparar la evolución de las heridas, se procedió en forma similar con ratones que no fueron tratados. Se observaron diferencias significativas en el arribo y presencia de neutrófilos y en la aparición de fibroblastos (prueba t de Student para dos muestras independientes). Entre otros cambios tisulares se destacó también el aumento de la vascularización.

Palabras clave: *Polygonum*, Heridas, Piel, Extractos vegetales, Cicatrización



***Polygonum hydropiperoides* extract action on cellular and tissue components in skin wounds in mice. Preliminary Study.**

ABSTRACT

Polygonum hydropiperoides (swamp smartweed) is a perennial plant of the *Polygonaceae* family. The species of the genus *Polygonum* are cultivated and marketed for medicinal purposes, and in the rural area, they are used in animals as a healing. The action of the extracts of their aerial parts was analyzed on cellular and tissue components in incision wounds caused in mice. The lesions caused were treated topically for ten days with diluted extracts of the named species, obtaining daily samples to perform histological studies. At the same time, and to be able to compare the evolution of the wounds, a similar procedure was performed with mice that were not treated. Significant differences were observed in the arrival and presence of neutrophils and in the appearance of fibroblasts (Student t-test for two independent samples). Among other tissue changes, the increase in vascularity was also highlighted.

Key words: *Polygonum*, Wounds, Skin, Plant extracts, Healing

Fecha de recepción de artículo original: 24-10-2019

Fecha de aceptación para su publicación: 10-12-2019

Introducción

Al producirse una herida en la piel se desarrollan acciones de muchos tipos celulares y componentes intercelulares cuyo fin es la reparación o cicatrización de la misma⁽¹⁾. La utilización de sustancias naturales en el tratamiento de diferentes alteraciones, como es el caso de las heridas cutáneas, data de miles de años^(2,3) constituyendo en la actualidad un desafío la exploración de nuevas fuentes. El reino vegetal ofrece numerosas sustancias potencialmente útiles para la medicina. *Polygonum hidropiperoides* está citada entre las especies adaptadas al suelo pampeano^(4,5,3) que tiene, entre otros, supuestos efectos cicatrizantes aunque no está especificada su forma de uso⁽⁶⁻⁸⁾. Es una planta perenne de 40 a 90 cm de alto, con inflorescencia formada por racimos delgados blancos o rosados que frecuentemente se la encuentra en charcas, lagunas y arroyos, se la conoce con el nombre vulgar de

“lagunilla” y pertenece a la familia *Polygonaceae*. Se demostró también que posee actividad antimicrobiana in vitro y atoxicidad en ratones⁽⁹⁾. Se trabajó en un modelo histológico que permitió valorar la acción de principios activos de *Polygonum hidropiperoides* presentes en distintos componentes celulares y tisulares luego de producida una herida⁽¹⁰⁻¹³⁾. Se tuvieron en cuenta, para evaluar la actividad biológica, el arribo y permanencia de neutrófilos, característicos de las etapas iniciales de los procesos de reparación, y la llegada y permanencia de fibroblastos, la vascularización y ordenamiento de fibras colágenas, como elementos que se producen en una segunda instancia^(14, 15, 13).

Materiales y métodos

Se recolectaron partes aéreas de *Polygonum hidropiperoides* en floración procediéndose posteriormente a su secado. Luego fueron maceradas para obtener extractos hidroalcohólicos que se llevaron a sequedad y se fraccionaron en frasco ampolla. Se conservaron a -20 grados centígrados^(16,17). Al momento de realizar la prueba se tomaron 2gr de extracto seco y se diluyeron en 50 cc de agua destilada. Modelo experimental propuesto: los ratones fueron anestesiados y depilados en el área dorsal, donde se realizó una herida neta a 0.5 cm a la derecha de la línea media. Las heridas se trataron, en forma tópica, con extractos diluidos de vegetales de las plantas mencionadas, a razón de 4 gotas diarias, en dos aplicaciones separadas de 12 horas. Se trabajó con dos grupos: uno control (GC) y uno tratado (GT). La aplicación de las sustancias de prueba se realizó dos veces al día durante 10 días. Se observó diariamente la evolución de las heridas en los dos grupos y se obtuvieron muestras para realizar los correspondientes estudios histológicos^(13,18,15). Para ello se removió el tejido y se procesó según técnicas de rutina. (Fotos N° 1 y N° 2). Los parámetros observados fueron, la migración celular en general, el arribo de neutrófilos, el desplazamiento y proliferación de las células epiteliales, la invasión de fibroblastos y macrófagos, el ordenamiento de fibras colágenas y la neovascularización. A los efectos de comprobar significación en los individuos con respecto a los que no reciben los tratamientos, se utilizó la prueba t de *Student* para dos muestras independientes.

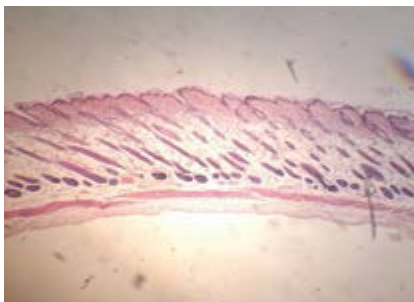

Foto N°1. Piel normal

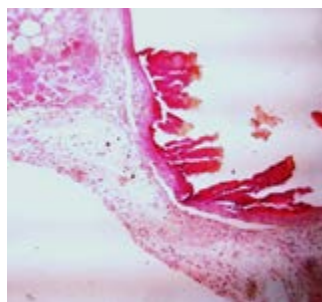


Foto N°2. Piel lesionada 1er. día de tratamiento con *Polygonum hidropiperoides*

Resultados y conclusiones

Se observaron diferencias significativas en el arribo y presencia de neutrófilos y en los fibroblastos con respecto a los grupos control. En los ratones del grupo GC se observó, a ojo desnudo, la recuperación de la integridad epidérmica de la herida a partir del día 8. El número de neutrófilos en la zona periférica a la herida en este grupo fue superior a los 45 por campo microscópico, disminuyendo paulatinamente hasta estabilizar su número en 1 ó 2 por campo a partir del día 4 (Tabla N° 1).

Tabla N°1. Cantidad de neutrófilos por campo microscópico

Día	GC	GT
1	42±4,3	97,4±9,4 *
2	12±3,16	51±6,12 *
3	8±1,58	22±4,3 *
4	2±1,58	3±2.2
5	1,4±2	1,3±1,8

Cantidad de neutrófilos por campo microscópico observados en los 1, 2, 3, 4 y 5 días posteriores a realizadas las heridas en los grupos GC (ratones no tratados) y GT (ratones tratados con extracto de *Polygonum hidropiperoides*) * $p < 0.05$.
(Fuente propia)

En el GT a partir del día 7 se observó a simple vista la integridad de la epidermis. Durante los tres primeros días se observaron diferencias significativas con respecto al grupo control apreciándose en este período mayor número de neutrófilos. Los fibroblastos incrementaron su número a partir del día 4 llegando el día 10 a un máximo de 44 por

campo, para luego ir disminuyendo. Durante ese período se observaron diferencias significativas con respecto al GC (Tabla N° 2).

Tabla N°2. Cantidad de fibroblastos por campo microscópico.

Día	GC	GT
4	25±1,63	33±2*
5	28,5±3,01	35±2,2*
6	40±3,3	46±2,3*
8	41±2,1	44±3
10	44±2	37±2,2*

Cantidad de fibroblastos por campo microscópico observados en los 4, 5, 6, 8 y 10 días posteriores a realizadas las heridas en los grupos GC (ratones no tratados) y GT (ratones tratados con extracto de *Polygonum hidropiperoides*)* $p < 0.05$. (Fuente propia)

Típicos fibroblastos estrellados aparecieron tempranamente (Foto N° 3) indicando actividad regenerativa en la dermis.

No se observaron diferencias significativas con respecto a las variaciones sufridas en el espesor de la epidermis.

La vascularización fue muy importante con *Poligonum* (Foto N° 4) durante los días 4 y 5. A las dosis utilizadas, se apreció una gran reacción tisular durante los primeros días del ensayo, y un acortamiento en el tiempo de restablecimiento respecto al grupo control. Los ratones del grupo tratado mejoraron el proceso de curación de la herida evidenciado por el mayor número de neutrófilos, fundamentalmente durante las primeras 72 horas de realizada la incisión. Los fibroblastos aparecieron en un mayor número a partir del día 4, disminuyendo luego del día 10 lo que indica un avanzado proceso de curación.

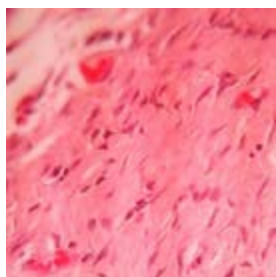


Foto N°3. Día 8. GT Fibroblastos estrellados

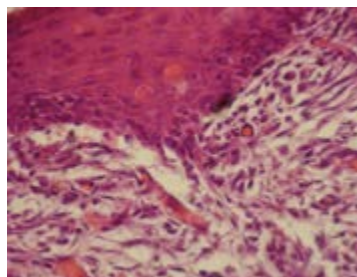


Foto N°4. Día 4. GT. Gran vascularización en la dermis

Se concluye que a la dilución y dosis utilizada (2 gr en 50 cc de agua destilada, 4 gotas diarias) y en las condiciones experimentales de este ensayo, *Polygonum hidropiperoides* estimula los procesos de curación de la herida (Foto N° 5).

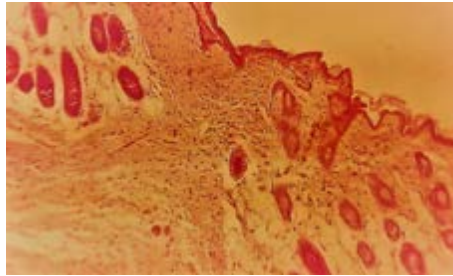


Foto N°5. Día 10 . GT. Restablecimiento epidermis. Ordenamiento de fibras en la dermis.

Agradecimientos

Agradecemos a la Bibl. Sofía Lacolla por la traducción del resumen.

Bibliografía

1. Kumar V, Abbas A, Fausto N. Robins y Cotran: Patología estructural y funcional. 7ma. Edición. Ed. Elseiver. Madrid. España.2005.
2. Cañigueral S, Dellacassa E, Bandoni A. Plantas Medicinales y Fitoterapia. ¿Indicadores de Dependencia o Factores de Desarrollo? Lat. AM. J. Pharm.2003; 22(3).265-78.
3. Boelter R. Plantas medicinais usadas na medicina veterinária. Clínica. Campo. Manipulacao. Pesquisa. UFSM. Brasil. 2008.
4. Cabrera AL, Zardini EM. Manual de la flora de los alrededores de Buenos Aires. Editorial Acme. Buenos Aires. Argentina1993.
5. Lima Cardoso CA, Honda NK, Dias ES. Avaliacao do perfil cromatográfico em especies de Polygonum e amostras comercializadas como “erva de bicho”. Brazilian Journal of Pharmacognosy.2006;16 (2):236-45.
6. Toursarkissian M. Plantas medicinales de la Argentina. Editorial Hemisferio Sur. Buenos Aires. Argentina.1980.
7. Font Quer P. Plantas Medicinales. El Dioscórides renovado. Editorial Labor. 15º edición. Barcelona. España.1995.
8. Núñez C, Cantero JJ. Las plantas medicinales del sur de la Provincia de Córdoba. Editorial Fundación Universidad Nacional de Río Cuarto. Río Cuarto. Córdoba. Argentina.2000.
9. Toribio M.S, Oriani DS, Pombar AS, Toso RE, Fernández JG. Actividad antibacteriana y ensayos de toxicidad aguda y subaguda de Polygonum hidropiperoides. In-Vet.2012;14 (1).
10. Arroyo J, Pareja B, Ruez J. Efecto cicatrizante del Piper angustifolium R. & P. sobre lesiones de piel inducidas en animales de Experimentación. Folia. Dermatol.1999; 10 (1): 48-51.
11. González Escobar R. Modelos experimentales para la evaluación de la acción cicatrizante de medicamentos. Revista Cubana de Farmacología.2002; 36:3.
12. Lacolla DV, García MG, Toribio MS, Sosa AR. Acción de extracto de Cichorium intybus sobre componentes celulares y tisulares en heridas cutáneas en ratones blancos. Ciencia Veterinaria.2012;13(1).
13. Lacolla D. Acción de extracto de Cichorium intybus sobre componentes celulares y tisulares en heridas cutáneas en ratones blancos. Ciencia Veterinaria.2013;14(2).
14. Genneser F. Histología. Ed. Médica Panamericana, 3ra. Edición Bs.As. Argentina.2000.
15. Ross y Pawlina Histología Texto y atlas color con biología celular. Editorial Panamericana. Buenos Aires.2004.
16. Steibel PE, Troiani HO, Oriani DS, Ardoino SM, Toribio MS, Boeris MA, Toso RE. “Banco de Extractos Vegetales de Plantas Nativas y Naturalizadas de la Provincia de la Pampa” Avances de la Farmacobotánica en Latinoamérica. 2007
17. Steibel P, Toso R, Troiani H. Plantas Medicinales de la región pampeana. Laboratorio Lafitar SRL.2008.
18. Luna L. Manual of Histologic Staining Methods of the Armed Forces. Institute of Pathology. The Blakinston Division. Mc. Graw. Hill Book Company. New York. Toronto.1968.

