



CIRUGIA Y CIRUJANOS
Órgano de difusión científica de la Academia Mexicana de Cirugía
Fundada en 1933

www.amc.org.mx www.elsevier.es/circir



ARTÍCULO ORIGINAL

Cirugía micrográfica de Mohs: 27 años de experiencia en el Noreste de México



Ely Cristina Cortés-Peralta, Verónica Garza-Rodríguez,
Osvaldo Tomás Vázquez-Martínez, Ilse Marilú Gutiérrez-Villarreal
y Jorge Ocampo-Candiani*

Servicio de Dermatología, Hospital Universitario Dr. José E. González, Monterrey, Nuevo León, México

Recibido el 9 de marzo de 2016; aceptado el 14 de octubre de 2016
Disponible en Internet el 10 de diciembre de 2016

PALABRAS CLAVE

Piel;
Epidemiología;
Cirugía de Mohs;
Carcinoma
basocelular;
Carcinoma
espinocelular

Resumen

Introducción: La terapéutica del cáncer de piel incluye técnicas quirúrgicas y no quirúrgicas. Dentro de las quirúrgicas, la cirugía micrográfica de Mohs es la técnica mediante la cual se logra revisión completa de los márgenes quirúrgicos con máxima preservación del tejido.

Material y métodos: Revisión retrospectiva en la base de datos de dermatología del Hospital Universitario Dr. José Eleuterio González de los casos de cáncer de piel tratados mediante cirugía micrográfica de Mohs de 1988 a 2015.

Resultados: Se encontraron 546 casos; de estos, 289 (52.93%) correspondieron a mujeres y 257 (47.07%) a hombres. La edad media de presentación fue 64.3 años. El 63.2% de tumores correspondió a carcinoma basocelular infiltrante y la mayoría de los casos se ubicaron en nariz y mejilla. El 9.7% eran casos correspondientes a recidivas de tratamientos previos. El 56% de los casos se trataron con un estadio de Mohs. En el 23.6% de los casos se requirieron 2 cortes durante la cirugía de Mohs. El tipo de reconstrucción del defecto posterior a cirugía de Mohs más frecuente fueron los colgajos cutáneos en el 47.4% de los casos.

Conclusión: La cirugía de Mohs ha emergido en uno de los centros dermatológicos de referencia en el Norte del país como una opción terapéutica para carcinomas de estirpe agresiva con alto riesgo de recidiva local.

© 2016 Academia Mexicana de Cirugía A.C. Publicado por Masson Doyma México S.A. Este es un artículo Open Access bajo la licencia CC BY-NC-ND (<http://creativecommons.org/licenses/by-nc-nd/4.0/>).

* Autor para correspondencia. Universidad Autónoma de Nuevo León, Av. Madero y Gonzalitos s/n, Col. Mitras Centro, C.P. 64000 Monterrey, Nuevo León, México. Teléfono: +(52-81) 8363-5635; fax: +8363 5337.

Correo electrónico: jocampo2000@yahoo.com.mx (J. Ocampo-Candiani).

KEYWORDS

Skin;
Epidemiology;
Mohs surgery;
Basal cell carcinoma;
Squamous cell carcinoma

Mohs micrographic surgery: 27 year experience in the Northeast of Mexico**Abstract**

Introduction: Skin cancer treatment includes surgical and non-surgical techniques. Among surgical techniques, Mohs micrographic surgery permits a complete evaluation of surgical margins with maximal tissue sparing.

Material and methods: Retrospective review of dermatology database of skin cancer cases treated with Mohs surgery at University Hospital Dr. José Eleuterio González from 1988 to 2015. *Results:* A total of 546 cases were included, of these 289 (52.93%) corresponded to women and 257 (47.07%) to men. Mean age at presentation was 64.3. Most tumors (63.2%) corresponded to infiltrative basal cell carcinoma and the majority were located on the nose and cheek; 9.7% of cases corresponded to recurrent tumors. A mean of 1 Mohs stages was used in 56%, with a mean of 2 sections in 23.6%. Cutaneous flaps were used in 47.7%, representing the predominant reconstruction technique.

Conclusion: Mohs surgery has emerged in one of the dermatology reference centres in the North of the country as one of the surgical techniques for the treatment of aggressive carcinomas with high risk of recurrence.

© 2016 Academia Mexicana de Cirugía A.C. Published by Masson Doyma México S.A. This is an open access article under the CC BY-NC-ND license (<http://creativecommons.org/licenses/by-nc-nd/4.0/>).

Introducción

La cirugía micrográfica de Mohs (CMM) puede tener una tasa de curación del 99% para carcinoma basocelular (CBC) primario y del 97% para carcinoma espinocelular (CEC) primario¹.

Esta modalidad quirúrgica se fundamenta en el hecho de que el cáncer de piel tiene un crecimiento continuo con extensión microscópica más allá de los márgenes clínicamente identificables. A través de la escisión del tumor capa por capa y la observación microscópica de los márgenes y del lecho quirúrgico, es posible extirpar de forma completa el tumor². Esta extirpación secuencial del tejido tumoral fue diseñada en 1932 por Frederick Mohs, quien planteó un método para la fijación del tejido tumoral con el empleo de pasta de cloruro de zinc, que permitía la preservación de la arquitectura microscópica del tejido con la subsecuente localización y mapeo del tumor residual, dándole el nombre de quimiocirugía. Posteriormente, en 1970, Tromovitch modificó la técnica y en 1974, junto con Stegman, publicaron los resultados de seguimiento a 5 años de una serie de 102 pacientes con CBC y CEC tratados con este método con un índice de curación del 97%. En 1985 el término fue cambiado por el Colegio Americano de Quimiocirugía a CMM, empleando la técnica de tejido fijado en fresco^{2,3}.

La CMM provee altas tasas de curación para tumores con invasión local, a la vez que minimiza la extirpación de tejido sano. Se delinean los bordes a medida que el tumor se extirpa quirúrgicamente en etapas sucesivas. El examen histológico del borde tridimensional de tejido extirpado permite precisar la localización del tumor residual para su escisión subsecuente y el tejido no afectado se conserva³. Las ventajas de la CMM sobre la cirugía estándar son el control histológico preciso, tasas de curación más altas, así como preservación máxima del tejido sano⁴.

Las indicaciones de la cirugía de Mohs están basadas en el tamaño del tumor, su histología, topografía y tratamientos previos. Con relación a la topografía, se ha dividido la piel en 3 zonas distintas, basándose en el riesgo de recurrencia en cada una de ellas⁵:

- Zona H: «área de máscara» de la cara (cara central, párpados, cejas, área periorbitaria, nariz, labios [cutáneo y bermellón], mentón, mandíbula, piel pre y postauricular, área temporal, orejas), genitales, manos y pies.
- Zona M: mejillas, frente, piel cabelluda, cuello y región pretibial.
- Zona L: tronco y extremidades (excluyendo región pretibial, manos, pies, aparato ungueal y talones).

Los criterios para la realización de la CMM consisten en⁴:

- Cáncer de piel no melanoma (CBC y CEC) mayores a 6 mm en áreas de alto riesgo (área H).
- Tumores mayores de 1 cm en la cara (área M) o mayores de 2 cm en el tronco y extremidades (área L).
- Tumores recurrentes y/o escisión incompleta.
- Tumores con subtipos histológicos agresivos o de bordes mal definidos (CBC infiltrante, micronodular, morfeiforme; CEC y CBC con invasión perineural o perivascular).
- Tumores en localizaciones con compromiso funcional o cosmético (genital, anal, mano y pies).
- Cáncer de piel no melanoma en pacientes inmunosuprimidos.
- Tumores originados en sitios de inflamación crónica (úlceras, quemaduras, cicatrices).
- Condiciones genéticas que predisponen a cáncer de piel (síndrome de nevos basocelulares, xeroderma pigmentoso y síndrome de Muir-Torre).

En comparación con la remoción con márgenes en la que el patólogo realiza cortes horizontales, verticales u oblicuos, donde únicamente es posible la revisión de cerca del 0.1% de los márgenes quirúrgicos, en la CMM se realizan cortes horizontales con la evaluación del 100% de los márgenes quirúrgicos, dando lugar a tasas de curación más elevadas².

La CMM ha sido instaurada como opción terapéutica de primera elección en cáncer de piel no melanoma (CPNM) de alto riesgo en Europa, Estados Unidos y Oceanía. En Australia, un estudio multicéntrico entre 1993 y 2002 reportó el empleo de la CMM para tratamiento de CBC en un período de 9 años en 11,127 pacientes, donde el subtipo histológico predominante fue el infiltrante (30.7%) y la mayoría de los casos afectó a mujeres (47%), en cabeza y cuello (98.3%)⁶.

Esta revisión tiene como objetivo el análisis retrospectivo y demográfico de los casos de CPNM tratados mediante CMM en un centro dermatológico en el Noreste de México.

Material y métodos

Se estudiaron los expedientes clínicos y los registros de cirugía de Mohs de todos los pacientes con CPNM tratados mediante CMM en el departamento de Dermatología del Hospital Universitario Dr. José Eleuterio González, Monterrey, Nuevo León, México, de noviembre de 1988 a noviembre de 2015. La información fue recogida de forma retrospectiva de una base de datos estandarizada desde 1988 en donde se recaban de forma prospectiva los datos de los pacientes intervenidos con CMM. Los siguientes parámetros fueron recabados: edad, sexo, diagnóstico histopatológico del tumor observado en la CMM, si el tumor era primario o recidivante, localización anatómica, número de estadios, cortes realizados y tipo de reconstrucción.

Resultados

Un total de 546 casos de CPNM fueron tratados mediante CMM entre noviembre de 1988 y noviembre de 2015, de los cuales 289 (52.93%) correspondieron a mujeres y 257 (47.07%) a hombres.

Del total de los casos, el 9.7% correspondió a tumores recidivantes, y el 90.3% restante representó tumores primarios. La edad promedio de los pacientes fue de 64.3 años (rango entre 21 y 94 años).

El subtipo histológico más frecuente correspondió al CBC infiltrante, con 345 (63.2%) casos, seguido del CBC nodular, con 63 (11.5%) casos (fig. 1). Cincuenta y cinco (10.0%) casos correspondieron a CEC, de los cuales 32 (5.9%) eran carcinomas bien diferenciados, 21 (3.8%) carcinomas moderadamente diferenciados y 2 (0.4%) mal diferenciados.

La localización predominante en los casos analizados fue la nariz en 207 (37.9%) casos —la distribución de las lesiones correspondió a: dorso nasal en 96 (46.3%) casos, ala nasal en 78 (37.6%) casos y punta nasal en 33 (15.9%) casos—; en segundo lugar la mejilla fue la zona más frecuentemente afectada, en 115 (21.1%) casos (fig. 2).

El tipo de biopsia preoperatoria más común fue sacabocado en el 89.1% de los casos, seguido de huso en el 9.3% y rasurado en el 0.18%.

El número de estadios requeridos en cada CMM fue desde 1 a 9. En la mayoría de los casos se realizaron 1 o

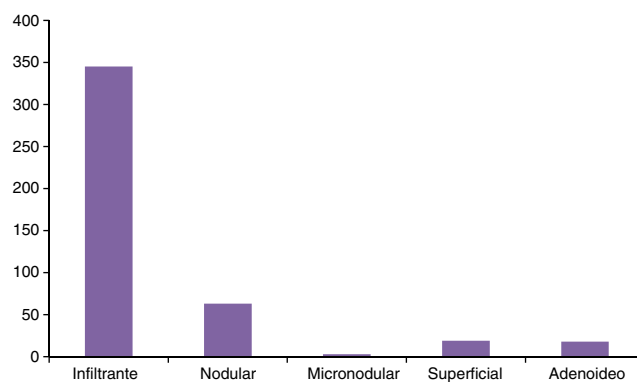


Figura 1 Frecuencia de subtipos de CBC tratados mediante CMM.

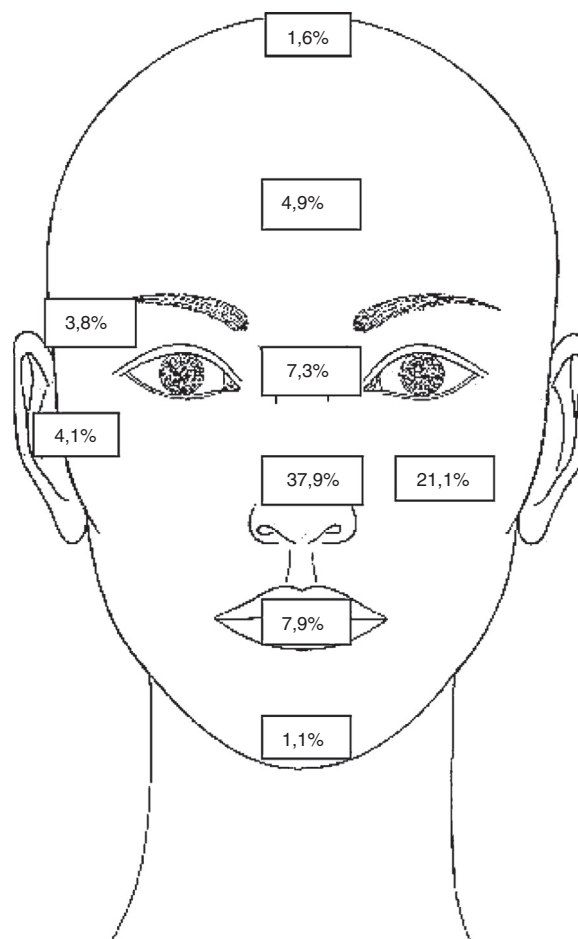


Figura 2 Localización anatómica de los tumores en la piel.

2 estadios (56 y 32%, respectivamente). El número de cortes efectuado en cada cirugía fue de 1 a 36. El número de cortes más frecuente fue de 2 en 128 casos (23.6%), seguido de 4 cortes en 102 casos (18.8%).

La reconstrucción de los defectos posteriores a la escisión del tumor mediante CMM fue llevada a cabo en el servicio de Dermatología. Las técnicas de reconstrucción más comúnmente empleadas incluyeron los colgajos locales (avance, rotación, transposición e interpolados) en 259 (47.4%) casos, injertos de espesor total en 122 (22.3%) casos, cierre primario en 95 (17.3%) casos, por segunda intención en 9 (1.6%)

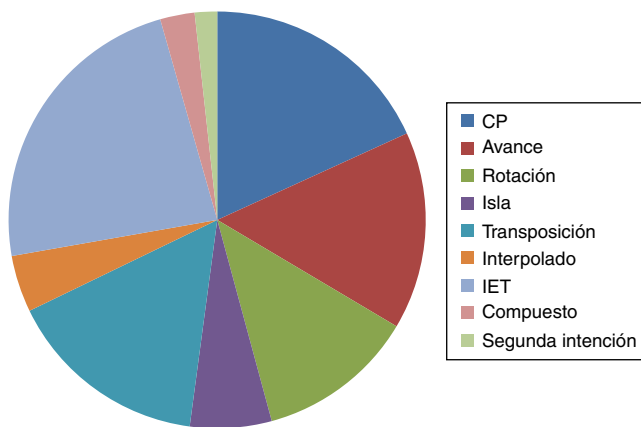


Figura 3 Técnicas empleadas para la reconstrucción del defecto posterior a CMM. CP: cierre primario; IET: injerto de espesor total.

casos, y otros tipos de reconstrucción (en isla y compuestos) en 61 (11.1%) casos (fig. 3).

A partir de 2014 se observó un incremento en el número de CMM realizadas para CPNM. En 2008 se trataron 12 casos y 92 en 2015, lo que representa un incremento sustancial en el número de casos tratados mediante esta técnica.

Discusión

El CPNM constituye uno de los motivos de consulta más frecuentes para el dermatólogo. En México, hay algunos datos epidemiológicos en el Registro Nacional de las Neoplasias. En 1999, de 90,605 neoplasias malignas, 13,361 correspondieron a cáncer de piel (14.7%). En 2011 se reportaron en México 1,454 muertes asociadas a melanoma y otros tumores malignos de la piel⁷. En el año 2010, en el Hospital Regional de Nuevo León del Instituto de Seguridad y Servicios Sociales de los Trabajadores del Estado (ISSSTE) se efectuó un estudio retrospectivo de 10 años que reportó 591 pacientes con diagnóstico de cáncer de piel; el CBC representó el 65% de los casos, seguido del CEC, con el 23%⁸. En 2005 un estudio retrospectivo de 10 años realizado en el Centro Dermatológico Pascua, en la Ciudad de México, reportó 2,320 pacientes con diagnóstico confirmado para neoplasias malignas; de ellos, el 75% fue CBC y el 19%, carcinoma epidermoide⁹.

En Latinoamérica son escasos los centros dermatológicos que implementan la CMM para el tratamiento de CPNM. En Argentina, Galimberti et al.¹⁰ trataron 2,412 casos de CBC mediante CMM entre octubre de 2003 y junio de 2009. En Puerto Rico, en un estudio de cohorte comparativo se trataron 38 pacientes mediante CMM en 2000 y 55 pacientes en 2010¹¹. Para nuestro conocimiento, no existe en México un registro nacional de CMM, por lo que los datos epidemiológicos de los casos tratados mediante esta técnica se desconocen, impidiendo la comparación de nuestros resultados con las tendencias nacionales previas.

El incremento en el número de CMM realizadas en el departamento de dermatología es mucho mayor que el reportado en otros países de Latinoamérica en los últimos años; Sosa et al.¹¹ reportaron un incremento del 44% en el

número de casos tratados con esta técnica entre los años 2000 y 2010. Esto puede explicarse por la implementación de criterios para la CMM. Por otro lado, el incremento en las campañas de concientización de cáncer de piel, ha producido que un mayor número de personas busquen atención dermatológica.

La topografía más frecuente del CPNM en nuestro estudio correspondió a cabeza y cuello; de la cabeza, los sitios más afectados fueron: nariz (37.9%) y mejilla (21.1%). En el estudio de Galimberti et al.¹⁰ la frente y la región periorbitaria correspondieron a los sitios donde se encontró de forma más frecuente el CBC. Por otro lado, el estudio de Sosa et al.¹¹ reporta predominancia de las lesiones en nariz (52.3%) y mejilla (13.16%).

En este estudio, el subtipo histológico más comúnmente operado mediante CMM correspondió al CBC infiltrante. Ello, y que la topografía predominante correspondió a la zona H de la cara, podría reflejar la implementación de los criterios propuestos del Instituto Nacional del Cáncer para empleo de la CMM en nuestro servicio.

El número de estadios en la CMM para lograr márgenes libres correspondió a 1 en el 56%. El número promedio de estadios en el estudio de Galimberti et al.¹⁰ fue de 1.76, asimismo fue de 1 en el estudio de Sosa et al.¹¹. Esto puede estar en relación con la referencia temprana de los tumores que poseen un tamaño pequeño pese a que en este estudio no se reportó tamaño. Por otro lado, la utilización de colgajos locales como técnica predominante en este estudio refleja el avance resolutivo que ha logrado la cirugía dermatológica en el centro donde es llevado a cabo.

Las limitantes de este estudio se asocian a haberse llevado a cabo en un solo centro. No reflejan las tendencias de práctica de esta técnica en el país. Sin embargo, abren el abanico de opciones de tratamiento de cáncer de piel en nuestro medio sobre todo para los tumores con subtipos histológicos agresivos y localizados en zonas de riesgo. Este estudio refleja la necesidad de implementar un registro nacional para evaluar de forma más objetiva el empleo de esta técnica en otros centros del país y determinar el comportamiento del CPNM en México.

Conclusión

Este estudio describe las características de los casos de cáncer de piel tratados mediante CMM. El seguimiento de los criterios de tratamiento de cáncer de piel mediante esta técnica se refleja en la selección de casos de estirpe histológica agresiva y en una topografía que representa un riesgo mayor de recidiva. La metodología de la técnica empleada se basa en la observación del 100% de los márgenes quirúrgicos en la profundidad y en la superficie. Este procedimiento asegura la escisión completa del tumor y favorece la preservación máxima de tejido, lo que optimiza la reconstrucción posterior del defecto quirúrgico.

Responsabilidades éticas

Protección de personas y animales. Los autores declaran que para esta investigación no se han realizado experimentos en seres humanos ni en animales.

Confidencialidad de los datos. Los autores declaran que han seguido los protocolos de su centro de trabajo sobre la publicación de datos de pacientes.

Derecho a la privacidad y consentimiento informado. Los autores declaran que en este artículo no aparecen datos de pacientes.

Conflicto de intereses

Los autores declaran no tener ningún conflicto de intereses.

Bibliografía

1. Mariwalla K, Aasi SZ, Glusac EJ, Leffell DJ. Mohs micrographic surgery histopathology concordance. *J Am Acad Dermatol*. 2009;60:94–8.
2. Boeta-Ángeles L, Lacy-Niebla RM. Cirugía micrográfica de Mohs. *Dermatol Rev Mex*. 2013;57:34–40.
3. Shriner DL, McCoy DK, Goldberg DJ, Wagner RF. Mohs micrographic surgery. *J Am Acad Dermatol*. 1998;39:79–97.
4. Benedetto PX, Poblete-Lopez C. Mohs micrographic surgery technique. *Dermatol Clin*. 2011;29:141–51.
5. The National Comprehensive Cancer Network (NCCN) guidelines of care for Basal Cell Skin Cancer. 2016. Disponible en: https://www.nccn.org/professionals/physician_gls/pdf/nmsc.pdf
6. Leibovitch I, Richards S, Paver R. Basal cell carcinoma treated with Mohs surgery in Australia. I. Experience over 10 years. *J Am Acad Dermatol*. 2005;53:452–7.
7. SINAVE/DGE/SALUD/Panorama Epidemiológico y Estadístico de la Mortalidad en México 2011. Disponible en: http://www.epidemiologia.salud.gob.mx/doctos/infoepid/publicaciones/mortalidad/PEEMortalidad_VE2011.pdf.
8. Alfaro A, Castrejón L, Rodríguez Ortiz M. Cáncer de piel. Estudio epidemiológico a 10 años en derechohabientes del ISSSTE en Nuevo León. *Dermatología Rev Mex*. 2010;54:321–5.
9. Hernández-Zárate S, Medina-Bojórquez A, López-Tello A, Alcalá-Pérez D. Epidemiología del cáncer de piel en pacientes de la Clínica de Dermato-oncología del Centro Dermatológico Dr. Ladislao de la Pascua. Estudio retrospectivo de los últimos ocho años. *Dermatol Rev Mex*. 2012;56:30–7.
10. Galimberti G, Pontón Montaña A, Ferrario D, Kowalczyk A, Galimberti R. Cirugía micrográfica de Mohs en el tratamiento de carcinoma basocelular. *Actas Dermosifiliogr*. 2010;101:853–7.
11. Sosa-Seda IM, González R, Mercado R, Ruiz H, Figueroa LD. Mohs micrographic surgery: 10 year experience in Puerto Rico. *P R Health Sci J*. 2014;33:22–6.