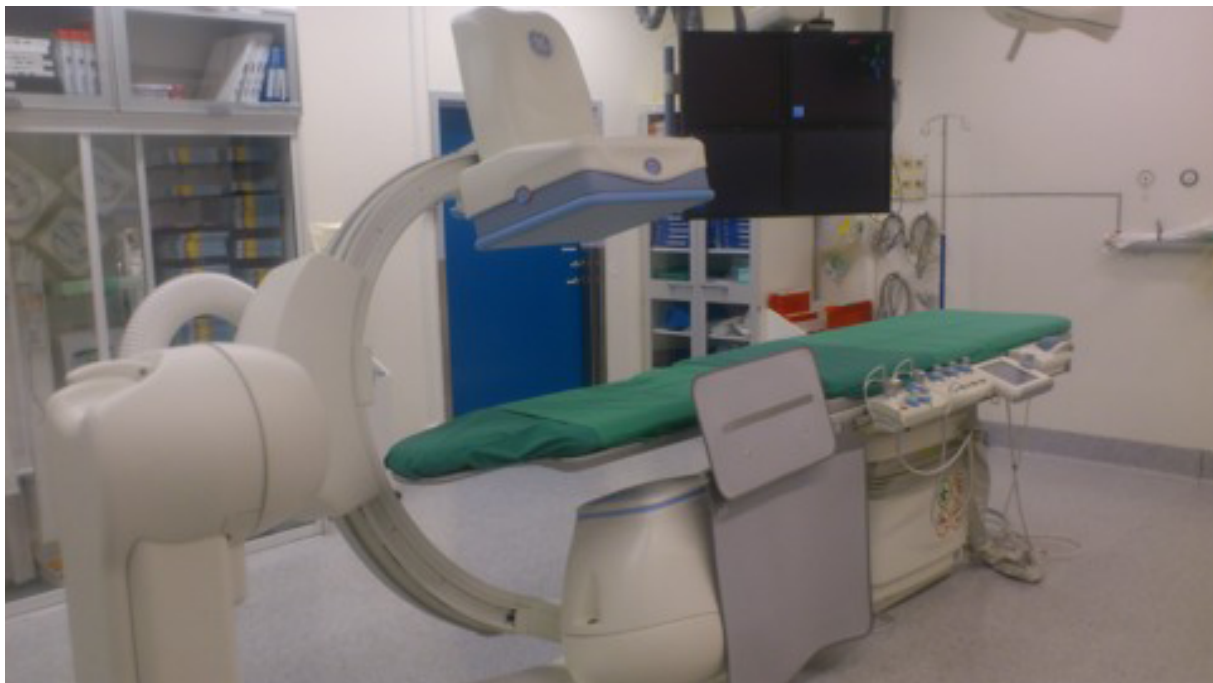

Endovaskulær behandling av blødende ulcus duodeni - Et pasientmateriale fra Sykehuset Østfold Fredrikstad

Obligatorisk prosjektoppgave ved det medisinske profesjonsstudium,
Universitetet i Oslo



Veiledere:

Anne Sofie Larsen

Overlege ved Radiologisk avdeling,
Sykehuset Østfold Fredrikstad

Nils-Einar Kløw

Overlege ved Avdeling for radiologi og nukleærmedisin,
Oslo Universitetssykehus og professor ved Universitetet i Oslo

Student:

Ida Grønmark Holmen, H09

Forord

Endovaskulær behandling av blødende ulcus duodeni er temaet jeg har valgt for den obligatoriske prosjektoppgaven under det medisinske profesjonsstudium ved Universitetet i Oslo. Jeg fikk anledning til å jobbe med dette på radiologisk avdeling ved Sykehuset Østfold Fredrikstad ved siden av sommerjobben jeg hadde på sykehuset i 2012.

Oppgaven består av to hoveddeler: en teoridel og et pasientmateriale. Teoridelen tar for seg følgende emner; karanatomi i relasjon til duodenum, ulcus pepticum, akutt øvre gastrointestinal blødning og angiografisk diagnostikk og endovaskulær behandling av tynntarmsblødning. Deretter presenteres en retrospektiv studie av 29 pasienter som er endovaskulært behandlet for blødende ulcus duodeni ved Sykehuset Østfold HF. Personvernombudet har gitt tillatelse til studien. Jeg har gjennomgått journalene til disse pasientene og innhentet forhåndsdefinert informasjon av relevans i henhold til prosjektoppgavens tema. To av pasienthistoriene presenteres med bilder fra angiografi før og etter endovaskulær behandling. I tillegg har jeg søkt opp internasjonal litteratur med tilsvarende/lignende problemstillinger og sammenlignet enkelte publiserte artikler av relevans med mitt pasientmateriale.

Kilder jeg har benyttet meg av i teoridelen er bøker og oppslagsverk og retningslinjer basert på evidensbasert medisin. Bøkene jeg har brukt er *Vascular & Interventional Radiology* [1], *Menneskets funksjonelle anatomi* [2], *Robbins Basic Pathology* [3] og *Gray's Anatomy for Students* [4]. Oppslagsverk og retningslinjer jeg har brukt er *Metodebok for indremedisinere* [5], *UptoDate* [6]–[11] og *BMJ Best Practice* [12]. Videre er også artiklene *Mesenteric Vasculature and Collateral Pathways* [13] og *Surgical Therapy for Peptic Ulcer and Nonvariceal Bleeding* [14] benyttet for å innhente informasjon til teoridelen.

Jeg vil takke for god hjelp av mine veiledere Anne Sofie Larsen, overlege ved radiologisk avdeling, Sykehuset Østfold Fredrikstad og Nils-Einar Kløw, professor og overlege ved Hjerte-karradiologisk seksjon, Ullevål sykehus.

Innhold

1	Teori	1
1.1	Karanatomi i relasjon til duodenum	1
1.1.1	Truncus coeliacus	1
1.1.2	A. mesenterica superior	2
1.1.3	Duodenums blodforsyning	2
1.2	Ulcus pepticum	3
1.2.1	Epidemiologi	3
1.2.2	Etiologi/patogenese/risikofaktorer	4
1.2.3	Symptomer	4
1.2.4	Komplikasjoner	4
1.2.5	Diagnostikk/behandling	5
1.3	Akutt øvre gastrointestinal blødning	5
1.3.1	Etiologi	5
1.3.2	Symptomer	7
1.3.3	Endoskopisk diagnostikk og behandling	7
1.4	Angiografisk diagnostikk og endovaskulær behandling av duodenalblødning	8
1.4.1	Angiografi	8
1.4.2	Endovaskulær behandling	10
2	Analyse av pasientmateriale	12
2.1	Introduksjon	12
2.2	Mål	13
2.3	Materiale og metode	13
2.4	Resultater	13
2.5	Pasienthistorier	16
2.5.1	Pasienthistorie 1	17
2.5.2	Pasienthistorie 2	18
2.6	Oppsummering/diskusjon	20
2.7	Konklusjon	21

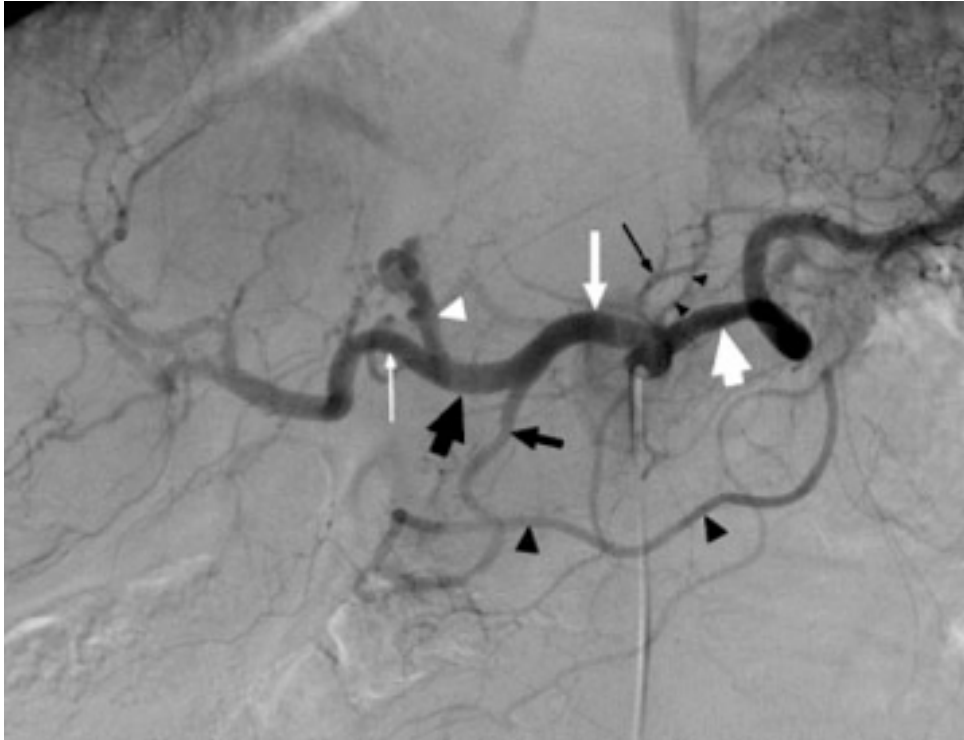1 Teori

1.1 Karanatomi i relasjon til duodenum

Den arterielle og venøse blodforsyningen til tarmen er kompleks og karakteriseres av et omfattende nettverk av grener. Dette systemet genererer en rik blodforsyning, hvilket er nødvendig for fordøyelsesprosessen og beskyttelse mot tarmiskemi. Som et resultat av dette, forekommer en rekke anatomiske normalvarianter og mulighet for kollateraler. I det følgende beskrives den arterielle karanatomen i øvre GI-traktus i relasjon til duodenum.

1.1.1 Truncus coeliacus

Truncus coeliacus avgår fra den fremre del av abdominalaorta ved virvelsøylenivå T12-L1. Normalt sett deler arterien seg i ytterligere tre grener: a. gastrica sinistra, a. lienalis og a. hepatica communis. Vanligvis avgår a. gastrica sinistra først, etterfulgt av en bifurkasjon bestående av a. lienalis og a. hepatica communis. Dette mønsteret sees hos 65-75% av alle individer, mens en «ekte» trifurkasjon kun forekommer hos 25%. A. hepatica communis går først omtrent vannrett mot høyre og bøyer deretter fremover og oppover til leverporten. Før arterien trer inn i leverporten, sender den a. gastrica dextra til magesekkens curvatura minor og a. gastroduodenalis nedover bak pylorus. A. hepatica communis fortsetter deretter videre som a. hepatica propria, som igjen deler seg i aa. hepatica sinistra og dextra. A. gastroduodenalis deler seg igjen i a. gastroepiploica dextra til høyre side av curvatura major og aa. supraduodenales superiores med grener til den øvre delen av duodenum og til pancreas. A. gastrica dextra anastomoserer med a. gastrica sinistra ved curvatura minor. Arteriene som avgår fra truncus coeliacus illustreres i figur 1.



Figur 1: Kateterundersøkele av arteriene fra truncus coeliacus viser a. hepatis communis (middels stor hvit pil), a. lienalis (stor hvit pil) og a. gastrica sinistra (liten svart pil); de tre grenene fra truncus coeliacus. Etter avgangen av a. gastroduodenalis (middels stor svart pil) sees forløpet av a. hepatica propria (stor svart pil) som deler seg i a. hepatica dextra (liten hvit pil) og a. hepatica sinistra (hvitt pilhode). A. gastroduodenalis ender som a. gastroepiploica dextra (middels store svarte pilhoder). Det foreligger små grener fra a. gastrica sinistra (små svarte pilhoder). Hentet fra <http://www.ncbi.nlm.nih.gov/pmc/articles/PMC3036491/>.

1.1.2 A. mesenterica superior

Arteria mesenterica superior avgår fra den fremre delen av abdominalaorta, 1-2 cm distalt for truncus coeliacus avgang, ved L1-2-nivå. Den forløper bak pancreashodet hvor den entrer mesenteriet og supplerer distale duodenum, hele jejunum og ileum og colon fra cøcum til midten av colon transversum. Den første hovedgrenen som avgår fra a. mesenterica superior er enten a. pancreaticoduodenalis inferior eller a. colica media.

1.1.3 Duodenums blodforsyning

Den proksimale halvdel av duodenum mottar hovedsakelig blod fra a. gastroduodenalis og dens gren a. pancreaticoduodenalis superior, mens den distale halvdel suppleres av a. pancreaticoduodenalis inferior, som er en gren fra a. mesenterica superior. Aa. pancreaticoduodenalis superior og inferior danner en anastomose mellom truncus coeliacus og a. mesenterica superior, noe som gir mulighet for kollateral sirkulasjon. Skjematisk kan den arterielle blodforsyningen til duodenum inndeles på følgende måte:

- Truncus coeliacus
 - a. hepatica
 - * a. gastroduodenalis
 - a. supraduodenalis
 - grener fra a. pancreaticoduodenalis superior anterior
 - grener fra a. pancreaticoduodenalis superior posterior
- A. mesenterica superior
 - a. pancreaticoduodenalis inferior
 - * grener fra a. pancreaticoduodenalis inferior anterior
 - * grener fra a. pancreaticoduodenalis inferior posterior
 - første jejunale gren

1.2 Ulcus pepticum

Magesår defineres som et brudd på mukosa i ventrikkelen eller duodenum som er større enn 5 mm i diameterer og når ned til submukosa. Vanlige lokalisasjoner er fremre og bakre vegg av den første delen av duodenum og curvatura minor på ventrikkelen. Sykdommen er mye sjeldnere i dag enn for 50 år siden. Før trygge kirurgiske teknikker ble utviklet, fantes ingen behandling, og pasientene kunne dø av blødning eller peritonitt som følge av perforasjon. Kirurgisk behandling med reseksjon av ventrikkelen og forskjellige løsninger for anastomose mot tynntarm var deretter hovedbehandling for ulcus gjennom mer enn hundre år. I 1982 identifiserte Marshall og Warren *Helicobacter pylori*-bakterien, som etter hvert ble kjent for å forårsake kronisk gastritt og magesår [7]. Etter hvert som forståelsen for årsaker og mekanismer for ulcus økte, ble det utviklet medikamenter for å redusere syreproduksjon og -sekresjon. Disse har sammen med antibiotisk behandling mot *Helicobacter pylori* betraktelig redusert forekomsten av gastrointestinale ulcera.

1.2.1 Epidemiologi

Livstidsprevalensen av ulcus pepticum i den generelle befolkningen er 5-10%, og den årlige insidensen er 0,1-0,3% [6]. Forekomsten er like høy hos kvinner og menn. Ulcus duodeni diagnostiseres hyppigst i alderen 30-55 år, mens ulcus ventriculi er vanligst i alderen 55-70 år. Epidemiologien ved magesår reflekterer i grove trekk epidemiologien ved infeksjon av *Helicobacter pylori* og bruk av NSAIDs (ikke steroidiske antiinflammatoriske midler), som i dag regnes som de to viktigste årsakene til sykdommen. I industrialiserte land har insidensen av *H. pylori* gradvis blitt redusert i løpet av de siste 50 årene, mens bruken av NSAIDs har økt. Dette har resultert i en reduksjon av ulcus duodeni, som nesten alltid assosieres med *H. pylori*-infeksjon, og en økning i ulcus ventriculi, som ofte forårsakes av NSAIDs.

1.2.2 Etiologi/patogenese/risikofaktorer

De to hovedårsakene til ulcus pepticum er infeksjon av den gram-negative bakterien *Helicobacter pylori* og bruk av NSAIDs. Sjeldne årsaker er gastrisk iskemi (stressulcus), Zollinger-Ellison syndrom, visse medikamenter (for eksempel bisfosfonater), enkelte infeksjoner (for eksempel cytomegalovirus og herpes simplex-virus) og Crohns sykdom. En liten andel av magesårene er idiopatiske.

Magesåret skyldes en ubalanse mellom faktorer som skader mukosa og forsvarsmekanismer i mukosa. Skadende faktorer er blant andre magesyre, pepsin, *H. pylori*-infeksjon og NSAIDs. Av forsvarsmekanismer finnes lokalt produserte prostaglandiner, et dekkende mukøst lag med bikarbonat og rik blodstrøm i mukosa. *Helicobacter pylori*-bakterien fester seg til det øverste laget av mukosa og medvirker til en betennelsesreaksjon, som i sin tur medfører skade på epitelbarrieren. I tillegg leder infeksjonen til hypersekresjon av magesyre. Magesyre er en nødvendig faktor for utvikling av ulcus. Personer som rammes behøver imidlertid ikke å ha høyere produksjon enn andre.

Hovedmekanismen for NSAIDs-indusert ulcus er at prostaglandin-syntesen i mukosa supprimeres gjennom inhibering av COX-1, hvilket øker syreproduksjonen og reduserer mucin- og bikarbonatproduksjonen. Risikofaktorer for NSAIDs-indusert ulcus er økende alder, høyere doser og langvarig forbruk.

Prevalensen av *H. pylori*-infeksjon i utviklingsland er mer enn 80% før fylte 50 år og 50% hos dem over 60 år i industriland [7]. Kun 10-15% av *H. pylori*-infiserte pasienter utvikler imidlertid ulcus [8], noe som peker i retning av et sammensatt årsaksbilde. *H. pylori* er med andre ord ikke ensbetydende med magesår. Mange av de infiserte holder seg friske. Andre risikofaktorer er sigarett røyking, høy alder, tidligere ulcus/familiehistorie med ulcus, opphold på intensivavdeling og overforbruk av alkohol.

1.2.3 Symptomer

Et symptom på ulcus kan være smerter i epigastriet, ofte beskrevet som sviende, gnagende eller brennende. Smerten har en tendens til å forverres om nettene og bedres i forbindelse med måltider, spesielt ved inntak av melkeprodukter. Andre symptomer kan være kvalme, oppkast, følelse av oppblåsthet, halsbrann og sure oppstøt. Generelt svinger symptomenes intensitet gjennom hele døgnet og fra dag til dag. Hos mange er de første symptomene resultat av komplikasjoner til såret.

1.2.4 Komplikasjoner

De vanligste komplikasjonene til magesår er blødning, perforasjon, penetrasjon og ventrikelretensjon (gastric outlet obstruction). Blødning er vanligst (73%), etterfulgt av perforasjon (9%) og obstruksjon (3%) [9].

Blødning: Hos noen pasienter med magesår eroderer såret inn i en gastroduodenal arteriegren slik at blødning oppstår. Symptomene kan presentere seg som anemi, hematemese og/eller melena. Selv om det generelt er få personer som dør av magesår i den vestlige delen av verden i dag, er komplikasjon i form av blødning den hyppigste årsaken.

Penetrasjon: Oppstår når såret penetrerer hele veggen til ventrikkelen eller duodenum og inn i et nærliggende organ som for eksempel pancreas.

Perforasjon: Dersom såret penetrerer gjennom veggen til duodenum eller ventrikkelen og inn i peritonealhulen, oppstår en lokalisert eller generalisert peritonitt. Perforasjonen kan være selvbegrensende ved at den dekkes til av nærliggende strukturer som oment, lever eller pancreas. Symptomer på perforasjon er sterke, akutt oppståtte magesmerter, ofte med utstrålende smerter til ryggen. Dette er en potensielt livstruende tilstand som krever rask kirurgisk behandling.

Ventrikkelretensjon (gastric outlet obstruction): Ødem, betennelse og arrforandringer kan gi trang utførselskanal fra ventrikkelen med symptomer i form av uttalt kvalme og brekninger samt tidlig metthetsfølelse og følelse av å være oppfylt.

1.2.5 Diagnostikk/behandling

I tabell 1 på side 6 oppsummeres grunnleggende diagnostikk og behandling ved ulcus pepticum med og uten blødning. Akutt øvre gastrointestinal blødning beskrives i nærmere detalj i neste avsnitt.

1.3 Akutt øvre gastrointestinal blødning

Øvre gastrointestinal blødning defineres som blødning med fokus proksimalt for det Treitske ligament ved den duodenojejunale overgangen. Tilstanden forekommer relativt hyppig og regnes som et medisinsk nødstilfelle. En studie fra USA viste at den årlige insidensen for tilstanden er omtrent 100 av 100 000 voksne, og insidensen er omtrent dobbelt så høy hos menn som hos kvinner og øker med alderen [10]. Akutt øvre GI-blødning har en dødelighet på 7-10% [10]. Dette er først og fremst som følge av hypovolemisk sjokk.

1.3.1 Etiologi

Øvre GI-blødning kan være arteriell, venøs eller diffus sivblødning fra mukosa. Øsofagusvaricer kan oppstå som følge av portal hypertensjon, for eksempel ved levercirrhose, og kan gi voldsomme blødninger. Mallory-Weiss-lesjoner er store rifter i mukosa som oppstår i forbindelse med brekninger, spesielt hos alkoholikere og ved spiseforstyrrelser.

Forekomst av ulike årsaker til blødning i øvre GI-traktus [12]:

- Ulcus pepticum (35-50%)
- Øsofagitt (5-15%)
- Varicer (5-14%)
- Mallory-Weiss syndrom (15%)
- Vaskulære malformasjoner (5%)
- Annet (for eksempel malignitet og koagulopati)

Tabell 1: Diagnostikk og behandling ved ulcus pepticum med og uten blødning [5], [12].

Diagnostikk ved mistanke om ulcus pepticum	
Anamnese	Det spørres om tidligere ulcus/familiehistorikk, blødningstendens, bruk av ASA/NSAIDs, kortikosteroider, antikoagulantia, alkoholforbruk og alvorlig sykdom som lever-, hjerte- og lungesykdom.
Blodprøver	Regelmessige målinger av Hb er spesielt viktig ved mistanke om anemi som følge av blødning fra ulcus. Det kliniske bildet er imidlertid viktigere enn Hb-ending.
Ureapusteprøver og eventuell serologi for diagnostikk av H. pylori	Viktig å merke seg at PPI, bismut og antibiotika kan gi falske negative prøvesvar.
Øvre gastrointestinal endoskopi	Ventrikkelsår biopses, men dette er ikke rutinemessig nødvendig ved duodenalsår. Kontrollendoskopi bør gjøres ved ventrikkelsår, og kan i tilfeller ved residiv av symptomer også gjøres ved duodenalsår.
Hemofec	Kan gjennomføres ved mistanke om blødning fra ulcus.
Behandling av ulcus pepticum	
Generelt gjeldende	Unngå ASA/NSAIDs dersom mulig.
H. pylori-positiv, ikke blødning	Trippelregime (PPI + 2 antibiotika) gjennomføres og kontrolleres med ureapusteprobe etter 8 uker.
H. pylori-negativ, ikke blødning	PPI og eventuelt H2-antagonist i 4-8 uker.
Aktiv blødning	Pasienten må stabiliseres med væske og eventuelle blodtransfusjoner. PPI og endoskopi er førstevalg. Endovaskulær behandling eller kirurgi kan vurderes ved mislykket endoskopi.
Langtidsprofylakse	Pasienten inntar PPI eller H2-antagonist i reduserte doser. Kan gis i 6 måneder til flere år. Profylaksebehandling vurderes ved kompliserte ulcera (blødning/perforasjon), ulcussykdom og samtidig behov for ASA/NSAIDs og mislykket eller vanskelig gjennomførbar H. pylori-eradikasjon.

1.3.2 Symptomer

Ved akutt øvre GI-blødning får pasienten symptomer på blodtapet, med anemi og hypovolemi, i tillegg til selve blødningen, som ses i form av hematemese og melena. Noen opplever også hematochezi.

Hematemese er blodig oppkast. Dette er ofte kaffegrutlignende og indikerer vanligvis blødning fra øsofagus, ventrikkelen eller duodenum. Stor blødning til ventrikkel kan medføre sirkulatorisk kollaps og regnes som et medisinsk nødstilfelle. Pasienter som presenterer seg med hematemese har høyere mortalitet enn de som kun presenterer seg med melena.

Melena er svart, tjærelignende avføring som vanligvis er forårsaket av øvre GI-blødning, men i enkelte tilfeller også fra blødning i nedre deler av tynntarmen eller høyre side av colon.

Hematochezi er friskt blod fra rectum og indikerer som oftest blødning i distale GI-traktus, men kan også forekomme ved store øvre GI-blødninger.

1.3.3 Endoskopisk diagnostikk og behandling

Ved endoskopi kan ulcus klassifiseres ut fra utseendet, om det er synlige blødningsfoci i såret eller andre tegn på nylig blødning. Forrest-klassifikasjonen brukes for å beskrive et ulcus ved endoskopi, og kan også være nyttig for å selektere ut hvilke pasienter som har behov for endoskopisk behandling. Inndelingen er som følger:

Klasse 1a: pulserende blødning

Klasse 1b: sivblødning

Klasse 2a: ikke-blødende, men synlig karstilk

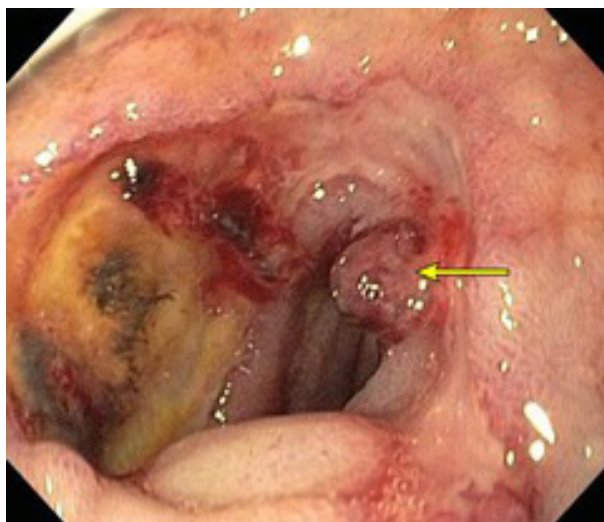
Klasse 2b: fastsittende koagel

Klasse 2c: hematinflekker

Klasse 3: ren ulcusbasis, ingen blødningsstimata

Pasienter med aktiv blødning (pulserende eller sivblødning), synlig kar eller et fastsittende koagel anses som høyrisikopasienter for reblødning. Endoskopisk behandling er førstevalg for disse pasientene. Gjentatte prosedyrer kan bli nødvendig. Vanlige endoskopiske behandlingsteknikker som benyttes er injeksjon med adrenalin, mekanisk behandling med hemoclips og termokoagulasjon med varmeprobe. Kombinasjonen av hemoclips og adrenalin benyttes ofte sammen.

Dersom konservative tiltak og endoskopisk behandling av blødende ulcus duodeni ikke strekker til, er andre behandlingsalternativer endovaskulær embolisering eller kirurgi. Førstnevnte redegjøres for i avsnitt 1.4. Kirurgiske metoder inkluderer trunkal vagotomi og pyloroplastikk, gastrektomi (antrektomi) med gastrojejunostomi (Billroth 2-prosedyre) og høy selektiv vagotomi.



Figur 2: Bilde fra gastroskopi viser et ulcerus duodeni med et synlig, ikke-blødende kar (pil). Klassifiseres som Forrest 2A og har derfor høy risiko for blødning. Kilde: http://www.uptodate.com/contents/image?imageKey=GAST/54960&topicKey=GAST/2573&source=outline_link&search=peptic%20ulcer%20disease&utdPopup=true.

1.4 Angiografisk diagnostikk og endovaskulær behandling av duodenalblødning

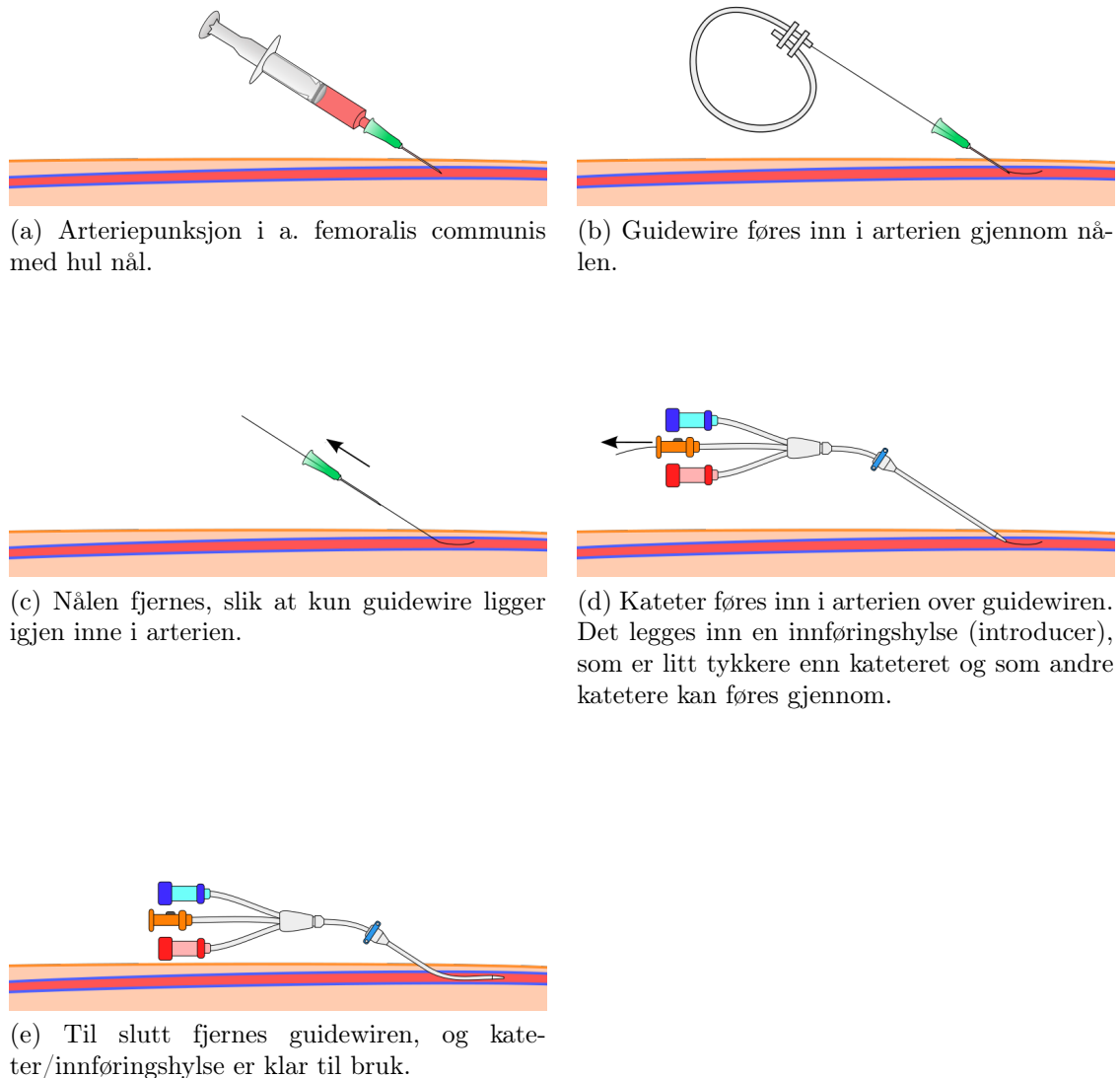
Akutt øvre gastrointestinal blødning stopper spontant hos omtrent 80% av pasientene [15]. Ved vedvarende blødning regnes diagnostisk og terapeutisk endoskopi som førstevalg, uavhengig av blødningsårsak. Primær endoskopisk hemostase oppnås hos mer enn 90% av pasientene, men hos 15-25% er endoskopiske metoder utilstrekkelige, enten fordi hemostase ikke oppnås i første omgang eller fordi reblødning oppstår kort tid etter [16]. Embolisering gjennom kateter i den arterielle blodbanen er en alternativ behandlingsform til kirurgi. Emboliseringsteknikken er lite invasiv og derfor gunstig hos kirurgisk dårlig egnede kandidater med blant annet høy alder og komorbiditet.

1.4.1 Angiografi

Angiografi/arteriografi er en bildediagnostisk teknikk som først ble introdusert i 1927, hvor et røntgenbilde tas for å fremstille lumen av blodårer og hjertekamre. Et kateter føres inn i en arterie, og det injiseres et kontrastmiddel til blodbanen. For alle organer med unntak av hjertet brukes DSA-teknikken (digital subtraksjonsangiografi), hvor bein og andre strukturer subtraheres, slik at kun de kontrastfylte blodårene visualiseres. En fordel med konvensjonell angiografi er at teknikken gir mulighet for både diagnostikk og behandling på samme tid.

Angiografi ved akutt GI-blødning begynner med selektiv injeksjon av kontrast til blodåren som mest sannsynlig utgjør blødningskilden, noe som er basert på kliniske data og endoskopiske funn. Ved tegn på øvre GI-blødning velges truncus coeliacus. Det tas 3-6 bilder/sekund i den arterielle fasen og færre for undersøkelse i den venøse fasen.

Teknikk Stegvis teknikkbeskrivelse for Seldinger teknikk for arteriell tilgang er beskrevet i figur 3.



Figur 3: Seldinger teknikk for arteriell tilgang. Hentet fra http://en.wikipedia.org/wiki/Seldinger_technique

Diagnose Sikker påvisning av blødningsfokus baserer seg på visualisering av ekstravasering av kontrastmiddel til tarmlumen. Indirekte tegn til blødning kan foreligge i form av for eksempel vasospasme, hyperemi, pseudoaneurisme og kontrastmiddel utenfor blodårens lumen.

Begrensninger ved angiografisk diagnostikk Selv ved optimal undersøkelsesteknikk, er angiogrammer ofte negative hos pasienter hvor gastrointestinal blødning foreligger. Forskjellige årsaker til dette kan være:

- **Intermitterende blødning:** Selv massiv blødning er ofte intermitterende grunnet lavt blodtrykk og redusert blodstrøm som følge av blødningen. Vasospasme og trombose av karet er kroppens egen måte å redusere blødningen på. Det er vist at en blødningshastighet på minimum 0,5-1 ml/min kreves for å detektere en blødning ved angiografi [1]. Det er imidlertid vanlig ved de fleste institusjoner å utføre embolisering selv om aktiv blødning ikke kan påvises ved angiografi. Dette kalles empirisk embolisering. Plassering av coiler baserer seg i disse tilfellene på klinikk og endoskopiske funn. Studier har konkludert med stor grad av suksess ved denne praksisen [17].
- **Falske positive funn:** Falske positive funn kan sees av forskjellige grunner, for eksempel tarmgass i bevegelse ved DSA-undersøkelser eller hyperemi i tarmvegg grunnet for eksempel inflammasjon.
- **Falske negative funn:** Falske negative funn kan for eksempel forekomme ved injeksjon av inadekvat kontrastvolum eller mangelfull undersøkelse av alle karene i forsyningsområdet.

1.4.2 Endovaskulær behandling

En arteriell øvre GI-blødning kan behandles ved mekanisk lukking av arterien gjennom embolisering eller ved farmakologisk vasokonstriksjon gjennom lokal infusjon av et medikament som for eksempel vasopressin.

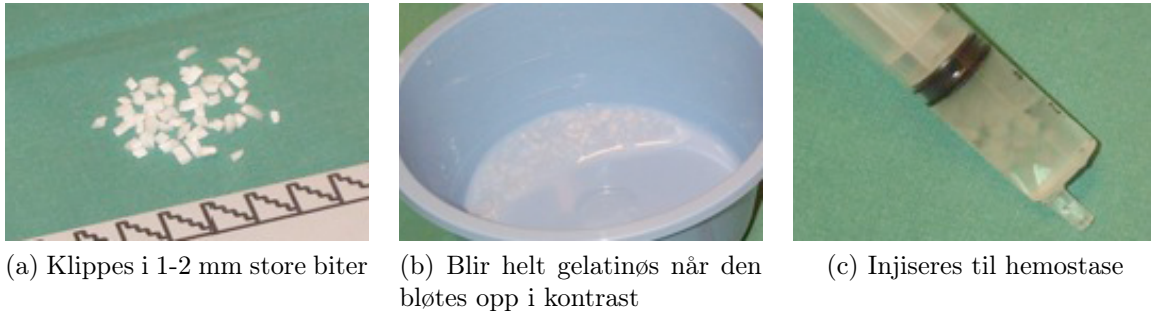Farmakologisk vasokonstriksjon Vasopressin er det mest brukte medikamentet i denne sammenhengen. Det forårsaker konstriksjon av perifere arterier. Etter at blødningsfokus er lokalisert ved angiografi, injiseres medikamentet i en hastighet på 0,2 enheter/minutt i 30 minutter. Deretter gjøres ny angiografi for å vurdere effekten. Dersom blødning fremdeles pågår, økes dosen til 0,3 eller 0,4 enheter/minutt i nye 30 minutter [1]. Dersom nytt angiogram fremdeles viser aktiv blødning, velges en annen terapi. På grunn av den perifere vasokonstringerende effekten, bør vasopressin brukes med forsiktighet hos pasienter med koronar hjertesykdom. Medikamentet har også en antidiuretisk effekt på nyrene, noe som innebærer at det må kontrolleres for væskeretensjon og hyponatremi.

Emboloterapi Den første arterielle emboliseringsprosedyren for blødning i øvre GI-traktus ble beskrevet av Rösch i 1972. Det var a. gastroepiploica dextra som ble embolisert, gjennom injeksjon av eget trombosert blod. I dag finnes en rekke forskjellig embolisk materiale med forskjeller i fysiske egenskaper og mulighet for reperfusjon. Valg av embolisk materiale avhenger av kliniske faktorer og tekniske aspekter ved prosedyren:

- **Permanent okklusjon:** coiling, ballong, polyvinyl alkohol, etanol (skleroserende), lim og polymerer, trombin
- **Temporær okklusjon:** koagulert blod (4-7 dager), gelfoam/spongostan (4-6 uker)

Gelfoam og coiling beskrives nærmere i følgende avsnitt.

Gelfoam (Spongostan) er laget av gelatin, og er et av de eldste og mest allsidige av alt embolisk materiale. Substansen er komprimerbar og absorberes over en periode på 4-6 uker. Gelfoam kan benyttes i kombinasjon med coiling («the Gelfoam sandwich»). Den klippes opp i små biter på 1-2 mm og bløtes i kontrast for å bli myk og røntgentett. Deretter trekkes den opp i sprøyte og injiseres i kateter med spissen ved blødningsfokus.



Figur 4: Preparering av Gelfoam.

Coiling

Generelt Coiler finnes i forskjellig størrelse, lengde og form. De er vanligvis laget av rustfritt stål eller platinum. Coilene ligger utstrukket i et tynt rør og dyttes gjennom kateteret og ut til arterien ved hjelp av en guidewire. Når den kommer ut av kateteret, krøller den seg. Når coilene plasseres i blodåren, oppnås fysisk okklusjon av karet. To hovedteknikker er i bruk for å stoppe øvre GI-blødning. Begge er designet for å hindre tilbakeblødning gjennom arkaden, ved at et lengre avsnitt av karet forbi blødningsstedet okkluderes. Den første er den såkalte sandwich-teknikken, som brukes i Nord-Amerika. Det blødende karet okkluderes av to coiler med emboliseringsmateriale mellom. En hyppigere brukt teknikk i Europa er den såkalte front-door-back-door-teknikken. Det blødende karet fylles med coiler hele veien retrograd forbi blødningsstedet.

Coiling av blødende ulcus duodeni og kollateral blodstrøm I forbindelse med blødende ulcus duodeni er det vanligvis a. gastroduodenalis som coiles. Oftest benyttes den tidligere beskrevet «front-door-back-door»-teknikken ved norske sykehus. Dersom arterien kun emboliseres proksimalt, kan blødningen stoppe for en liten periode, men reblødning oppstår noen timer senere. Dette er et resultat av at blodstrømmen i arkaden snur, og karet fylles retrograd gjennom aa. gastroepiploica dextra og sinistra langs curvatura major på ventrikkelen. En annen kollateral er via a. pancreaticoduodenalis inferior (fra a. mesenterica superior) med strøm gjennom aa. pancreaticoduodenale til blødningskilden på a. gastroduodenalis. Flere andre kollateraler kan også bidra.

Forundersøkelser Medisinsk og kirurgisk sykehistorie er viktig. Dersom en pasient for eksempel har gjennomført en tidligere kirurgisk prosedyre for ulcus-sykdom, kan den normale arterielle arkaden (kollaterale blodforsyning) til øvre GI-traktus være endret eller fraværende idet arkadearteriene kan ha blitt endearterier. Transkateterembolisering hos

slike pasienter må utføres med stor forsiktighet fordi det er større risiko for infarkt i GI-traktus. Informasjon som bør innhentes før endovaskulær behandling [1]:

- Er blødningskilden kjent?
- Hemodynamisk stabil eller ustabil?
- Hvilke stabiliseringstiltak har blitt gjort?
- Nasogastrisk tube på plass?
- Har pasienten blitt endoskopert?
- Foreligger det koagulopati hos pasienten?
- Tidligere gastrointestinal kirurgi?
- Hva er behandlingsplanene utifra blødningslokalisasjonen?
- Blærekateter på plass?

Komplikasjoner som kan oppstå ved coiling av a. gastroduodenalis

- Angiografirelaterte
 - Punksjonssted: Inguinalt hematom, arteriovenøs fistel, pseudoaneurisme
 - Disseksjon av kar ved kateterisering
- Emboliseringsrelaterte
 - Nekrose grunnet iskemisk skade av målorgan (duodenal stenose)
 - Utilsiktet embolisering av arterie til annet organ med skade av dette organet (nontarget embolization), for eksempel nekrose av pancreas
- Systemiske komplikasjoner
 - Nyreskade på grunn av nefrotoksisk effekt av røntgenkontrast
 - Infeksjon

Forutsetninger for gode resultater God behandling av blødningskomplikasjoner er i dag avhengig av tidlig identifikasjon av høyrisikopasienter og krever en tverrfaglig tilnærming mellom endoskopør, kirurg og intervensjonsradiolog. Et sentralt element er et angio-team tilgjengelig for øyeblikkelige prosedyrer til enhver tid. Et spesifikt krav til intervensjonsradiologen er god kunnskap om vaskulær anatomi, inkludert normalvariasjon og vanlige kollateraler.

2 Analyse av pasientmateriale

2.1 Introduksjon

Denne delen av oppgaven omhandler en analyse av pasienter som har blitt endovaskulært behandlet for blødende ulcus duodeni ved Sykehuset Østfold Fredrikstad. To av pasienthistoriene fremstilles i nærmere detalj med bilder fra angiografi. Avslutningsvis følger en diskusjon av egne resultater og sammenligning med internasjonal litteratur.

2.2 Mål

Målet for studien er å se på kliniske resultater etter endovaskulær behandling av blødende ulcus duodeni, og å kartlegge pasientkarakteristika, risikofaktorer og annen behandling som ble gitt pasientene.

2.3 Materiale og metode

Analysen er utført som en retrospektiv studie av alle pasienter som gjennomgikk endovaskulær behandling for blødende ulcus duodeni i perioden 01.01.10 til 01.07.12 ved Sykehuset Østfold Fredrikstad. Pasientene ble identifisert via det endovaskulære kvalitetsregisteret på sykehuset. Tillatelse til studien ble gitt av Personvernombudet i juni 2012 (prosjektnr. 30660).

Etter å ha identifisert pasientene som ble behandlet i den aktuelle perioden, gikk jeg gjennom journalene og registrerte en rekke forhåndsbestemte parametre for hver enkelt pasient. Disse inkluderer kjønn, alder, sykehistorie, medikamenter, aktuell sykdom/årsak til innleggelse, diagnostikk og behandling forut for endovaskulær behandling, endovaskulær behandling og forløp etter den endovaskulære behandlingen. Analyse materialet består av totalt 29 pasienter.

Metodebeskrivelse for den endovaskulære behandlingen som ble utført på pasientene: Det gjennomføres angiografi av truncus coeliacus etter innstikk i a. femoralis. Deretter føres et diagnostisk kateter eller et mikrokateter inn i proksimale del av a. gastroduodenale, og angiografien repeteres. A. gastroduodenale emboliseres med makroog mikrocoiler. Plasseringen av coilene starter etter grenene til bulbus duodenalis og strekker seg proksimalt nær a. hepatica. Ved behov brukes også Gelfoam for å optimalisere hemostasen. Embolisering gjennomføres også empirisk dersom pågående blødning ikke kan påvises ved angiografi. Etter embolisering av a. gastroduodenale utføres kontrollangiografi av a. mesenterica superior. Ved synlig blødning emboliseres den blødende grenen med coiler.

2.4 Resultater

Tabell 2 på side 14 fremstiller de 29 pasientene med kjønn, alder, Hb ved innkomst, antall endoskopier, Hb forut for endovaskulær behandling, vellykket teknisk prosedyre og klinisk suksess.

Tabell 2: Oversikt over registreringer fra totalt 29 pasienter

Pasient	Kjønn (m/k)	Alder (år)	Hb ved innkomst (g/dl)	Antall endoskopier	Hb forut for endovask. behandling (g/dl)	Vellykket teknisk prosedyre (ja/nei)	Klinisk suksess (ja/nei)
1	k	85	8,0	2	8,0	ja	ja
2	m	73	17,6	3	6,1	ja	nei
3	m	74	10,0	3	10,0	ja	ja
4	m	65	7,1	2	7,1	ja	nei
5	k	61	10,0	2	7,7	ja	nei
6	m	76	13,2	2	9,4	ja	ja
7	m	82	6,4	1	6,4	ja	nei
8	k	66	8,0	4	8,0	ja	nei
9	m	63	11,2	1	9,9	ja	nei
10	k	77	6,4	1	6,4	ja	nei
11	k	69	5,6	2	9,2	ja	ja
12	m	36	8,4	1	8,4	ja	ja
13	k	62	9,2	1	10,0	ja	ja
14	m	80	9,4	1	8,9	ja	ja
15	k	84	9,7	2	9,7	ja	ja
16	k	69	13,8	4	10,7	ja	ja
17	k	89	7,1	1	10,0	ja	ja
18	m	81	10,9	3	10,9	ja	ja
19	m	87	8,5	1	8,5	ja	nei
20	m	68	7,1	2	6,6	ja	ja
21	k	63	9,1	1	9,1	ja	ja
22	m	73	5,6	2	5,6	ja	ja
23	m	88	10,7	3	8,6	ja	nei
24	m	63	11,4	2	8,0	nei	nei
25	m	66	7,3	2	11,4	nei	nei
26	m	92	12,3	1	9,6	ja	ja
27	m	62	13,5	1	10,8	ja	ja
28	k	81	10,2	2	6,3	ja	nei
29	k	70	11,7	2	8,5	ja	nei

Pasientgruppen besto av 17 menn og 12 kvinner. Alderen strekker seg fra 36-92 år, hvorav gjennomsnittet er 72,6 år. Median alder er 73 år.

Anemi defineres her som Hb < 13,4 g/dl hos menn og < 11,7 g/dl hos kvinner. 23 av pasientene var anemiske ved innkomst. Av disse hadde åtte pasienter Hb > 8,0 g/dl og ti pasienter Hb 8,0-10 g/dl. Forut for den endovaskulære behandlingen var alle pasientene anemiske. Ni av pasientene (31%) var innlagt av annen primærårsak enn blødning (melena og/eller hematemese og anemi), men utviklet blødende ulcus duodeni under sykehusoppholdet.

Samtlige av pasientene gjennomgikk minimum én endoskopi før den endovaskulære behandlingen. 12 pasienter hadde to endoskopier, og seks pasienter hadde to eller flere endoskopier. Det ble påvist ulcus duodeni hos alle pasientene. Hos 26 av pasientene kom det klart fram fra gastrokopibeskrivelsene at ulcus var lokalisert til bulbos duodeni. 23 pasienter ble behandlet med adrenalin og 16 pasienter med hemoclips i forbindelse med gastroskopi. Flere av pasientene fikk i tillegg markeringsclips som forberedelse til endovaskulær behandling.

Teknisk suksess er her definert som fullstendig proksimal og distal okklusjon av a. gastroduodenalis uten ekstravasering av kontrast etter prosedyren. Teknisk suksess ble oppnådd hos 27 (93%) av pasientene. Hos to av pasientene var den primære endovaskulære behandlingen mislykket. Begge disse ble re-coilet ved senere prosedyrer med teknisk suksess.

Klinisk suksess defineres her som kombinert teknisk suksess og ingen reblødning innen 30 dager. Reblødning defineres som hematemese og/eller melena og et signifikant fall i Hb på 2 g/dl innen 30 dager etter endovaskulær behandling. 17 pasienter (59%) oppnådde klinisk suksess etter første endovaskulære behandling. Tre pasienter ble endovaskulært behandlet på nytt med vellykket resultat, noe som øker den kliniske suksessen til 20 pasienter (69%). Tre pasienter døde av andre årsaker enn reblødning innen 30 dager etter den endovaskulære behandlingen, og de trekker den kliniske suksessen ned. Dersom vi ekskluderer disse fra pasientmaterialet, oppnås en klinisk suksess på 77%.

Tre pasienter ble operativt behandlet etter den endovaskulære behandlingen. Disse fikk gjennomført duodenotomi med vellykket resultat.

Komplikasjon defineres som ethvert organisk problem innen 30 dager etter endovaskulær behandling. Fire pasienter døde av følgende komplikasjoner:

- leversvikt, nyresvikt, sirkulasjonssvikt, respirasjonssvikt, antatt hjerneødem
- cerebralt insult med Cheyne-Stokes respirasjon
- akutt hjertestans
- dør på bordet under endovaskulær prosedyre grunnet sirkulasjonssjokk

Tabell 3: Oversikt over pasientenes sykehistorie. Mange av pasientene hadde flere sykdommer.

Sykdom	Antall
Ulcussykdom	5
Operert ventrikkel/duodenum/pancreas	0
Hjertesykdom	13
Lungesykdom	6
Nyresvikt	4
Cancer ¹	7
Hypertensjon	15
Annet ²	5

¹Cancertyper: cancer pulmonalis, inoperabel cancer vesica, cancer prostata med skjelettmetastaser, cancer mamma, cancer ovarii m/metastaser, cancer prostata og malignt melanom.

²Annet: Leversykdom, stafylokokkinfeksjon etter operasjon av hofteprotese, traume (fall), cholecystitt, planlagt nefrektomi og brokkoperasjon.

Tabell 4: Oversikt over pasientenes registrerte medikamenter ved innkomst.

Medikament	Antall
Antikoagulerende	13
NSAIDs	11
Midler mot ulcussykdom	0
Kortikosteroider	3

2.5 Pasienthistorier

I det følgende beskrives to utvalgte pasienthistorier fra det aktuelle pasientmaterialet. Det første eksempelet illustrerer en eldre pasient som presenterer seg med typisk ulcusproblematikk. Kort tid etter endoskopi, som viser uoversiktlige forhold, gjennomgår pasienten endovaskulær behandling med umiddelbar teknisk suksess.

Det andre eksempelet er mer komplekst og illustrerer en svært svekket pasient. Vedkommende blir opprinnelig innlagt av annen årsak enn symptomer på magesår, som først presenterer seg senere under sykehusoppholdet. Pasienthistorien er et godt eksempel på normalvariasjon av karanatomi rundt duodenum, som kan bidra til problemer ved den endovaskulære behandlingen. I tillegg belyses viktigheten av et sammensatt team, bestående av gastroenterolog, kirurg og intervensjonsradiolog ved slike medisinske utfordringer.

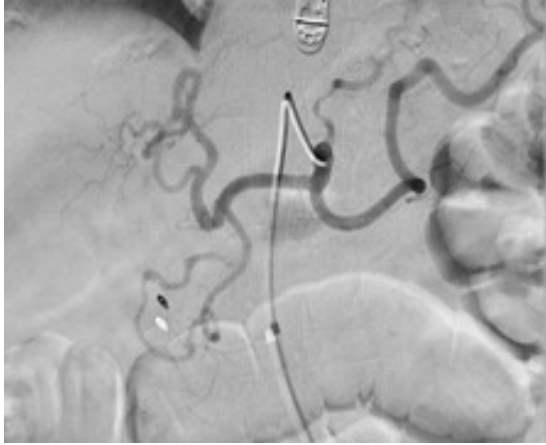
2.5.1 Pasienthistorie 1

En 92 år gammel mann innkommer på grunn av melena i stadig økende mengde som har vart i en uke. Han har ikke kjent magesår fra tidligere og ikke hatt hematemese, men har følt seg uvel den siste tiden. Pasienten står ikke på blodfortynnende medisiner og har ikke brukt NSAID-preparater i det siste. Han er operert for cancer vesica for fire år siden, og det ble oppdaget residiv for en uke siden.

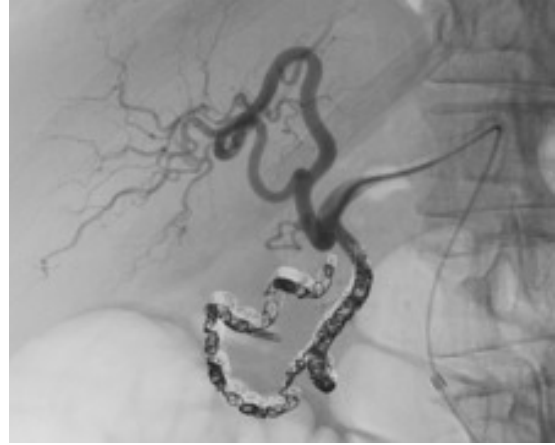To dager etter innkomst blir det gjennomført gastroskopi, hvor det påvises ulcus duodeni, som er lokalisert til overgangen mellom bulbus og pars descendens duodeni. Såret er fibrinbelagt, og det er synlig karstilk. Det begynner å blø under selve undersøkelsen, og det settes 7 ml adrenalin slik at hemostase oppnås. Karstilken blir imidlertid ikke gjenfunnet, og det blir derfor ikke satt hemoclips. I stedet settes en markørclips rett proksimalt for såret. Det konfereres med intervensjonsradiolog, og pasienten klargjøres for coiling av a. gastroduodenalis samme dag.

Før endovaskulær behandling har pasienten fått fire poser SAG og har en Hb på 9,6. Ved coiling lokaliseres clips fra gastroskopian, men det påvises ingen aktiv blødning. A. gastroduodenalis blir coilet fra periferien og hele veien proksimalt til avgangen av a. hepatica. Kontrollangiografi viser opphevet sirkulasjon i arterien. Selektiv angiografi fra a. mesenterica superior viser normalvariant med gren til lever, men ingen kollateral fylning av a. gastroduodenalis.

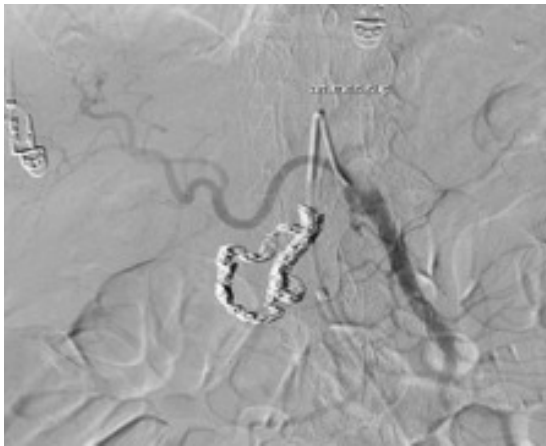Resultatet av den endovaskulære behandlingen er teknisk og klinisk vellykket. Pasientens Hb stiger de neste dagene, og han holder seg klinisk meget stabil. Han opplever ingen ytterligere melenatømminger. Fire dager etter coilingen blir pasienten utskrevet. Angiografibilder fra coiling vises i figur 5.



(a) Angiografi fra truncus coeliacus før coiling viser normalt forløp av a. gastroduodenalis. Clips fra tidligere gastroskopi lokaliseres. Det påvises ingen pågående blødning.



(b) Kontrollangiografi etter coiling. Hele a. gastroduodenalis og deler av a. gastroepiploica er coilet.



(c) Kontrollangiografi fra a. mesenterica superior viser gren til lever, men ingen til a. gastroduodenalis.

Figur 5: Angiografbilder fra coiling av pasient 1.

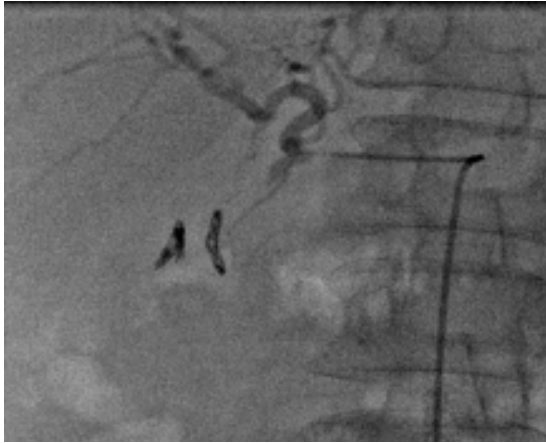
2.5.2 Pasienthistorie 2

En 63 år gammel mann innlegges grunnet akutt leversvikt. Han har den siste tiden tatt Voltaren på grunn av ryggsmertor. Etter hvert utvikler han lungesvikt i form av ARDS (acute respiratory distress syndrome) og pneumoni og må respirator-behandles. Under sykehusoppholdet får han også melenatømninger, og gastroskopi planlegges.

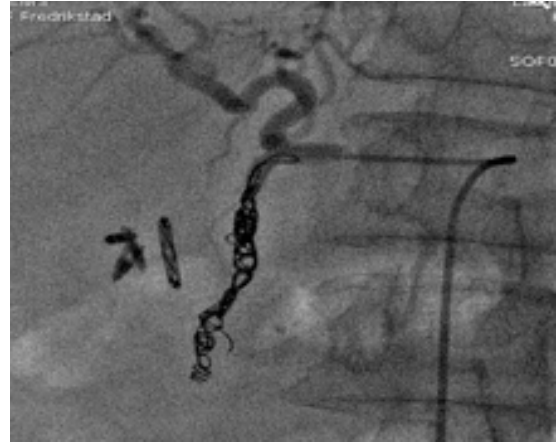Ved gastroskopi sees et ulcer med karstilk distalt i bulbus duodeni, og det settes tre hemoclips. Pasienten opplever imidlertid kort tid etter ytterligere melenatømninger. Det foretas ny gastroskopi, hvor det observeres et relativt friskt koagel. Ytterligere tre hemoclips settes. Dagen derpå får pasienten nok en gang melenatømning og Hb-fall. Grunnet reblødning to ganger etter endoskopisk behandling, blir det bestemt å sende pasienten til coiling senere på dagen.

Før endovaskulær behandling har pasienten fått syv enheter SAG og har Hb på 8,0. An-

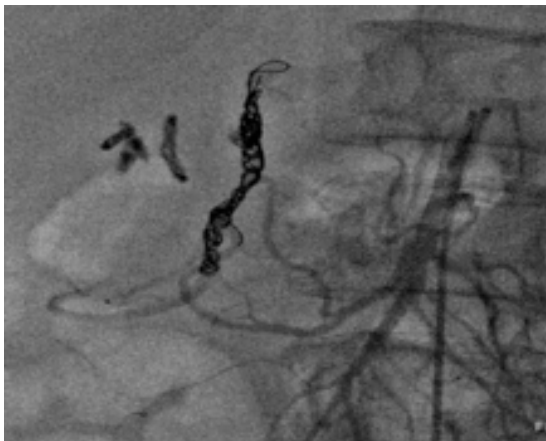
giografi viser reversert flow i a. gastroduodenalis. Det blir forsøkt å coile hele stammen for å dekke inflow fra en kollateral fra a. mesenterica superior. Ved angiografi av a. mesenterica superior påvises ganske riktig en gren som svinger opp til duodenum. Det gjøres gjentatte forsøk på å komme inn i denne, men uten suksess. Prosedyren avsluttes, og det planlegges eventuelt nytt forsøk neste dag.



(a) Angiografi med kateter i a. hepatica communis. Manglende fremstilling av a. gastroduodenalis på grunn av reversert flow i denne. Ser i tillegg clips fra gastroskopi.



(b) Hele a. gastroduodenalis er coilet.



(c) Kontrollangiografi fra a. mesenterica superior påviser grener som kommuniserer med a. gastroduodenalis.

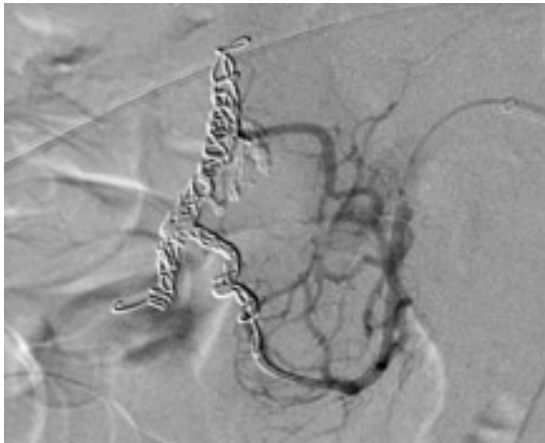
Figur 6: Angiografibilder fra første coilingsforsøk av pasient 2.

Ved gastroskopi neste dag påvises fortsatt blødning fra ulcus duodeni. Det settes ytterligere to hemoclips. Muligheten for kirurgi blir diskutert. Kirurger blir imidlertid enige om at han ikke er egnet kirurgisk kandidat grunnet meget dårlig leverfunksjon og svært svekket allmenntilstand. Utsiktene for et vellykket kirurgisk inngrep er ekstremt små. Pasienten klargjøres for et nytt forsøk på coiling i samråd med anestesi og intervensjonsradiolger.

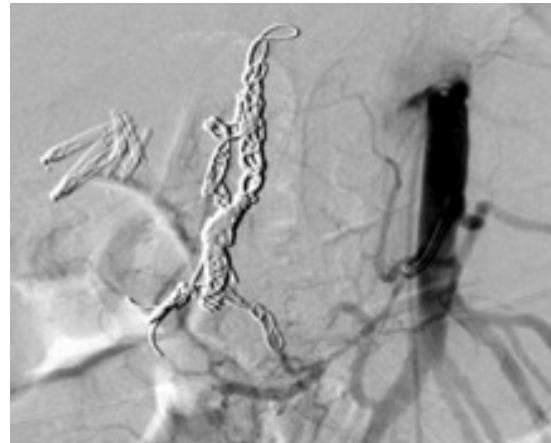
Ved andre coilingsforsøk går man rett inn i a. mesenterica superior i den hensikt å coile kollateralene til a. gastroduodenalis. Det påvises ingen ekstravasering av kontrast ved angiografi. En arkade fra a. mesenterica superior fyller a. gastroduodenalis distalt, og denne coiles selektivt med mikrocoiler. Deretter coiles en større arkade som går til a.

gastroduodenalis, hvilket er det karet som løper nærmest clipsene i duodenum. Det antas at det er denne arkaden som avgir kar til ulcus. Avsluttende angiografi viser opphevet flow i de tilsiktede grener, og det er heller ingen fylning i a. gastroduodenalis distalt for coilene.

Etter andre coilingsforsøk blir det oppnådd hemostase, og etter dette er det ingen tegn til reblødning. Pasienten ligger med stabile Hb-verdier over 10,0 de neste dagene. Han utskrives 2,5 uker senere med Hb på 12,2. Konklusjonen er teknisk og klinisk suksess, men etter gjentatte prosedyrer.



(a) Angiografi fra a. mesenterica superior viser to kraftige grener til a. gastroduodenalis. Påbegynt coiling av den ene.



(b) Kontrollangiografi fra a. mesenterica superior etter at grenene til a. gastroduodenalis er coilet. Opphevet sirkulasjon i retning a. gastroduodenalis/clips.

Figur 7: Angiografibilder fra andre coilingsforsøk av pasient 2.

2.6 Oppsummering/diskusjon

Hele materialet bestod av 29 pasienter, hvorav 17 menn og 12 kvinner. Alle ble endovaskulært behandlet for blødende ulcus duodeni som ikke lot seg kontrollere ved endoskopi. 31% av pasientene var innlagt av annen årsak enn blødning, men utviklet ulcus duodeni under sykehusoppholdet. De resterende 69% presenterte seg med symptomer på blødende ulcus. Etter embolisering ble det oppnådd teknisk suksess hos 93% og klinisk suksess hos 77% av pasientene. Fire pasienter (14%) døde innen 30 dager etter den endovaskulære behandlingen.

Gjennomgangen av pasientmaterialet illustrerer variasjon i indikasjonsstilling og utfordringer ved endovaskulær behandling som behandlingsalternativ. Fellestrekk for flertallet av pasientene er høy alder og komorbiditet. Det er derfor rimelig å anta at lite invasiv endovaskulær behandling er å foretrekke fremfor kirurgi hos disse. Det er gjennomført flere internasjonale studier som evaluerer resultater etter endovaskulær behandling ved blødende ulcus [15]–[23]. Aktuelle problemstillinger oppsummeres i det følgende.

Oppnås gode resultater ved embolisering av blødende ulcus duodeni? Mange studier tar for seg denne problemstillingen, og flere av dem konkluderer med at transkate-

terembolisering er en sikker og effektiv metode for behandling av blødende ulcus duodeni. Et eksempel er artikkelen *Transcatheter arterial embolization in the management of bleeding duodenal ulcers: A 5,5-year retrospective study of treatment and outcome*, hvor det oppnås teknisk og klinisk suksess på henholdsvis 92% og 72% [16]. I artikkelen *Angiographic Embolization for Gastroduodenal Hemorrhage* er teknisk suksess 94% og klinisk suksess 56% [15].

Er empirisk embolisering gunstig? Noen studier tar for seg hvorvidt empirisk embolisering er gunstig når aktiv blødning ikke påvises ved angiografi. Artikkelen *Empiric Transcatheter Arterial Embolization for Massive Bleeding From Duodenal Ulcers: Efficacy and Complications* konkluderer med at empirisk transkateterembolisering er en effektiv og trygg metode når blødningsfokus ikke kan lokaliseres ved angiografi. Oppnåelsen av teknisk og klinisk suksess i denne studien var henholdsvis 100% og 83% [17]. Artikkelen *Transcatheter Arterial Embolization for Upper Gastrointestinal Nonvariceal Hemorrhage: Is Empiric Embolization Warranted?* konkluderer med at empirisk embolisering kan være gunstig ved duodenal blødning, men ikke hos pasienter med blødning fra ventrikkelen [18].

Finnes det faktorer som er negative for resultatene av den endovaskulære behandlingen? Artikkelen *Angiographic Embolization for Gastroduodenal Hemorrhage* peker på faktorer som kan se ut til å påvirke resultatene av perkutan embolisering i negativ retning. Disse er embolisering sent i forløpet, etterfølgende blodtransfusjoner på mer enn seks enheter og reblødning fra et tidligere operativt behandlet duodenalt ulcus [15].

Sammenligning mellom transkateterembolisering og kirurgi i behandling av blødende ulcus pepticum. Artikkelen *Comparison of Transcatheter Arterial Embolization and Surgery for Treatment of Bleeding Peptic Ulcer after Endoscopic Treatment Failure* tar for seg denne problemstillingen og konkluderer med at pasientene som gjennomgikk transkateterembolisering var eldre og hadde høyere forekomst av hjertesykdom og tidligere antikoagulerende behandling enn pasientene som gjennomgikk kirurgi. Resultatmessig påvises ingen signifikant forskjell i forekomsten av reblødning, behov for tilleggskirurgi eller død etter behandling mellom de to gruppene [21].

2.7 Konklusjon

Ved ukomplisert ulcus pepticum er konservativ medisinsk behandling gullstandard. Ved blødningskomplikasjon er endoskopisk diagnostikk og behandling førstevalg. Blødende ulcus på bakre duodenale vegg representerer en av de mest utfordrende tilstander å behandle endoskopisk fordi det er teknisk vanskelig å nå fram til såret og andelen av reblødninger er høy. De siste 10-20 årene har endovaskulær behandling etablert seg som foretrukket behandlingsmetode dersom hemostase ikke kan oppnås endoskopisk eller faren for reblødning er høy. Prosedyren er mindre invasiv enn kirurgi, og det oppnås gode resultater hos en høy andel av pasientene. I tillegg er forekomsten av alvorlige komplikasjoner lav. Under søkelser og vurdering i forkant av prosedyren, stabilisering og optimalisering av pasienten samt oppfølging med tanke på komplikasjoner i etterkant er faktorer som er vel så viktige for et vellykket resultat som den tekniske utførelsen i seg selv.

Referanser

- [1] J. A. Kaufman og M. J. Lee, *Vascular & Interventional Radiology*. Elsevier Health Sciences Division, 2003.
- [2] A. H. Dahl og E. Rinvik, *Menneskets funksjonelle anatomi*. Cappelen DAMM AS, 2010.
- [3] V. Kumar, A. K. Abbas, N. Fausto og R. Mitchell, *Robbins Basic Pathology*. Elsevier Health Sciences, 2007.
- [4] R. Drake, A. W. Vogl og A. W. M. Mitchell, *Gray's Anatomy for Students*. Elsevier Health Sciences, 2009.
- [5] O. Sandstad, K. V. Ånonsen og D. Jacobsen, *Metodebok for indremedisinere*, 14. utgave. Medisinsk klinikk, Oslo universitetssykehus, 2012.
- [6] *UpToDate: Epidemiology and etiology of peptic ulcer disease*, <http://www.uptodate.com/contents/epidemiology-and-etiology-of-peptic-ulcer-disease>.
- [7] *UpToDate: Bacteriology and epidemiology of Helicobacter pylori infection*, <http://www.uptodate.com/contents/bacteriology-and-epidemiology-of-helicobacter-pylori-infection>.
- [8] *UpToDate: Association between Helicobacter pylori infection and duodenal ulcer*, <http://www.uptodate.com/contents/association-between-helicobacter-pylori-infection-and-duodenal-ulcer>.
- [9] *UpToDate: Overview of the complications of peptic ulcer disease*, <http://www.uptodate.com/contents/overview-of-the-complications-of-peptic-ulcer-disease>.
- [10] *UpToDate: Major causes of upper gastrointestinal bleeding in adults*, <http://www.uptodate.com/contents/major-causes-of-upper-gastrointestinal-bleeding-in-adults>.
- [11] *UpToDate: Surgical management of peptic ulcer disease*, <http://www.uptodate.com/contents/surgical-management-of-peptic-ulcer-disease>.
- [12] *BMJ Best Practice: Assessment of upper gastrointestinal bleeding*, <http://bestpractice.bmj.com/best-practice/monograph/456.html>.
- [13] T. G. Walker, "Mesenteric vasculature and collateral pathways.", *Seminars in interventional radiology*, bd. 26, nr. 3, s. 167–174, 2009.
- [14] M. H. Schoenberg, "Surgical therapy for peptic ulcer and nonvariceal bleeding.", *Langenbeck's archives of surgery / Deutsche Gesellschaft für Chirurgie*, bd. 386, nr. 2, s. 98–103, mar. 2001.
- [15] G. A. Poultsides, C. J. Kim, R. Orlando, G. Peros, M. J. Hallisey og P. V. Vignati, "Angiographic embolization for gastroduodenal hemorrhage: safety, efficacy, and predictors of outcome.", *Archives of surgery*, bd. 143, nr. 5, s. 457–461, 2008.
- [16] L. Larssen, T. Moger, B. A. Bjørnbeth, I. Lygren og N.-E. Kløw, "Transcatheter arterial embolization in the management of bleeding duodenal ulcers: a 5.5-year retrospective study of treatment and outcome.", *Scandinavian journal of gastroenterology*, bd. 43, nr. 2, s. 217–222, 2008.
- [17] I. Ichiro, H. Shushi, I. Akihiko, I. Yasuhiko og Y. Yasuyuki, "Empiric transcatheter arterial embolization for massive bleeding from duodenal ulcers: Efficacy and complications", *Journal of Vascular and Interventional Radiology*, bd. 22, nr. 7, s. 911–916, 2011.
- [18] E. Arrayeh, N. Fidelman, R. L. Gordon, J. M. LaBerge, R. K. Kerlan, A. Klimov og A. I. Bloom, "Transcatheter Arterial Embolization for Upper Gastrointestinal

- Nonvariceal Hemorrhage: Is Empiric Embolization Warranted?”, *Cardiovascular and Interventional Radiological Society of Europe (CIRSE)*, 2012.
- [19] D. Sudheendra, A. C. Venbrux, A. Noor, A. K. Chun, S. N. Sarin, A. S. Akman og E. K. Jackson, “Radiologic Techniques and Effectiveness of Angiography to Diagnose and Treat Acute Upper Gastrointestinal Bleeding”, *Gastrointestinal Endoscopy Clinics of North America*, bd. 21, nr. 4, s. 697–705, 2011.
- [20] R. Aina, V. L. Oliva, E. Therasse, P. Perreault, B. T. Bui, M. P. Dufresne og G. Soulez, “Arterial embolotherapy for upper gastrointestinal hemorrhage: outcome assessment.”, *Journal of vascular and interventional radiology : JVIR*, bd. 12, nr. 2, s. 195–200, feb. 2001.
- [21] C. Ripoll, R. Bañares, I. Beceiro, P. Menchén, M. V. Catalina, A. Echenagusia og F. Turegano, “Comparison of transcatheter arterial embolization and surgery for treatment of bleeding peptic ulcer after endoscopic treatment failure.”, *Journal of vascular and interventional radiology : JVIR*, bd. 15, nr. 5, s. 447–50, mai 2004.
- [22] B. Friebe og G. Wieners, “Radiographic techniques for the localization and treatment of gastrointestinal bleeding of obscure origin”, *European Journal of Trauma and Emergency Surgery*, bd. 37, nr. 4, s. 353–363, jul. 2011.
- [23] H Toyoda, S Nakano, I Takeda, T Kumada, K Sugiyama, T Osada, S Kiriya og T Suga, “Transcatheter arterial embolization for massive bleeding from duodenal ulcers not controlled by endoscopic hemostasis.”, *Endoscopy*, bd. 27, nr. 4, s. 304–7, mai 1995.