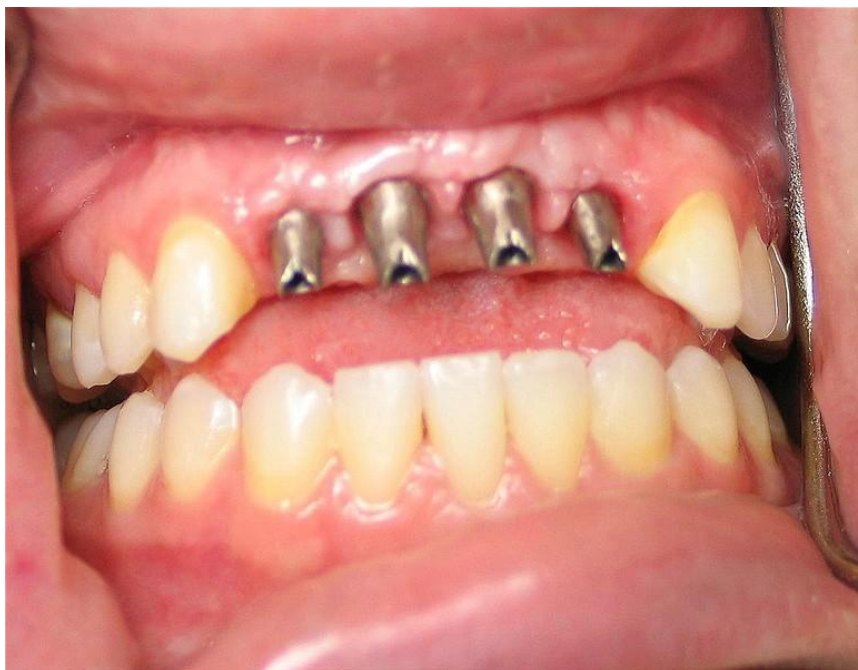

# BEHANDLING MED IMPLANTATFORANKREDE PROTETISKE ERSTATNINGER



Bildet er hentet fra [www.guashan.com](http://www.guashan.com)

Av

Christoffer Sveaas Skøyen

Veileder

Odd Carsten Koldsland, Carl Hjortsjö, Heming Olsen-Bergem og Anne  
Merete Aass



Det Odontologiske Fakultet

Universitetet i Oslo

2011

## Innholdsfortegnelse

Innledning.....	3
Historikk.....	4
Hva er et implantat?.....	5
Implantatenes form.....	7
Osseintegrasjon.....	8
Muligheter og begrensninger.....	9
Hvem kan få implantater?.....	9
Røyking.....	10
Alder.....	10
Benkvalitet.....	10
Sykdommer og medisiner.....	11
Praktiske opplysninger knyttet til behandlingen.....	11
Hvordan foregår behandlingen? Planlegging av kirurgi.....	12
Hvordan foregår behandlingen? Kirurgisk prosedyre.....	13
Hvordan foregår behandlingen? Protetisk behandling.....	13
Komplikasjoner.....	14
Kirurgiske komplikasjoner.....	14
Fiksturkomplikasjoner.....	14
Distansekomplikasjoner.....	15
Overkonstruksjonskomplikasjoner.....	15
Peri-implantitt.....	15
Vedlikehold.....	16
Trygderettigheter.....	16
Varighet av implantatbehandling.....	17
Oppsummering.....	17
Kildehenvisninger.....	18

## Innledning

Denne prosjektoppgaven omhandler behandling med implantater og implantatforankret protetik. Implantatbehandling er en relativt ny behandlingsmåte med en voksende forskningsmasse. Oppgaven er ment som en oppsummering av kunnskap rundt dette temaet, men også å kunne egne seg som en formidling av kunnskap til pasienter/personer som har behov for implantatbehandling.

Å bli behandlet med implantatforankret protetik er en behandlingsprosedyre som tar for seg behandling innen henholdsvis fagfeltene protetik og bittfunksjon, periodonti og oral kirurgi og oral medisin. Denne oppgaven omfatter derfor tre fagfelt og har hver sin hovedveileder: PhD og spesialistkandidat i periodonti Odd Carsten Koldslund, PhD og spesialist i protetik og bittfunksjon Carl Hjortsjö er veileder i protetikdelen, og PhD kandidat og spesialist i oral kirurgi og oral medisin Heming Bergem-Olsen i kirurgidelen. Professor Anne Merete Aass har hatt en overordnet koordineringsrolle.

Det har lenge vært behov for en brosjyre med lettfattelig informasjon angående implantatbehandling beregnet på pasienter ved Det odontologiske fakultet. Mye av den pasientinformasjon som er tilgjengelig i dag er basert på informasjon fra implantatprodusenter. Det er ønskelig med mer nøytral informasjon støttet av vitenskapelige studier.

Dette prosjektet har derfor hatt to mål:

- Lage en brosjyre til pasientene med informasjon om hvilke muligheter og begrensninger som finnes i forbindelse med implantatbehandling
- Bruke forskningslitteratur til å underbygge brosjyren


Under arbeidet med oppgaven har jeg lært mye innen de tre hovedfagfeltene, og innsett både at behandling med implantatforankret protetik er en nyttig behandlingsform, men og at ukritisk implantatinnsetting ikke nødvendigvis er problemfritt. Det forskes svært mye på denne typen behandling, og de største produsentene er flinke til å bruke de positive resultatene for det de er verdt. Denne industrien er meget kommersiell og vokser hele tiden. Det finnes nå over 2000 produsenter av osseointegrerte implantater, med varierende grad av forskning bak. Som tannlegestudent har det vært vanskelig å orientere seg i jungelen av tilgjengelig litteratur og reklame. Noen produsenter er mer opptatt av å selge enn å behandle, og implantatsystemene utvikler seg raskere enn noe annet felt i odontologien.

## Historikk

Folk idag lever lengre og lengre, og de som vokser opp i dag har flere tenner med færre fyllinger og kroner ved pensjonsalder, enn de som vokste opp for bare noen få år siden. Tidligere var "gammel" synonymt med tannløshet og det var ikke uvanlig å få et gebiss i konfirmasjonsgave. Denne tiden er over, og det er stadig færre som er tannløse i Norge. Det er et større krav om faste løsninger, og med dette er implantatbehandling stadig mer aktuelt. Likeledes velger man oftere å sette inn implantater på pasienter som man tidligere mente var for gamle til å få det.

Situasjonen var derimot en helt annen på 1940-tallet da de første kommersielle orale implantatene ble lansert. De ble primært tiltenkt tannløse pasienter der man ikke fikk helprotesene (gebiss) til å fungere skikkelig. Dette var før fluorens tid og det var vanlig med unge gebissbrukere.

I den spede begynnelsen var det stor motstand mot implantatbehandling i de skandinaviske landene. Effekten var varierende og det var lite god forskning omkring emnet. MEN man hadde ingen annen god erstatning for tapte tenner når avtagbare løsninger ikke førte frem.



Per Ingvar Brånemark. Hentet fra [www.gu.se](http://www.gu.se)

Per Ingvar Brånemark var lege på et sykehus der en sykepleier med en dysfunksjonell avtagbar protese også jobbet. Tannlegene hadde fortalt henne at det ikke var mulig å bedre situasjonen, og Brånemark fikk med seg problemet hennes. Under sitt forskningsarbeid jobbet han med å kartlegge blodsirkulasjon hos kaniner. I dette forsøket laget han et preparat av kaninben som ble satt tett inntil titan. Da titanet skulle fjernes la han merke til at det var nesten umulig å fjerne det fra benet. Brånemark la sammen to og to, og sammen med noen kollegaer på det da nyoppstartede Universitetet i Göteborg, begynte man å lage forløperen til dagens implantater.

Det første implantatet i den form vi kjenner det i dag, ble satt inn i 1965 på en helt tannløs pasient av professor Brånemark. De vellykkede resultatene lot vente på seg, og man lyktes nok bare i halvparten av tilfellene der implantater ble satt inn. Dette førte selvsagt til en stor krangel innad i de akademiske miljøene i Sverige om implantatbehandling hadde verdi i klinisk bruk eller ei. Så mye skepsis var det, at Brånemark på et tidspunkt ble nektet å behandle pasienter ved Universitetet i Göteborg.

*"Implantater er en fellesbenevning for kunstige innretninger og behandlet biologisk materiale som kan settes inn i menneskekroppen med terapeutisk virkning".*

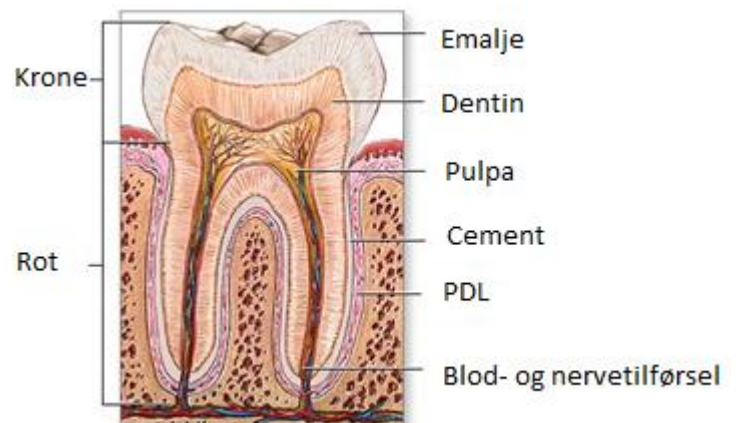
Norsk medisinsk ordbok

På slutten av 70-tallet hadde imidlertid implantatteknologien bedret seg og stadig flere begynte å akseptere behandling med implantater. På grunn av tett samarbeid mellom de nordiske universitetene kom implantatbehandlingen relativt raskt til de nordiske landene, som har vært ledende innen implantatforskning siden den gang. Behandlingen var imidlertid ikke like anerkjent i andre deler av verden, og land som USA og England kom på banen først mange år senere.

Situasjonen er en helt annen i dag; det settes inn over hundretusen implantater årlig bare i Skandinavia. Hoveddelen av implantater som settes inn i verden, settes inn i USA av privatpraktiserende allmenntannleger, og ikke av spesialister som tidligere var de som satte inn implantatene. Behandling med implantater har nå blitt en allmenn kjent behandlingsprosedyre, og det er lite annet innen odontologien som det forskes så mye på som dette.

## Hva er et implantat?

Implantater er ikke det samme som tenner! For å forstå hva et implantat er og hvordan det brukes må man vite litt om det de skal erstatte, nemlig tenner. En tann består av emalje, dentin (tannben), cement og pulpa (nerver og blodkar). Emaljen er det hardeste vevet



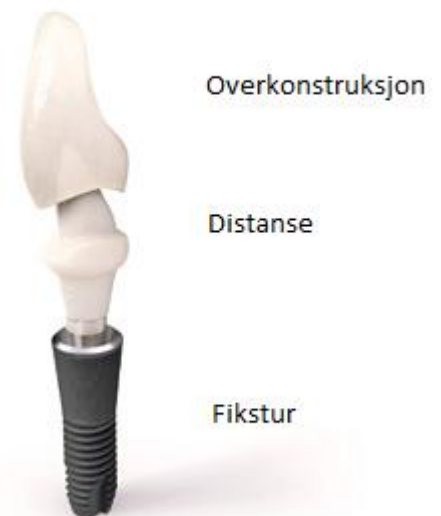Hentet fra [www.nlm.nih.gov](http://www.nlm.nih.gov)

i kroppen og utgjør den synlige delen av tannen i munnen, og omgir tannens krone. Dentinet er laget på innsiden av emaljen og inneholder tusenvis av væskefylte kanaler. Dentinet utgjør størsteparten av volumet til tannen. Cementen ligger utenpå roten og er med på å feste tannen til det omkringliggende benet. Mange fibre går fra cementen til kjevebeinet, noe som sikrer at tannen sitter fast og gir avlastning i form av støtdemping ved tygging. Dette kalles periodontalmembranen eller PDL (periodontal ligamentum). I sentrum av tannen ligger pulpa. Her ligger det nerver og blodkar som gjør at man kan reagere blant annet på varmt og kaldt, eller ved skader mot tannen.

Dentale implantater omfatter tidligere utprøvde og lite brukte typer som f. eks bladimplantater, subperiostale implantater, biokortikale skruer eller transossøse implantater. Disse typene er lite brukt og ses svært sjeldent. Det som brukes mest i dag, og som er denne oppgavens hovedtema, er de såkalte endoossøse implantatene. Dette er implantater som sitter inne i ben. De moderne tannimplantatene er endoossøse implantater.

Implantater er syntetiske, ikke-levende konstruksjoner som består av

- **en fikstur** (erstatning for tannens rot.)
- **en distanse** (et forbindelseselement mellom fikstur og overkonstruksjon)
- **en overkonstruksjon** (f. eks en krone)



Bildet er hentet fra [www.astratech.com](http://www.astratech.com)

Implantatet settes i direkte forbindelse med kjevebenet uten hjelp av verken fibre eller cement. Dette kalles osseointegrasjon – at ben vokser tett inntil

implantatfiksturen. Fiksturen lages i titan, materialet som Brånemark oppdaget at ben vokser tett inntil. I fiksturen er det festet en distanse som forbinder fiksturen med en overkonstruksjon. Distansen kan lages i både titan og i keramiske materialer, der keramiske distanser brukes når det stilles store krav til estetikk. Overkonstruksjonene kan være alt fra en enkel krone til en forankring for et gebiss, også kalt helprotese (se nedenfor).

Siden implantater er ikke-levende og er skrudd rett inn i benet, mangler implantater følsomheten til tenner. Dette gjør at implantater ikke reagerer på samme måte på trykk, berøring, temperatur eller skader som tenner gjør. De har heller ikke den samme bevegeligheten som en vanlig tann har, da de mangler støttefibre og periodontalmembran (PDL). Allikevel er implantater en funksjonel del av en kjeve, og må vedlikeholdes slik som tenner skal. Manglende vedlikehold kan føre til tap av ben (peri-implantitt – se nedenfor) og infeksjoner.

## Implantatenes form

Moderne implantater har gjennom mange års erfaring og forskning fått en karakteristisk form. Titanfiksturen ser som regel ut som en skrue med gjenger som gjør at den kan skrues ned i benkammen, og som gir implantatet mekanisk retensjon – det gjør at implantatet sitter fast. Noen implantater er laget med en gradvis økende diameter for å utnytte retensjonen i en såkalt "press-fit". Det vil si at implantatet gradvis blir større enn benhulrommet det settes ned i og presser seg til en tett og direkte benkontakt. For å få ytterligere retensjon har noen av implantatene et eller flere vertikale spor, som gjør at implantatet ikke kan beveges når benet vokser inn.

For å øke overflaten, og dermed retensjonen, finnes implantatene i forskjellige diametere. Som oftest blir det brukt diametere fra 3,5 til 7 mm. Regelen er at man bruker så brede implantater som mulig. Tilgang på ben og nær relasjon til tilgrensede strukturer er begrensningene for implantatets bredde.

Implantater trenger kun å være CE-godkjente for å bli tatt i bruk. Dette innebærer at implantatprodusentene må dokumentere at det er brukt gode materialer og en ryddig produksjonsmåte for å lage implantatet, men det stiller få eller ingen krav om dokumentasjon av behandlingsresultatet på pasienter. Derfor finnes det i dag svært mange

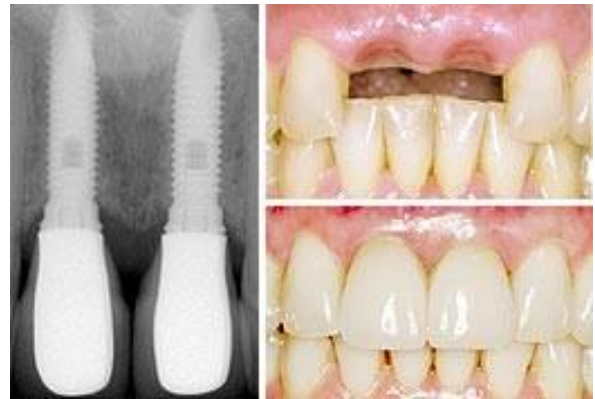

Fiksturer og distanser. Hentet fra [www.webdental.com](http://www.webdental.com)

implantater med varierende forskning bak. I Norge brukes i hovedsak implantater fra seriøse aktører med relativt god klinisk dokumentasjon.

På implantatets overside er det en indre åpning med gjenger. Her skrues distansen på plass. Den har ofte en konisk form og er mellomleddet som overkonstruksjonen festes i. Distansen kan fåes i en rekke prefabrikerte former, men kan også individualiseres. Distansene lages per i dag både i metaller og i keramer for bedre estetikk. De keramiske distansene har den fordelen at de er hvite og ikke metallfarget. Keramdistanser brukes i de fleste tilfeller kun i fronten, men kan i prinsippet brukes overalt. På grunn av at de er relativt nye, finnes det mindre forskning på disse enn metalledistansene, som viser gode forskningsresultater.

Overkonstruksjonene kan enten skrus eller sementeres fast til distansen. Å sementere toppkonstruksjonen tilsvarer måten en vanlig krone blir festet til en tann på. Dersom man skrur overkonstruksjonen fast i distansen har man fordelen av at man kan ta overkonstruksjonen av og på dersom det oppstår feil. Hver av metodene har sine fordeler og ulemper og hva som velges er forskjellig fra behandler til behandler.



Bildet er hentet fra [www.zimbio.com](http://www.zimbio.com)

## Osseointegrasjon

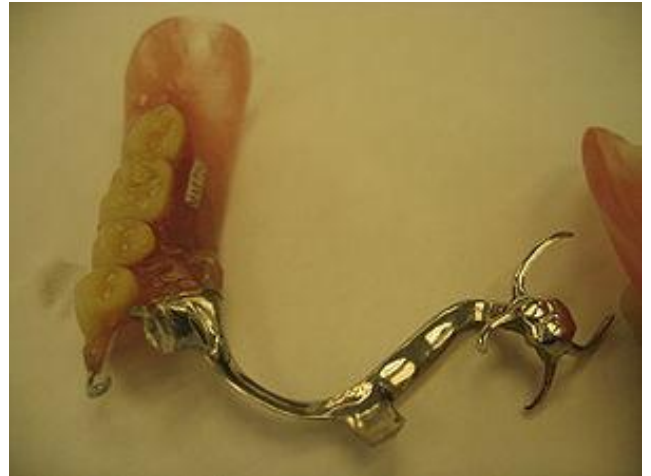Osseointegrasjon er en direkte forbindelse mellom implantatet og kjevebenet. Dette innebærer at det ikke kommer noen andre typer vev i mellom implantatet og ben; fiksturen er i direkte kontakt med benvev. Denne tette kontakten med ben er viktig å oppnå for at implantatbehandlingen skal bli vellykket.

Osseointegrasjon skiller seg fra den vanlige måten de permanente tennene er satt inn i kjeven på; normalt har man fibre som fester tannen til benet. At implantatene sitter direkte i ben gjør at det sitter bom fast og kan ikke beveges i det hele tatt. Dette gjør at man venter til veksten er avsluttet før man setter inn implantater (se nedenfor).



## Muligheter og begrensninger

Når tenner tapes, har man flere alternativer med både fordeler og ulemper. De vanligste alternativene er broløsninger, del- eller helproteser (gebiss), eller å sette inn implantater. Implantater har den fordelen at man slipper å beslipe nabotenner, slik man gjør i en konvensjonell broløsning. Dette gjør at nabotennene kan beholdes intakte lengre. Implantater løser imidlertid bare problemet med manglende tenner. Dersom nabotennene også trenger behandling, velges som regel en konvensjonell broløsning.

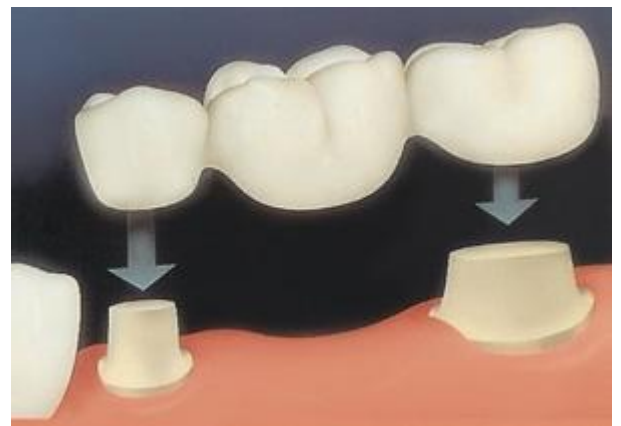


Partiell protese. Bildet er hentet fra [www.aacd.com.au](http://www.aacd.com.au)

I tilfeller der man står overfor en hel eller delvis tannløs kjeve har man flere muligheter. Tidligere har helprotese vært det eneste alternativet for tannløse pasienter, noe som fortsatt fungerer i stor grad for mange. I de tilfellene da protesene ikke fungerer tilstrekkelig, er det blitt mer og mer vanlig å bruke implantater. Da settes det ofte inn to eller tre implantater som den avtagbare helprotesen festes i. På denne måten sitter protesen vesentlig bedre fast enn et løst gebiss.

Det andre alternativet er å lage en fast løsning forankret i implantater, slik at man ikke lenger har behov for en avtagbar protese.

Enkelttannsimplantater eller implantatbroer er aktuelle behandlinger for å unngå avtagbare løsninger.



Tre-leddsbro. Bildet er hentet fra [www.scaleme.com](http://www.scaleme.com)

## Hvem kan få implantater?

I prinsippet kan alle få implantater. Det er imidlertid flere faktorer som kan spille inn på hvor forutsigbart resultatet blir, og som kan være avgjørende for om man til slutt velger å sette inn implantater eller ikke. Slike faktorer spiller gjerne også inn på hva slags type og størrelse

man bruker på implantatet. Det er en rekke sykdommer og tilstander der forhåndsregler bør tas før man går i gang med implantatbehandling, men det er få tilstander der det er absolutt kontraindisert å sette inn implantater. Nedenfor kommer utdypende forklaringer til faktorer som påvirker implantatbehandling.

## Røyking

Studier viser at røyking er en av de viktigste medvirkende faktorene til tap av tenner og implantater (henholdsvis periodontitt og peri-implantitt) som følge av infeksjoner. Derfor er det ønskelig at pasienter slutter å røyke før behandling med implantater. Røyking etter kirurgiske inngrep har også negative konsekvenser for sårtilhelingen, og kan på denne måten forsinke reparasjonsprosessen etter fiksturinnsetting. På grunn av dette er det mange tannleger som ikke setter inn implantater hos røykere.

## Alder

Alderen påvirker ikke implantatbehandling i seg selv, men biologiske variasjoner som ofte skjer i takt med alderen i form av vekstmønstre og vekstmengde er viktige elementer. Mennesket forandrer seg gjennom hele livet. Fra fødsel og frem til 20-årsalderen skjer det en betydelig forandring i hodeskallens form. Etter dette avtar gradvis hodets vekst. Veksten er ikke lineær, men går i perioder, og er noe forskjellig mellom gutter og jenter.

Implantater vil normalt ikke flytte seg når de er fullstendig osseintegrert. Dersom man setter inn et implantat hos en pasient i vekst, vil ikke implantatet følge det vanlige vekstmønsteret, men bli liggende "der det ble satt inn", og dermed ofte bli sittende for langt inne i benet. På grunnlag av dette, venter man ofte med å sette inn implantater til man er nokså sikker på at pasientens vekst er avsluttet. Dette er det ikke mulig å sette en eksakt alder på, men man mener at den biologiske veksten ofte er avsluttet i 20-årsalderen.

## Benkvalitet

Hos noen pasienter kan det være igjen for lite benhøyde og bredde til å sette inn implantater, eller at benkvaliteten er for dårlig til å gi en stabil forankring. Det er også nødvendig å kartlegge normalanatomiske strukturer som kan komme i konflikt med implantatbehandling. Nesehulen, bihulen, nerver, blodårer og tilgrensede tenner er

eksempler på dette. Gode røntgenbilder er viktig i planleggingen og oppfølgingen av behandlingen for å unngå å komme i konflikt med anatomiske strukturer. Hos tannløse pasienter forandrer ofte kjevebenet seg på grunn av at kjevekammen ikke lenger har belastning. Dette er mest uttalt på innsiden av underkjeven og på yttersiden av overkjeven. Dette gjør at underkjeven blir større samtidig som overkjeven blir mindre. Det er dette som gir det karakteristiske "paddeansiktet" man ofte ser hos eldre, tannløse mennesker. De som har gått tannløse lenge uten belastning av kjevebenet kan ha så lite kjeveben, og av så lav kvalitet at det nesten er umulig med implantatinnsetting. Også ved agenesier (medfødt mangel av tenner) eller tanntap i ung alder kan det være en utfordring å sette inn implantater. Dette er fordi tennene «holder på benet» under bruk. Dersom benet ikke brukes, svinner det hen.

## Sykdommer og medisiner

Det er per i dag ikke mange sykdommer som er til absolutt hinder for implantatinnsetting, men en del tilstander som kan gjøre at man tar ekstra forhåndsregler. Implantatbehandling er kun ment som erstatninger for tapte tenner og er ingen behandling av problemene som gjorde at tennene ble tapt. Derfor bør systemiske sykdommer og lokale tilstander i munnhulen behandles før behandling med osseointegrerte implantater påbegynnes. Kreft, alvorlige kardiovaskulære sykdommer, blødningstilstander, nedsatt immunforsvar, smittsomme sykdommer og/eller andre medfødte og ervervede sykdommer og tilstander bør utredes av lege på et tidlig stadium. Noen medisiner gjør at behandleren bør ta ekstra forhåndsregler eller at behandlingen burde gjennomføres på sykehus. Slike medikamenter kan være f. eks orale og intravenøse bisfosfonater, antikoagulasjonsmedikamenter, en del hormonpreparater, steroider og andre medikamenter. Strålebehandling mot kjevekammene kan også være en kontraindikasjon for implantatinnsetting.

## Praktiske opplysninger knyttet til behandlingen

Implantatbehandling innebærer flere ledd. Kort oppsummert er det behandlingsplanlegging, fiksturinnsetting, distanseinnsetting, overkonstruksjon og kontroller. Forskjellige variabler tas hensyn til når man velger hvordan behandlingen blir utført, noe som kan føre til at det er stor variasjon i forhold til hvor lang tid behandlingen tar. Det å sette inn en fikstur er

vanligvis lite tidkrevende i seg selv, og tar gjerne 30-60 min. I mange tilfeller venter man 3-6 mnd med å sette på en overkonstruksjon, og noen ganger må det gjøres en operasjon til for å sette på en ny distanse. Overkonstruksjonen lages av en tanntekniker etter at tannlegen har tatt en avstøpning av tenner og implantater. Som oftest lages overkonstruksjonen også trinnvis. Dette betyr at behandlingen gjøres av flere personer, og man må derfor belage seg på at behandlingen ikke er gjort på en dag. Fra start til slutt er det ikke uvanlig at behandlingen tar over seks måneder. Fordi det er mange behandlingstrinn som ikke nødvendigvis tar svært lang tid, kan pasienten som regel gå tilbake til jobb samme dag, eller dagen etter operasjonene. Det er heller ikke noe krav om at pasienten skal møte fastende til operasjoner under lokalbedøvelse, men dersom de skal gjøres under narkose eller lystgass bør pasienten møte fastende. Etter en operasjon bør det ikke inntas fast eller flytende føde de første timene. Etter en operasjon kan det oppstå smerter og hevelse, men disse gir seg som regel etter de første to-tre dagene, og behandles lett med vanlig smertestillende tabletter.

## **Hvordan foregår behandlingen? Planlegging av kirurgi**

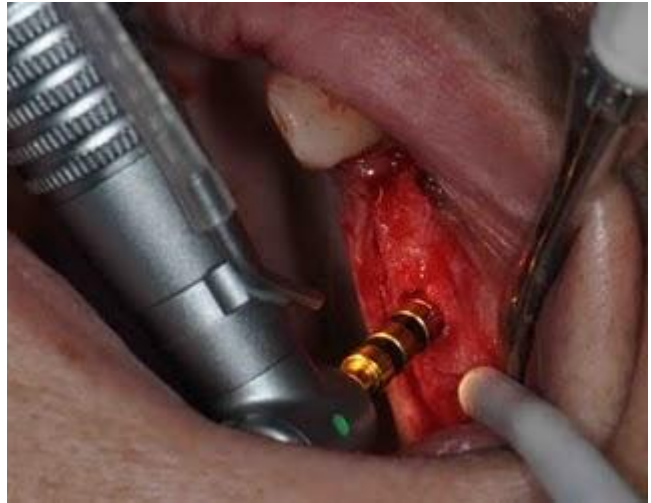Bak operasjonen ligger det mye planlegging; det må taes opp en grundig journal for å danne seg et bilde av pasientens generelle helsesituasjon. Enkelte tilstander krever ekstra forhåndsregler for å sette inn implantater, og/eller stiller særskilt høye krav til oppfølging.

Behandleren må se hvorvidt det er hensiktsmessig å sette inn implantatene, og en grundig plass-analyse blir gjort både ved hjelp av røntgenbilder og klinisk undersøkelse. Forskjellige røntgentyper blir brukt for å kartlegge hvor mye ben som er tilgjengelig for å sette inn fiksturen. Av og til viser det seg at det ikke er tilstrekkelig med ben til at fiksturen sitter stabilt, eller at det planlagte operasjonsområdet ikke egner seg så godt av andre årsaker. I disse situasjonene kan benerstatningsmaterialer være til hjelp, selv om dette ikke er egnet i alle tilfeller.

Når implantatet kan settes inn og når overkonstruksjonene kan settes på, avhenger av en stor mengde variabler, og er opp til den behandlende tannlegen å avgjøre.

## Hvordan foregår behandlingen? Kirurgisk prosedyre

Implantatinnsetting gjøres kirurgisk, og som regel under lokalbedøvelse. For at det ikke skal bli infeksjon i fikstuumrådet, tilstreber man å gjøre operasjonen mest mulig steril. Etter at pasienten som skal ha implantatet er bedøvet, legger kirurgen et snitt i tannkjøttet og blottlegger kjevebenet i det aktuelle området. Deretter borrar kirurgen



Hentet fra [www.prestige-dental-care.com](http://www.prestige-dental-care.com)

ned i beinet med en serie med runde og avlange bor for å markere implantat-aksen

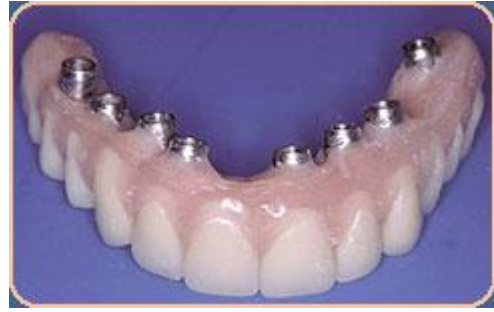og for å gradvis utvide det preparerte området. Tilslutt finprepareres området for det aktuelle implantatet. Under benprepareringen er det viktig at borret ikke blir for varmt, og derfor brukes kontinuerlig vannkjøling. Dersom temperaturen blir for høy (over 43 grader Celsius) , kan bencellene dø. Når implantatet er satt ned, festes det på en dekkskrue for at det ikke skal vokse bløtvev ned i fiksturen når operasjonssåret gror igjen.

Implantatbehandlingen kan gjøres i flere seanser. For å få et mer forutsigbart resultat velger en del kirurger vente med å belaste fiksturen til den har grodd helt fast i ben. Dette tar som regel noen måneder, og man venter følgelig med å sette på den endelige løsning til man er relativt sikker på at implantatet sitter.

## Hvordan foregår behandlingen? Protetisk behandling

Den protetiske overkonstruksjonen er den mest synlige delen av implantatbehandlingen, og resultatet av den behandlingen er til en stor grad avhengig av fiksturplasseringen. Over fiksturen blir det satt inn en distanse, i enten metall eller keram, og på den blir det enten sementert eller skrudd fast en overkonstruksjon. Ved store arbeider er det fordelaktig å kunne fjerne overkonstruksjonen ved evt feil. Da skrues de ofte fast, slik at de lettere kan tas av og på.

For at tannteknikeren skal lage overarbeidet på en best mulig måte, må det lages modeller av kjevne og av implantatene slik at det ligner mest mulig på munnhulen. For å få til dette tar tannlegen avtrykk av kjevne. Dette kan gjøres på forskjellige måter og varierer fra behandler til behandler.



Implantatbro. Bildet er hentet fra [www.intelligentdental.com](http://www.intelligentdental.com)

## Komplikasjoner

Behandling med osseointegrert implantatforankret protetik er et nyttig verktøy i behandlingen av manglende tenner, men tilknyttet denne behandlingen følger det av og til noen komplikasjoner. Det kan både skje feil med overkonstruksjonene, distansene og fiksturene, og under den kirurgiske innsettingen. Ved manglende vedlikehold kan infeksjoner oppstå. Alle disse tingene er uheldige, men ikke alltid mulige å unngå.

### Kirurgiske komplikasjoner

Implantatbehandling innebærer et kirurgisk inngrep og er ikke uten risiko for vanlige komplikasjoner. Den vanligste komplikasjonen er blødning, men dette stopper normalt av seg selv etter et par dager. Ved enkelte særskilte blødningstilstander bør man ta særlig hensyn ved kirurgisk behandling. Implantater kan settes inn i nerver, inn i bihulene, de kan ødelegge røtter på gjenstående tenner, eller bli satt inn uten tilstrekkelig benfeste slik at de sitter dårlig. Dette kan føre til at man må ta ut implantatet og sette det inn på nytt, eller at det tapes underveis.

### Fiksturkomplikasjoner

Komplikasjonene ved innsetting av fiksturer er oftest feilplasseringer som kommer i konflikt med andre anatomiske strukturer, men kan også være at fiksturens plassering gjør det umulig å lage et godt, estetisk resultat. Dersom fiksturen plasseres for nær en nerve kan man få en lammelse av nerven.

## Distansekomplikasjoner

Komplikasjoner relatert til distanser er ikke uvanlige. Den vanligste komplikasjonen er å ikke få skrudd på distansen skikkelig. Ben som blir liggende i veien er en av de vanligste grunnene til dette. Av og til kan også distansene brette eller løsne.

## Overkonstruksjonskomplikasjoner

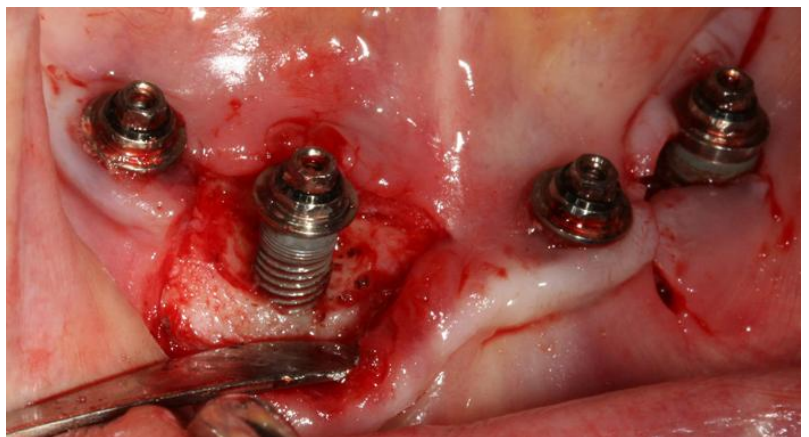
Siden implantatene mangler den støtabsorberende periodontalmembranen, pleier implantatbaserte restaureringer å få en mye høyere tyggekraft på seg enn tenner. Dette kan føre til frakturer av overkonstruksjonene, og også større slitasje. En annen vanlig feil er at skruene som fester enten distansen eller overkonstruksjonen løsner. Allikevel sier man at skruerretinerte overkonstruksjoner verken er bedre eller dårligere enn sementretinerte overkonstruksjoner.

## Peri-implantitt

Selv om implantatprotetikk ikke står i fare for å få karies, er det ved dårlig renhold mulig å få tap av benvev. Peri-implantitt er definert som både festetap og en inflammasjon rundt et implantat. I likhet med periodontitt og gingivitt (tannkjøttsbetennelse) er det bakteriebelegg som er den viktigste etiologiske faktoren bak sykdommene. Røyking og diabetes regnes også som viktige predisponerende faktorer for peri-implantitt.

Ved peri-implantitt har pasienten en betennelse omkring implantatet og tap av benvev. Prevalensen (forekomsten) varierer i forskjellige studier og man antar at peri-implantitt kan ses hos mellom 5-50% av implantatpasientene.

Prevalensbegrepet kan være litt vanskelig å anslå da man har oppdaget at de aller fleste pasienter taper litt ben når implantatet settes inn, og det tapes også litt ben med årene. Det er dessuten forskjellige kriterier som er



Periimplantitt. Bildet er hentet fra [www.drpattyhou.com.au](http://www.drpattyhou.com.au)

lagt til grunne for å måle prevalensen. Pasienter som tidligere har hatt periodontitt er dessuten mer mottagelige for peri-implantitt.

Behandling av peri-implantitt består av mekanisk og kjemisk rengjøring av implantatoverflaten, og evt antibiotikabruk. På grunn av gjengemønsteret i implantatfiksturen er det vanskelig å fjerne bakteriebelegget på implantatoverflaten uten å se. Mekanisk rengjøring av selve fiksturflaten gjøres derfor kirurgisk. Det bør i enkelte tilfeller tas en bakterieprøve, for å se om det kan være aktuelt med antibiotikabehandling i tillegg til mekanisk og kjemisk rengjøring av implantatoverflaten.

## Vedlikehold

Implantater er laget av kunstige materialer, og er ikke levende tenner. Dette betyr at implantater ikke må rotfylles eller kan få karies ("hull i tennene"). Allikevel bør implantatene rengjøres på samme måte som tenner. Dette innebærer rengjøring med tannbørste, tanntråd og interdentalbørster. Ikke alt belegg rundt et implantat kan fjernes med konvensjonelle munnpleiemidler, så implantatene bør kontrolleres regelmessig av tannlegen, og røntgenbilder bør tas på jevnlig basis. Hvor ofte dette gjøres er individuelt og bestemmes i samråd med den behandlende tannlege. Som oftest settes er innkallingsintervallene korte (månedlige) i starten, og lengre (årlige) etter hvert. Etter 5 år trenger de fleste å kontrollere implantatene årlig. Slike kontrollene er særskilt viktige hos periodontittmottagelige pasienter. Disse pasientene har høyere risiko for å utvikle peri-implantitt.

## Trygderettigheter

Å sette inn implantater kan være kostbart, og en implantatforankret krone ligger i størrelsesordenen 20 000-30 000 kr. I noen tilfeller kan behandling med dentale implantater være støttet gjennom trygden. Dette betyr ikke at behandlingen er gratis, men at det blir dekket et gitt beløp til behandlingen. Ved tanntap som følge av periodontitt støttes det foreløpig bare frem til tap av den femte tannen i tannrekken. Å sette inn implantater på trygdens regning kan kun gjennomføres av sertifiserte spesialister i periodonti, spesialister i oral kirurgi og oral medisin, eller spesialister i kjevekirurgi og munnhulesykdommer.



Overkonstruksjoner kan gjøres av spesialister i protetik og bittfunksjon eller av tannleger godkjent for implantatprotetik. Utdypende informasjon kan finnes på [www.helfo.no](http://www.helfo.no).

## Varighet av implantatbehandling

Implantater har vist seg å ha en veldig god overlevelse, og kan i de fleste tilfeller stå i mange år. Men implantater varer ikke nødvendigvis evig. I flere studier har man sett at fra 5-10 % av implantatene tapes i løpet av en 5-årsperiode, og i overkant av 10 % tapes over en 10-årsperiode. Implantatbehandlingen kan ofte føre med seg en større eller mindre grad av peri-implantitt, og man anslår at om lag 25 % av pasientene vil kunne få peri-implantitt med forskjellig alvorlighetsgrad. Dette avhenger av en rekke faktorer, som f. eks om pasienten tidligere har hatt periodontitt eller ikke.

De fleste pasienter som gjennomgår implantatbehandling er fornøyde. Ca 9 av 10 er svært fornøyd med implantatbehandlingen både med tanke på funksjon og estetikk. Dette viser at behandlingen med implantater kan være en nyttig og god behandling, spesielt dersom man er nøye med vedlikeholdet.

Implantatbehandling er i stadig utvikling, og behandlingsrutinene og strategiene blir bedre og bedre. Det er allikevel viktig å merke seg at ukritisk og uvettig bruk av implantater kan føre med seg store problemer, selv om de aller fleste implantatbrukere er fornøyde med resultatet.

## Oppsummering

Å bli behandlet med osseintegrerte implantater er en nyttig og god behandling ved tanntap. Tennene ser og føles i mange tilfeller ut som de andre tennene i munnen. Varigheten av implantatene har bedret seg betraktelig de siste tiårene, og behandlingen kan vare i svært mange år. Best resultat fås imidlertid dersom det utføres godt vedlikehold; både av tannhelsepersonell og av pasienten selv.

## Kildehenvisninger

- Aass, A. M. (2004). Periodontal vedlikeholdsbehandling. *Nor Tannlegeforen Tid* 114(2): 100-3 .
- Albrektsson, T. (2010). Implantathistorik. *Nor Tannlegeforen Tid* 120: 10-15 .
- Arbeids- og velferdsforvaltningen*. (u.d.). Hentet fra [www.nav.no](http://www.nav.no)
- AstraTechDental. (2008). Cement-retained restorations - Prosthetic and laboratory procedures.
- AstraTechDental. (2008). Screw-retained restorations - Clinical and laboratory procedures.
- AstraTechDental. (2008). Surgical procedures.
- Cairo, F., Pagliaro, U., & Nieri, M. (2008). Soft tissue management at implant sites. *J Clin Periodontol* 35 (Suppl. 8) , 163-167.
- Claffey, N., Clarke, E., Polyzois, I., & Renvert, S. (2008). Surgical treatment of periimplantitis. *J Clin Periodontol* 35 (Suppl. 8) , 316-332.
- Ellingsen, J. E., Ekfeldt, A., Ekstrand, K., Saxegaard, E., & Rønold, H. J. (2010). Suksess og overlevelse av implantatprotetiske løsninger. *Nor Tannlegeforen Tid* 120: 32-36 .
- Gotfredsen, K., & Schiødt, M. (2010). Implantatbehandling af den medicinsk kompromitterede patient. *Nor Tannlegeforen Tid* 120: 38-44 .
- Gröndahl, K., & Gröndahl, H.-G. (2010). Röntgenundersøkningen inför implantatbaserad protetisk rehabilitering. *Nor Tannlegeforen Tid* 120: 16-21 .
- Heitz-Mayfield, L. (2008). Peri-implant diseases: diagnosis and risk indicators. *J Clin Periodontol* 35 (Suppl. 8) , 292-304.
- Hobkirk, J., & Wiskott, H. (2009). Ceramics in implant dentistry (Working group 1). *Clin. Oral Impl. Res.* 20 (Suppl. 4) , 55-57.
- Hämmerle, C. H., Chen, S. T., & Wilson, T. (2004). Consensus statements and recommended clinical procedures regarding the placement of implants in extractions sockets. *International Journal of Oral and Maxillofacial Implants* vol 19 supplement; 16-28 .
- Isidor, F., & Schou, S. (2010). Implantatbehandling på parodontitis-modtagelige patienter. *Nor Tannlegeforen Tidende* 120: 110–15 .
- Johnsen Rishaug, M., Nyland Simensen, A., Klock, K. S., Bøe, O. E., Nesse, H., & Leknes, K. (2010). Implantatforankret protetisk behandling. *Nor Tannlegeforen Tid* 120: 1036-41 .
- Klinge, B., Flemmig, T., & 3., W. G. (2009). Tissue augmentation and esthetics (Working Group 3). *Clin Oral Implants Res. Sep;20 Suppl 4:166-70*.
- Koldslund, O. C., Scheie, A. A., & Aass, A. M. (2009). Prevalence of Implant Loss and the Influence of Associated Factors. *J Periodontol Jul;80(7):1069-75* .
- Koldslund, O. C., Scheie, A. A., & Aass, A. M. (2010). Prevalence of Peri-Implantitis Related to Severity of the Disease with Different Degrees of Bone Loss. *J Periodontol; 81(2):231-8*.
- Lindhe, J., & Meyle, J. (2008). Peri-implant diseases: Consensus Report of the Sixth European Workshop on Periodontology. *J Clin Periodontol; 35 (Suppl. 8): , 282–285*.

- Nieminen, A., Jokela-Hietamäki, M., & Uitto, J. (2010). Implantatens livslängd beroende av stödbehandlingen. *Nor Tannlegeforen Tid* 120:116-24 .
- NobelBiocare. (u.d.). NobelActive - Procedures and products.
- P, L. N., & Jepsen, S. (2009). Implant surfaces and design (Working group 4). *Clin. Oral Impl. Res.* 20 (Suppl. 4) , 228-231.
- Pjetursson, B. E., Brägger, U., & Zwahlen, M. (2007). Comparison of survival and complication rates of tooth-supported fixed dental prosthesis (FDPs) and implant-supported FDPs and single crowns (SCs). *Clin Oral Impl Res* 18(3): 97-113 .
- Pjetursson, B. E., Karoussis, I., Bürgin W., B. U., & Lang, N. P. (2005). Patients' satisfaction following implant therapy. A 10-year prospective cohort study. *Clin Oral Implants Res.* 16: 185-93 .
- Pjetursson, B. E., Tan, K., Brägger, U., Egger, M., & Zwahlen, M. (2004). A systematic review of the survival and complication rates of fixed partial dentures (FPDs) after an observation period of at least 5 years. *Clin Oral Impl Res.* 15(6):667-76 .
- Renvert, S., Roos-Jansåker, A.-M., & Claffey, N. (2008). Non-surgical treatment of peri-implant mucositis and peri-implantitis: a literature review. *J Clin Periodontol; 35 (Suppl.8)* , 305-315.
- Rocchietta, I., Fontana, F., & Simion, M. (2008). Clinical outcomes of vertical bone augmentation to enable dental implant placement: a systematic review. *J Clin Periodontol; 35 (Suppl. 8)* , 203-215.
- Rutger Persson, G., Roos Jansåker, A. M., Lindahl, C., & Renvert, S. (2011). Microbiological Results Following Non- Surgical ER:YAG Laser or Air-Abrasive Treatment of Peri-Implantitis. A Randomized Clinical Trial. *J Periodontol.*
- Salvi, G., Carollo-Bittel, B., & Lang, N. (2008). Effects of diabetes mellitus on periodontal and peri-implant conditions: update on associations and risks. *J Clin Periodontol;35 (Suppl. 8)* , 398-409.
- Sanz, M., & Naert, I. (2009). Biomechanics/risk management (Working group 2). *Clin. Oral Impl. Res.* 20 (Suppl. 4) , 107-111.
- Sotirakis, E. G., & Sotirakis, A. G. (2005). Elevation of the maxillary sinus floor with hydraulic pressure. *J Oral Implantol* 31(4):197-204 .
- Stoor, P., & Laine, P. (2010). Implantatbehandling och dess estetiska aspekter. *Nor Tannlegeforen Tid; 120:104-109* .
- Straumann. (u.d.). Basic information on the surgical procedures.
- Størksen, K., Neppelberg, E., Midtbø, M., & Gjengedahl, H. (2010). Dental implantatbehandling - pasientvurdering og behandlingsplanlegging. *Nor Tannlegeforen Tid* 120:22-31 .
- www.helfo.no. (2010). *Helseøkonomiforvaltningen*.
- Zitzmann, N., & Berglundh, T. (2008). Definition and prevalence of peri-implant diseases. *J Clin Periodontol* 35 (Suppl. 8) , 286-291.