

ЭРАДИКАЦИЯ ВИРУСА ГЕПАТИТА С У ПАЦИЕНТКИ С КРИОГЛОБУЛИНЕМИЧЕСКИМ ВАСКУЛИТОМ И НАЛИЧИЕМ МУТАЦИЙ D168E, L31V

Н.В. Дунаева¹, М.А. Чирская¹, Е.Ю. Колпащикова¹, С.Ю. Романова¹, С.В. Лапин², В.Е. Карев³, Д.А. Гусев¹

¹Центр по борьбе со СПИД и инфекционными заболеваниями, Санкт-Петербург, Россия

²Первый Санкт-Петербургский государственный медицинский университет им. академика И.П. Павлова, Санкт-Петербург, Россия

³Детский научно-клинический центр инфекционных болезней, Санкт-Петербург, Россия

Eradication of hepatitis C virus in patient with cryoglobulinemic vasculitis and mutations D168E, L31V

N.V. Dunaeva¹, M.A. Chirskaia¹, E.Yu. Kolpashchikova¹, S.Yu. Romanova¹, S.V. Lapin², V.E. Karev³, D.A. Gusev¹

¹Centers for AIDS and Other Infectious Diseases, Saint-Petersburg, Russia

²First Saint-Petersburg State Medical University named after academician I.P. Pavlov, Saint-Petersburg, Russia

³Pediatric Research and Clinical Center for Infectious Diseases, Saint-Petersburg, Russia

Резюме

В статье демонстрируется случай хронического гепатита С 1b генотипа с фиброзом 3 степени по Metavir, осложнённый развитием смешанной криоглобулинемии III типа, криоглобулинемическим васкулитом с поражением сосудов кожи (геморрагический васкулит), печени (альтеративно-пролиферативный васкулит). Назначение режима даклатасвир + асунапревир оказалось вирусологически неудачным: на фоне вирусологического прорыва были выявлены мутации D168E и L31V. Повторный курс противовирусной терапии комбинацией Гразопревир+Элбасвир в сочетании с софосбувиром привел к достижению устойчивого вирусологического ответа, частичным иммунологической и клинической ремиссиям.

Ключевые слова: хронический гепатит С, криоглобулинемия, криоглобулинемический васкулит, элбасвир, гразопревир, софосбувир, даклатасвир, асунапревир, мутации, резистентность.

Введение

Вирус гепатита С (ВГС) был впервые выделен в 1989 г. группой учёных во главе с М. Houghton и Q. Choo [1]. Дальнейшие исследования показали, что ВГС-инфекция является сложной междисциплинарной проблемой, поскольку ВГС широко распространён [2], течение инфекции сопровождается прогрессирующим фиброзом печёночной ткани [3, 4], в значительной части случаев осложняется развитием разнообразной внепечёночной симптоматики [5, 6], у некоторых пациентов доминирующей в клинической картине заболевания [7], эрадикация вируса может оказаться затруднительной даже при использовании современных препаратов с прямым противовирусным действи-

Abstract

The case of chronic hepatitis C 1b genotype with grade 3 fibrosis according to Metavir, complicated by the development of mixed type III cryoglobulinemia, cryoglobulinemic vasculitis with damage to the skin vessels of the skin (hemorrhagic vasculitis), and the liver (alternatively proliferative vasculitis) is demonstrated. The introduction of daclatasvir + asunaprevir was virologically unsuccessful: mutations D168E and L31V were detected against the background of a virological breakthrough. A repeated course of antiviral therapy with the combination of Grazoprevir + Elbasvir in combination with sofosbuvir led to a stable virologic response, partial immunological and clinical remission.

Key words: chronic hepatitis C, cryoglobulinemia, cryoglobulinemic vasculitis, elbasvir, grazoprevir, sofosbuvir, daclatasvir, asunaprevir, mutations, resistance.

ем [8, 9]. Ниже представлен и обсуждён в свете имеющихся литературных данных клинический случай ВГС-инфекции, осложнённой развитием криоглобулинемии (патологического состояния, при котором в крови обнаруживают иммуноглобулины, способные преципитировать при снижении температуры ниже 37°C) с клинически значимыми системными проявлениями, развитием резистентности на первый курс противовирусной терапии (ПВТ) препаратами прямого противовирусного действия (ПППД) и повторным эффективным курсом терапии другим сочетанием ПППД.

Клинический случай

Пациентка 1944 года рождения. Анамнестически срок заражения ВГС не известен. Антитела к

ВГС (HCVAb) выявили в 2005 г. при обследовании по поводу артралгий. С 2010 г. больная отмечала геморрагические высыпания на нижних конечностях, преимущественно на голенях, возникающие после переохлаждений, статических нагрузок, оставляющие за собой гиперпигментацию. Сопутствующие патологии — с 2000 г. гипертоническая болезнь II степени (получала периндоприл 5 мг + амлодипин 5 мг, бисопролол 2,5 мг, кардиомагнил 75 мг).

При обследовании у врача-инфекциониста Центра по профилактике и борьбе со СПИД и инфекционными заболеваниями в сентябре 2016 г. беспокоили: слабость, выраженные артралгии в голеностопных суставах и менее выраженные в коленных и тазобедренных, гиперпигментация нижних конечностей с необильными свежими геморрагическими высыпаниями.

Объективно — состояние удовлетворительное, сознание ясное. Рост 162 см, вес 60 кг. Кожные покровы обычной окраски, геморрагические высыпания свежие необильные диаметром от 2 до 4 мм на бёдрах, а также обильные геморрагии на фоне гиперпигментации на голенях и тыльной поверхности стоп (рис. 1).

Артериальное давление 148/84 мм рт. ст., пульс 94 ударов в минуту (на фоне гипотензивной терапии). Ультрасонографически печень (КВР 118 мм, ТЛД 72 мм) и селезёнка не увеличены, воротная вена (12 мм) и селезёночная вена (7 мм) не расширены, диффузные изменения печени, простые кисты почек (Bosniak 1).

Выявлен генотип 1b ВГС, вирусная нагрузка — 50000 МЕ/мл. Детектированы криоглобулины в количестве 20%, повышение активности ревматоидного фактора (РФ) (более выраженное при 37°C, чем при 4°C), парапротеин не обнаружен. Не было выявлено антинуклеарного фактора, антимитохондриальных антител, антител к гладким мыш-

цам, антител к микросомам печени и почек 1 типа, антител к обкладочным клеткам желудка, антител к двухспиральной ДНК класса IgG, антител к нуклеосомам класса IgG, увеличения содержания альфа-фетопротеина. Выполнена биопсия печени: хронический вирусный гепатит с высокой гистологической активностью (индекс гистологической активности по R.G. Knodell 13 баллов, по Metavir A3), с выраженными явлениями прогрессирующего фиброза (степень выраженности фиброза по R.G. Knodell 3 балла, по Metavir F3), преимущественно альтеративными изменениями билиарного эпителия с формированием нетяжёлой дуктопии. Выраженные, преимущественно альтеративные изменения мелких артерий портальных трактов. Слабо выраженный средне- и крупновезикулярный стеатоз печени (рис. 2, 3).

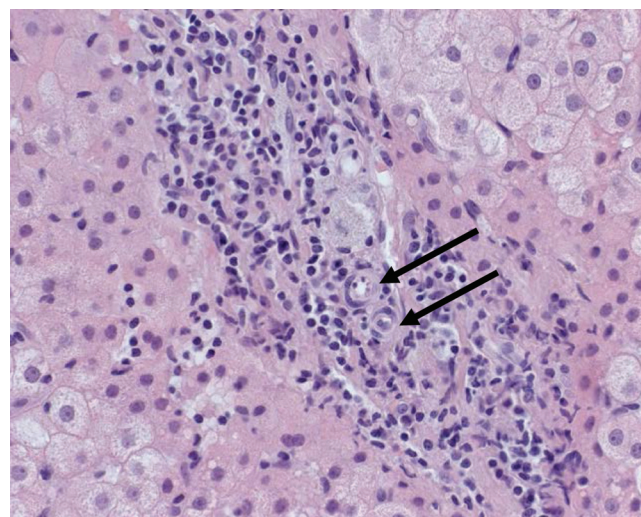


Рис. 2. Утолщение стенок артерий, выраженные пролиферативные изменения клеток эндотелиальной выстилки. Окраска гематоксилином и эозином. Ув. ×400

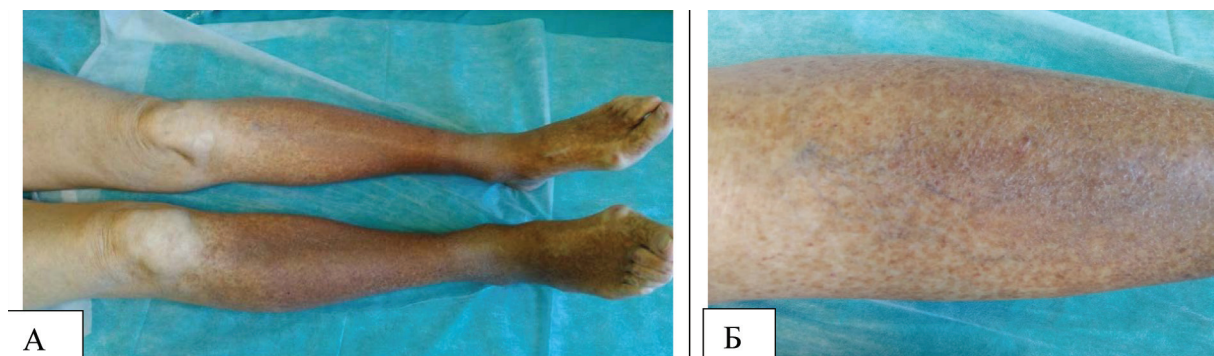


Рис. 1. Состояние пред стартом первого курса (даклатасвир + асунапревир) противовирусной терапии. Коричневая гиперпигментация стоп (а) и голеней (б). Свежие геморрагические высыпания (розового цвета) на голенях

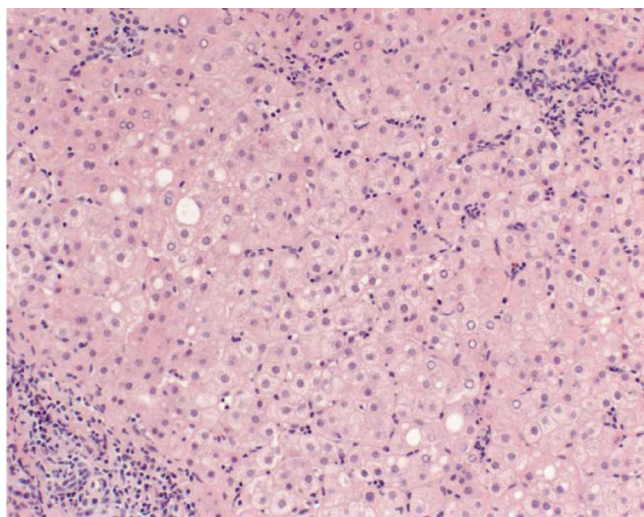


Рис. 3. Распространенная диффузно-очаговая полиморфноклеточная инфильтрация паренхимы печени. Окраска гематоксилином и эозином. Ув. ×200

На основании полученных данных больной был поставлен диагноз:

Хронический гепатит С 1b генотип, низкая вирусная нагрузка, высокая гистологическая активность процесса в печени, высокий уровень фиброза печени. Осложнение: смешанная криоглобулинемия 3 типа, криоглобулинемический геморрагический васкулит с поражением сосудов кожи, печени (альтеративно-пролиферативный васкулит).

Простые кисты почек, хроническая болезнь почек (ХБП С2А0).

Артериальная гипертензия 2 стадии.

Больной с 16.11.2016г. начато лечение комбинацией даклатасвира 60 мг в сутки (Даклинза®, Бристол-Майерс Сквибб (США), рег. номер ЛП-003088 от 14.07.2015 г.) и асунапревира 100 мг 2 раза в сутки (Сунвепра®, Бристол-Майерс Сквибб (США), рег. номер ЛП-003022 от 03.06.2015 г.). Переносимость терапии была на хорошем уровне. В ходе лечения на 4-й неделе терапии виремия сохранялась, на 8-й и 12-й неделях терапии фиксировалась авиремия, уровень криокрита колебался с тенденцией к снижению, улучшилась скорость клубочковой фильтрации. На 16-й неделе пациентка ПЦР не сдала, но отметила нарастание артралгий и незначительное обострение кожного васкулита. На 20-й неделе зафиксированы вирусологический прорыв (выявлена РНК ВГС в плазме крови в количестве 11235 МЕ/мл), рост криокрита и повышение активности ревматоидного фактора.

На базе Центра молекулярной диагностики г. Москвы выполнено секвенирование генома ВГС.

В NS3 регионе обнаружена мутация D168E и не обнаружено мутаций: V36A/C/G/L/M, Q41R, F43I/S/V, T54A/C/G/S, V55A, Y/F56H/L, Q80H/K/L/R, S122R, R155C/G/I/K/Q/M/S/T/W, A156G/

F/S/T/V, V158I, D168A/C/ F/G/H/K/N/T/V/Y, I/V170A/L/T, M175L.

В NS5A регионе обнаружена мутация L31V и не обнаружено мутаций: L28M/T, P29S, R30G/H/P/Q, L31F/M/I, P32L/S, P58D/S, Q62D, A92K, Y93C/H/N/S.

В NS5B регионе не обнаружено мутаций: L159F, S282T, V321A, C316H/N/Y/W, S368T, N411S, M414I/T/V, C445F/Y, Y448C/H, A553V, G554S, S556G, G558R, D559G/N.

В дальнейшем пациентка в течение 2 лет получала гипотензивные препараты, эпизодически гепатопротекторы. Больную беспокоили артралгии, периодические обострения кожных проявлений васкулита. Однако в целом выраженность артралгий, интенсивность и частота кожных высыпаний стала несколько ниже, чем до проведения первого курса противовирусной терапии, оказавшейся вирусологически неудачной.

С 16.03.2019 г. начат 12-недельный курс терапии комбинацией Гразопревир + Элбасвир 100 мг + 50 мг в сутки (Зепатир®, ООО «МСД Фармасьютикалс» (Россия), рег. номер ЛП-005060 от 21.09.2018г.) и софосбувир 400 мг в сутки (Совальди®, Гилеад Сайенсиз Интернешнл Лимитед (Великобритания), рег. номер ЛП-003527 от 25.03.2016 г.).

Через 12 недель после завершения терапии зафиксирован устойчивый вирусологический ответ (УВО 12). Пациентка чувствует себя хорошо, периодически беспокоит лёгкая слабость и эпизодические невыраженные артралгии. Показатели печёночной функции в пределах нормальных значений, криокрит 5%, парапротеин отсутствует. Скорость клубочковой фильтрации восстановилась до 71 мл/мин/1,73м² по формуле СКД-ЕРІ (2009), протеинурия и гематурия отсутствуют (табл.).

Заключение

В представленном случае срок инфицирования ВГС установить не удалось, заболевание было выявлено при обследовании по поводу появления внепечёночной манифестации ВГС — артралгий. Согласно литературным данным, в подавляющем большинстве случаев хронической ВГС инфекции точный срок инфицирования установить не удастся, поскольку острый гепатит С развивается редко (так, в 2017 г., согласно сведениям European Centre for Disease Prevention and Control, в 29 странах Европы было зафиксировано 31 273 случая гепатита С, из которых только 3% было классифицировано как острый гепатит С [11]). В ряде случаев, так же, как и в нашем, ХГС диагностируется при развитии внепечёночной симптоматики [7]. Заболевание у нашей больной протекало без холестатического и/или выраженного цитолитического синдрома, в связи с чем углублённого обследования пациентки

Данные лабораторных методов обследования в ходе второго курса противовирусной терапии (Гразопревир+Элбасвир, софосбувир)

Показатель	Старт	ПВТ, недели				Период наблюдения 12 недель после ПВТ
		2	4	8	12	
АЛАТ, ед/л	44,2	17,9	13,7	14,6	16,9	15,0
АСАТ, ед/л	50,8	25,5	27	23,9	26,7	23,1
Билирубин, мкмоль/л	16,1	14,7	19,6	22,1	20,8	19,5
Креатинин, мкмоль/л	77,2	98,8	88	79	73	72
СКФ СКD-EPI (2009), мл/мин	65	48	56	63	70	71
Криоглобулины, (%)	25	—	10,4	—	Не сдача анализ	5
РФ 37°C (N<20), МЕ/мл	1300	—	143	—		182
РФ 4°C (N<20), МЕ/мл	167	—	143	—	—	154
Парапротеин IgMкаппа, г/л	—	—	—	—	—	отр
РНК ВГС, МЕ/мл	1798430	отр	отр	отр	отр	отр
Белок мочи (N<0,1), г/л	0	0	0	0	0	0
Эритроциты мочи (N 0-11) кл/мкл	0	0	0	0	0	0

ПВТ — противовирусная терапия; АЛАТ — аланинаминотрансфераза; АСАТ — аспаратаминотрансфераза; СКФ СКD-EPI (2009) — скорость клубочковой фильтрации, рассчитанная по формуле Chronic Kidney Disease Epidemiology Collaboration [10]; РФ — ревматоидный фактор; РНК ВГС — рибонуклеиновая кислота вируса гепатита С.

не проводили, артралгии и васкулит не связывали с наличием ХГС и противовирусную терапию не предлагали, в результате чего фиброзирование печени достигло предцирротической стадии (фиброза 3 степени). В представленном наблюдении прогрессированию повреждения печени способствовала и длительно существующая смешанная криоглобулинемия с системным васкулитом. Известно, что криоглобулинемия ассоциируется с большей выраженностью некрвоспалительных [12] и фибротических изменений [12–14], являясь независимым фактором риска прогрессии фиброза [15].

Внепечёчные проявления, выявленные у нашей пациентки, согласно современным представлениям, формировались следующим образом: вирус гепатита С способен связываться, проникать внутрь и реплицироваться в В-лимфоцитах, по пока не изученному механизму стимулировать их на выработку поликлональных аутоантител и криоглобулинов, криоглобулины связываются с эндотелиальными клетками микрососудов и запускают каскад альтернативно-пролиферативных реакций, развивается васкулит микрососудов (кожи, суставов, печени, почек и т.д.). Васкулит микрососудов кожи проявляется геморрагическим васкулитом, васкулит микрососудов суставов — артралгиями. У больной не было выявлено парапротеина IgM каппа, тропного к эндотелию сосудов почек. Видимо, поэтому значимого повреждения почек не развилось.

В ходе второго курса терапии пациентка достигла полного вирусологического ответа (получен УВО 12), но лишь частичного иммунологического (снижение криокрита и количества РФ) и клинического ответов (уменьшение артралгий, практически полное прекращение кожных высыпаний). Подобный вариант ответа описан нами [16] и зарубежными авторами ранее [17–19] и, по всей видимости, чаще встречается при исходно высоких цифрах криокрита и выраженной клинике внепечёчных проявлений [17].

Отдельный интерес представляющая больная вызывает в связи с выявлением у неё мутаций (D168E и L31V) в ходе первого курса ПВТ. Неизвестно, были ли у пациентки выявленные аминокислотные замены исходно или развились в процессе терапии, поскольку исследование на резистентность впервые было проведено на фоне вирусологического прорыва в период терапии даклатасвиром и асунапревиром. Согласно литературным источникам, мутации в позициях D168 гена NS3 и в L31, Y93 гена NS5 резко снижают вероятность достижения УВО при применении даклатасвира и асунапревира. Так, в исследовании, выполненном Н. Kumada et al. [20], из 34 пациентов с вирусологической неэффективностью 29 имели аминокислотные замены, преимущественно L31M/V-Y93H и D168. 22 пациента с вирусологической неудачей имели NS5A полиморфизм L31M/V и/или Y93H перед ле-

чением. В исследовании M. Manns et al. [21] у больных, имевших исходные мутации к асунапревиру (D168) или даклатавиру (L31 или Y93H), УВО наступил только в 39% случаев, тогда как у остальных больных эрадикации вируса удалось достичь в 92% случаев.

После вирусологической неудачи у нашей пациентки, несмотря на наличие внепечёночных проявлений и исходного выраженного фиброза, была избрана выжидательная двухлетняя тактика, поскольку проведённые ранее исследования показали, что в большинстве случаев мутации возникают в ходе проводимой терапии и сопровождаются нарушением репликации, вследствие чего устойчивый штамм после отмены терапии вытесняется оставшимся в организме вирусом дикого типа. Скорость вытеснения диким штаммом мутантного различна. По данным проспективных наблюдений, резистентные варианты к ингибиторам NS3 протеазы после 3 лет от завершения неудачной ПВТ обнаруживаются редко или не обнаруживаются совсем. Штаммы с устойчивостью к NS5A обнаруживаются у большинства больных в течение 1 – 2 лет и более после неэффективной терапии [22 – 24]. В качестве препаратов для повторного курса были выбраны grazoprevir и elbasvir, усиленные софосбувиром. Барьер устойчивости к grazopreviru и elbasviru высокий, их эффективность для лечения ХГС 1b генотипа практически не зависит от исходного наличия аминокислотных замен [25]. Софосбувир также обладает очень высоким генетическим барьером [26]. Выбор себя оправдал – пациентка достигла УВО.

Таким образом, при HCV-инфекции внепечёночные проявления могут доминировать в картине заболевания. Поэтому все пациенты с васкулитами, артралгиями, полиневропатиями, признаками хронической болезни почек должны быть своевременно обследованы на наличие ВГС, а при его выявлении – на присутствие криоглобулинов в сыворотке крови. Пациентам с ВГС-ассоциированным криоглобулинемическим васкулитом целесообразно в качестве первой линии терапии применять ПППД с высоким барьером резистентности, обладающие хорошим профилем безопасности и высокой эффективностью.

Литература

1. Choo Q, Kuo G, Weiner A et al. Isolation of a CDNA clone derived from a blood-borne non-A, non-B viral hepatitis genome. *Science*. 1989 Apr;244(4902):359-62. <https://science.sciencemag.org/content/244/4902/359>
2. Гепатит С. Информационный бюллетень. Июль 2019. [cited 2019 Nov 21]. Available from: <http://www.who.int/mediacentre/factsheets/fs164/ru/>
3. Thein NH, Yi Q, Dore GJ, Krahn MD. Estimation of stage-specific fibrosis progression rates in chronic hepatitis C virus infection: a meta-analysis and meta-regression. *Hepatology*. 2008

Aug;48(2):418-31. <https://aasldpubs.onlinelibrary.wiley.com/doi/full/10.1002/hep.22375>

4. Zeremski M, Dimova RB, Pillardy J et al. Fibrosis progression in patients with chronic hepatitis C virus infection. *J Infect Dis*. 2016 Oct 15;214(8):1164-70. <https://academic.oup.com/jid/article/214/8/1164/2388082>

5. Cacoub P, Renou C, Rosenthal E et al. Extrahepatic manifestations associated with hepatitis C virus infection. A prospective multicenter study of 321 patients. The GERMIVIC. Groupe d'Etude et de Recherche en Medecine Interne et Maladies Infectieuses sur le Virus de l'Hepatitis C. *Medicine (Baltimore)*. 2000 Jan;79(1):47-56. <https://insights.ovid.com/crossref?an=00005792-200001000-00005>

6. Younossi Z, Park H, Henry L et al. Extrahepatic manifestations of hepatitis C: A meta-analysis of prevalence, quality of life, and economic burden. *Gastroenterology*. 2016 Jun;150(7):1599-1608. [https://www.gastrojournal.org/article/S0016-5085\(16\)00230-4/fulltext](https://www.gastrojournal.org/article/S0016-5085(16)00230-4/fulltext)

7. Retamozo S, Díaz-Lagares C, Bosch X et al. Life-threatening cryoglobulinemic patients with hepatitis C: clinical description and outcome of 279 patients. *Medicine (Baltimore)*. 2013 Sep;92(5):273-84. <https://insights.ovid.com/crossref?an=00005792-201309000-00005>

8. Lok AS, Gardiner DF, Hézode C et al. Randomized trial of daclatasvir and asunaprevir with or without PegIFN/RBV for hepatitis C virus genotype 1 null responders. *J Hepatol*. 2014 Mar;60(3):490-9. [https://www.journal-of-hepatology.eu/article/S0168-8278\(13\)00744-7/fulltext](https://www.journal-of-hepatology.eu/article/S0168-8278(13)00744-7/fulltext)

9. Reddy KR, Pol S, Thuluvath PJ et al. Long-term follow-up of clinical trial patients treated for chronic HCV infection with daclatasvir-based regimens. *Liver Int*. 2018 May;38(5):821-33. <https://onlinelibrary.wiley.com/doi/full/10.1111/liv.13596>

10. Levey AS, Stevens LA, Schmid CH et al. CKD-EPI (Chronic Kidney Disease Epidemiology Collaboration). A new equation to estimate glomerular filtration rate. *Ann Intern Med*. 2009. May 5;150(9):604-12. <https://annals.org/aim/article-abstract/744469/new-equation-estimate-glomerular-filtration-rate?doi=10.7326%2f0003-4819-150-9-200905050-00006>

11. European Centre for Disease Prevention and Control. Hepatitis C annual epidemiological report for 2017. [cited 2019 Nov 21]. Available from: https://ecdc.europa.eu/sites/portal/files/documents/AER_for_2017-hepatitis-C.pdf

12. Милованова, С.Ю. Полиморфизм клинических проявлений криоглобулинемического васкулита, ассоциированного с хроническим гепатитом С / С.Ю. Милованова, Л.В. Козловская, Н.Б. Гордовская // Альманах клинической медицины. – 2014. – № 30. – С. 46 – 51. – <https://www.almclinmed.ru/jour/article/view/288>

13. Schmidt WN, Stapleton JT, LaBrecque DR et al. Hepatitis C virus (HCV) infection and cryoglobulinemia: analysis of whole blood and plasma HCV-RNA concentrations and correlation with liver histology. *Hepatology*. 2000 Mar;31(3):737-44. <https://aasldpubs.onlinelibrary.wiley.com/doi/abs/10.1002/hep.510310326>

14. Andrade LJ, Melo PR, Atta AM et al. Smooth muscle antibodies and cryoglobulinemia are associated with advanced liver fibrosis in Brazilian hepatitis C virus carriers. *Braz J Infect Dis*. 2011 Jan-Feb;15(1):66-8. <https://www.sciencedirect.com/science/article/pii/S1413867011701428?via%3Dihub>

15. Siagris D, Christofidou M, Tsamandas A et al. Cryoglobulinemia and progression of fibrosis in chronic HCV infection: cause or effect? *J Infect*. 2004 Oct;49(3):236-41. [https://www.journalofinfection.com/article/S0163-4453\(04\)00092-1/fulltext](https://www.journalofinfection.com/article/S0163-4453(04)00092-1/fulltext)

16. Дунаева, Н.В. Терапия препаратами прямого противовирусного действия хронического гепатита С, осложнённого развитием смешанной криоглобулинемии / Н.В. Дунаева [и др.] // Журнал инфектологии. – 2018.

— Т. 10, № 4. — С. 53—63. file:///C:/Users/nvch.HYSTOU/Downloads/804-1692-1-SM.pdf

17. Bonacci M, Lens S, Londoño MC et al. Virologic, Clinical, and immune response outcomes of patients with hepatitis C virus-associated cryoglobulinemia treated with direct-acting antivirals. *Clin Gastroenterol Hepatol*. 2017 Apr;15(4):575-583. e1. [https://www.cghjournal.org/article/S1542-3565\(16\)30878-3/fulltext](https://www.cghjournal.org/article/S1542-3565(16)30878-3/fulltext)

18. Lauletta G, Russi S, Pavone F et al. Direct-acting antiviral agents in the therapy of hepatitis C virus-related cryoglobulinaemia: a single-centre experience. *Arthritis Res Ther*. 2017 Apr 8;19(1):74. <https://arthritis-research.biomedcentral.com/articles/10.1186/s13075-017-1280-6>

19. Gragnani L, Piluso A, Urraro T et al. Virological and clinical response to interferon-free regimens in patients with HCV-related mixed cryoglobulinemia: Preliminary Results of a Prospective Pilot Study. *Curr Drug Targets*. 2017;18(7):772-85. <http://www.eurekaselect.com/139310/article>

20. Kumada H, Suzuki Y, Ikeda K et al. Daclatasvir plus asunaprevir for chronic HCV genotype 1b infection. *Hepatology*. 2014 Jun;59(6):2083-91. <https://aasldpubs.onlinelibrary.wiley.com/doi/full/10.1002/hep.27113>

21. Manns M, Pol S, Jacobson IM et al. All-oral daclatasvir plus asunaprevir for hepatitis C virus genotype 1b: a multinational, phase 3, multicohort study. *Lancet*. 2014 Nov 1;384(9954):1597-605. [https://www.thelancet.com/journals/lancet/article/PIIS0140-6736\(14\)61059-X/fulltext](https://www.thelancet.com/journals/lancet/article/PIIS0140-6736(14)61059-X/fulltext)

22. Yoshimi S, Imamura M, Murakami E et al. Long term persistence of NS5A inhibitor-resistant hepatitis C virus in patients who failed daclatasvir and asunaprevir therapy. *J Med Virol*. 2015 Nov;87(11):1913-20. <https://onlinelibrary.wiley.com/doi/abs/10.1002/jmv.24255>

23. Wyles D, Mangia A, Cheng W et al. Long-term persistence of HCV NS5A resistance-associated substitutions after treatment with the HCV NS5A inhibitor, ledipasvir, without sofosbuvir. *Antivir Ther*. 2018;23(3):229-238. <https://www.intmedpress.com/journals/avt/abstract.cfm?id=3181&pid=48>

24. Lahser F, Galloway A, Hwang P et al. Interim analysis of a 3-year follow-up study of NS5A and NS3 resistance-associated substitutions after treatment with grazoprevir-containing regimens in participants with chronic HCV infection. *Antivir Ther*. 2018;23(7):593-603. <https://www.intmedpress.com/journals/avt/abstract.cfm?id=3253&pid=48>

25. Zeuzem S, Ghalib R, Reddy KR et al. Grazoprevir-Elbasvir combination therapy for treatment-naïve cirrhotic and noncirrhotic patients with chronic hepatitis C virus genotype 1, 4, or 6 infection: a randomized trial. *Ann Intern Med*. 2015 Jul 7;163(1):1-13. <https://annals.org/aim/article-abstract/2279766/grazoprevir-elbasvir-combination-therapy-treatment-naive-cirrhotic-noncirrhotic-patients-chronic?doi=10.7326%2fM15-0785>

26. Svarovskaia ES, Dvory-Sobol H, Parkin N et al. Infrequent development of resistance in genotype 1-6 hepatitis C virus-infected subjects treated with sofosbuvir in phase 2 and 3 clinical trials. *Clin Infect Dis*. 2014 Dec 15;59(12):1666-74. <https://academic.oup.com/cid/article/59/12/1666/2895511>

References

1. Choo Q, Kuo G, Weiner A et al. Isolation of a CDNA clone derived from a blood-borne non-A, non-B viral hepatitis genome. *Science*. 1989 Apr;244(4902):359-62. <https://science.sciencemag.org/content/244/4902/359>

2. Гепатит С. Информационный бюллетень. Июль 2019. [cited 2019 Nov 21]. Available from: <http://www.who.int/mediacentre/factsheets/fs164/ru/>

3. Thein HH, Yi Q, Dore GJ, Krahn MD. Estimation of stage-specific fibrosis progression rates in chronic hepatitis C virus infection: a meta-analysis and meta-regression. *Hepatology*. 2008 Aug;48(2):418-31. <https://aasldpubs.onlinelibrary.wiley.com/doi/full/10.1002/hep.22375>

4. Zeremski M, Dimova RB, Pillardy J et al. Fibrosis progression in patients with chronic hepatitis C virus infection. *J Infect Dis*. 2016 Oct 15;214(8):1164-70. <https://academic.oup.com/jid/article/214/8/1164/2388082>

5. Cacoub P, Renou C, Rosenthal E et al. Extrahepatic manifestations associated with hepatitis C virus infection. A prospective multicenter study of 321 patients. The GERMIVIC. Groupe d'Etude et de Recherche en Medecine Interne et Maladies Infectieuses sur le Virus de l'Hepatitis C. *Medicine (Baltimore)*. 2000 Jan;79(1):47-56. <https://insights.ovid.com/crossref?an=00005792-200001000-00005>

6. Younossi Z, Park H, Henry L et al. Extrahepatic manifestations of hepatitis C: A meta-analysis of prevalence, quality of life, and economic burden. *Gastroenterology*. 2016 Jun;150(7):1599-1608. [https://www.gastrojournal.org/article/S0016-5085\(16\)00230-4/fulltext](https://www.gastrojournal.org/article/S0016-5085(16)00230-4/fulltext)

7. Retamozo S, Diaz-Lagares C, Bosch X et al. Life-threatening cryoglobulinemic patients with hepatitis C: clinical description and outcome of 279 patients. *Medicine (Baltimore)*. 2013 Sep;92(5):273-84. <https://insights.ovid.com/crossref?an=00005792-201309000-00005>

8. Lok AS, Gardiner DF, Hézode C et al. Randomized trial of daclatasvir and asunaprevir with or without PegIFN/RBV for hepatitis C virus genotype 1 null responders. *J Hepatol*. 2014 Mar;60(3):490-9. [https://www.journal-of-hepatology.eu/article/S0168-8278\(13\)00744-7/fulltext](https://www.journal-of-hepatology.eu/article/S0168-8278(13)00744-7/fulltext)

9. Reddy KR, Pol S, Thuluvath PJ et al. Long-term follow-up of clinical trial patients treated for chronic HCV infection with daclatasvir-based regimens. *Liver Int*. 2018 May;38(5):821-33. <https://onlinelibrary.wiley.com/doi/full/10.1111/liv.13596>

10. Levey AS, Stevens LA, Schmidt CH et al. CKD-EPI (Chronic Kidney Disease Epidemiology Collaboration). A new equation to estimate glomerular filtration rate. *Ann Intern Med*. 2009. May 5;150(9):604-12. <https://annals.org/aim/article-abstract/744469/new-equation-estimate-glomerular-filtration-rate?doi=10.7326%2f0003-4819-150-9-200905050-00006>

11. European Centre for Disease Prevention and Control. Hepatitis C annual epidemiological report for 2017. [cited 2019 Nov 21]. Available from: https://ecdc.europa.eu/sites/portal/files/documents/AER_for_2017-hepatitis-C.pdf

12. Milovanova, S.Yu. Polimorfizm klinicheskikh proyavlenij krioglobulinemicheskogo vaskulita, associirovannogo s hronicheskim gepatitom S / S.Yu. Milovanova, L.V. Kozlovskaya, N.B. Gordovskaya // Al'manah klinicheskoy mediciny. — 2014. — № 30. — С. 46-51. <https://www.almclinmed.ru/jour/article/view/288>

13. Schmidt WN, Stapleton JT, LaBrecque DR et al. Hepatitis C virus (HCV) infection and cryoglobulinemia: analysis of whole blood and plasma HCV-RNA concentrations and correlation with liver histology. *Hepatology*. 2000 Mar;31(3):737-44. <https://aasldpubs.onlinelibrary.wiley.com/doi/abs/10.1002/hep.510310326>

14. Andrade LJ, Melo PR, Atta AM et al. Smooth muscle antibodies and cryoglobulinemia are associated with advanced liver fibrosis in Brazilian hepatitis C virus carriers. *Braz J Infect Dis*. 2011 Jan-Feb;15(1):66-8. <https://www.sciencedirect.com/science/article/pii/S1413867011701428?via%3Dihub>

15. Siagris D, Christofidou M, Tsamandas A et al. Cryoglobulinemia and progression of fibrosis in chronic HCV infection: cause or effect? *J Infect*. 2004 Oct;49(3):236-41. [https://www.journalofinfection.com/article/S0163-4453\(04\)00092-1/fulltext](https://www.journalofinfection.com/article/S0163-4453(04)00092-1/fulltext)

16. Dunaeva, N.V. Terapiya preparatami pryamogo protivovirusnogo dejstviya hronicheskogo gepatita S, oslozhnyonnogo razvitiem smeshanoj krioglobulinemii / N.V. Dunaeva, E.Yu. Kolpashchikova, S.Yu. Romanova, S.N. Kizhlo, S.V. Lapin, D.A. Gusev // Zhurnal Infektologii. — 2018. — Т. 10, № 4. — С. 53-63. file:///C:/Users/nvch.HYSTOU/Downloads/804-1692-1-SM.pdf
17. Bonacci M, Lens S, Londoño MC et al. Virologic, Clinical, and immune response outcomes of patients with hepatitis C virus-associated cryoglobulinemia treated with direct-acting antivirals. Clin Gastroenterol Hepatol. 2017 Apr;15(4):575-583. e1. [https://www.cghjournal.org/article/S1542-3565\(16\)30878-3/fulltext](https://www.cghjournal.org/article/S1542-3565(16)30878-3/fulltext)
18. Lauletta G, Russi S, Pavone F et al. Direct-acting antiviral agents in the therapy of hepatitis C virus-related mixed cryoglobulinaemia: a single-centre experience. Arthritis Res Ther. 2017 Apr 8;19(1):74. <https://arthritis-research.biomedcentral.com/articles/10.1186/s13075-017-1280-6>
19. Gragnani L, Piluso A, Urraro T et al. Virological and clinical response to interferon-free regimens in patients with HCV-related mixed cryoglobulinemia: Preliminary Results of a Prospective Pilot Study. Curr Drug Targets. 2017;18(7):772-85. <http://www.eurekaselect.com/139310/article>
20. Kumada H, Suzuki Y, Ikeda K et al. Daclatasvir plus asunaprevir for chronic HCV genotype 1b infection. Hepatology. 2014 Jun;59(6):2083-91. <https://aasldpubs.onlinelibrary.wiley.com/doi/full/10.1002/hep.27113>
21. Manns M, Pol S, Jacobson IM et al. All-oral daclatasvir plus asunaprevir for hepatitis C virus genotype 1b: a multinational, phase 3, multicohort study. Lancet. 2014 Nov 1;384(9954):1597-605. [https://www.thelancet.com/journals/lancet/article/PIIS0140-6736\(14\)61059-X/fulltext](https://www.thelancet.com/journals/lancet/article/PIIS0140-6736(14)61059-X/fulltext)
22. Yoshimi S, Imamura M, Murakami E et al. Long term persistence of NS5A inhibitor-resistant hepatitis C virus in patients who failed daclatasvir and asunaprevir therapy. J Med Virol. 2015 Nov;87(11):1913-20. <https://onlinelibrary.wiley.com/doi/abs/10.1002/jmv.24255>
23. Wyles D, Mangia A, Cheng W et al. Long-term persistence of HCV NS5A resistance-associated substitutions after treatment with the HCV NS5A inhibitor, ledipasvir, without sofosbuvir. Antivir Ther. 2018;23(3):229-238. <https://www.intmedpress.com/journals/avt/abstract.cfm?id=3181&pid=48>
24. Lahser F, Galloway A, Hwang P et al. Interim analysis of a 3-year follow-up study of NS5A and NS3 resistance-associated substitutions after treatment with grazoprevir-containing regimens in participants with chronic HCV infection. Antivir Ther. 2018;23(7):593-603. <https://www.intmedpress.com/journals/avt/abstract.cfm?id=3253&pid=48>
25. Zeuzem S, Ghalib R, Reddy KR et al. Grazoprevir-Elbasvir combination therapy for treatment-naive cirrhotic and noncirrhotic patients with chronic hepatitis C virus genotype 1, 4, or 6 infection: a randomized trial. Ann Intern Med. 2015 Jul 7;163(1):1-13. <https://annals.org/aim/article-abstract/2279766/grazoprevir-elbasvir-combination-therapy-treatment-naive-cirrhotic-noncirrhotic-patients-chronic?doi=10.7326%2fM15-0785>
26. Svarovskaia ES, Dvory-Sobol H, Parkin N et al. Infrequent development of resistance in genotype 1-6 hepatitis C virus-infected subjects treated with sofosbuvir in phase 2 and 3 clinical trials. Clin Infect Dis. 2014 Dec 15;59(12):1666-74. <https://academic.oup.com/cid/article/59/12/1666/2895511>

Авторский коллектив:

Дунаева Наталья Викторовна — заведующая отделением соматической патологии Центра по профилактике и борьбе со СПИД и инфекционными заболеваниями, к.м.н., доцент; тел.: +7-921-741-88-20, e-mail: nvch@mail.ru

Чирская Мария Александровна — врач-дерматовенеролог отделения соматической патологии Центра по профилактике и борьбе со СПИД и инфекционными заболеваниями; тел.: +7-981-740-03-53

Колпащикова Елена Юрьевна — врач-инфекционист отделения хронических гепатитов Центра по профилактике и борьбе со СПИД и инфекционными заболеваниями; тел.: +7-906-251-09-63, e-mail: polet_orla@mail.ru

Романова Светлана Юрьевна — заведующая отделением хронических гепатитов Центра по профилактике и борьбе со СПИД и инфекционными заболеваниями; тел.: +7-921-919-82-57; e-mail: romanova_su@mail.ru

Лалин Сергей Владимирович — заведующий лабораторией диагностики аутоиммунных заболеваний Научно-методического центра по молекулярной медицине Первого Санкт-Петербургского государственного медицинского университета им. академика И.П. Павлова, к.м.н.; тел.: 8(812)994-53-24, e-mail: autoimmun@mail.ru

Карев Вадим Евгеньевич — заведующий лабораторией патоморфологии клиники Детского научно-клинического центра инфекционных болезней, д.м.н.; тел.: 8(812)234-96-23, e-mail: vadimkarev@yandex.ru

Гусев Денис Александрович — главный врач Центра по профилактике и борьбе со СПИД и инфекционными заболеваниями, д.м.н., профессор; тел.: 8(812)251-08-53, e-mail: gusevden-70@mail.ru